



CESPU
INSTITUTO UNIVERSITÁRIO
DE CIÊNCIAS DA SAÚDE

Técnica de túnel coronalmente avançado modificado em recessões gengivais múltiplas: Enxerto de Tecido Conjuntivo vs Matriz Dérmica Acelular

Revisão sistemática integrativa

Lorena del Corral Tejedor

Dissertação conducente ao **Grau de Mestre em Medicina Dentária (Ciclo Integrado)**

Gandra, maio de 2024

Lorena del Corral Tejedor

**Dissertação conducente ao Grau de Mestre em Medicina Dentária
(Ciclo Integrado)**

**Técnica de túnel coronalmente avançado
modificado em recessões gengivais
múltiplas: Enxerto de Tecido Conjuntivo vs
Matriz Dérmica Acelular**

Revisão sistemática integrativa

Trabalho realizado sob a Orientação da Professora Doutora Paula
López Jarana

DECLARAÇÃO DE INTEGRIDADE

Eu, acima identificado, declaro ter atuado com absoluta integridade na elaboração deste trabalho, confirmo que em todo o trabalho conducente à sua elaboração não recorri a qualquer forma de falsificação de resultados ou à prática de plágio (ato pelo qual um indivíduo, mesmo por omissão, assume a autoria do trabalho intelectual pertencente a outrem, na sua totalidade ou em partes dele). Mais declaro que todas as frases que retirei de trabalhos anteriores pertencentes a outros autores foram referenciadas ou redigidas com novas palavras, tendo neste caso colocado a citação da fonte bibliográfica.

Agradecimentos

Em primeiro lugar, gostaria de agradecer à minha família por todo o apoio, força, amor, paciência e confiança. Não tenho palavras para vos agradecer todos os vossos esforços. Graças a eles, o meu sonho tornou-se realidade, amo-vos a todos mais do que tudo no mundo. Sem a vossa ajuda não teria sido possível, MUITO OBRIGADA.

Estou grata aos meus avós por me terem apoiado e cuidado ao longo da minha vida, e pela educação ensinada. Gostaria que tivessem estado presentes. "Eles cuidam de mim desde o céu".

Gostaria de expressar a minha gratidão às minhas amigas e ao meu amigo de Mérida pelo apoio, compressão e por estarem sempre ao meu lado durante os cinco anos de ensino. "Os amigos são a família que escolhemos".

Um enorme obrigada à minha orientadora, Professora Doutora Paula López Jarana, pela ajuda, paciência e atenção durante a elaboração da minha dissertação.

A todos os docentes que colaboraram na construção da profissional que sou hoje.

Obrigada, Cespu, por me ter dado a oportunidade de fazer este curso de Medicina Dentária.

Obrigada, Portugal.

RESUMO

Introdução: A recessão gengival é um achado comum na prática clínica diária. Vários problemas podem estar associados ao deslocamento apical da margem gengival, como a hipersensibilidade dentinária e a estética comprometida, que levam à necessidade de tratamento.

Objetivos: Comparar a eficácia de dois tipos de enxertos gengivais, como o enxerto de tecido conjuntivo e a matriz dérmica acelular, com a técnica de tunelização coronalmente avançada modificada em múltiplas recessões gengivais adjacentes RT1, RT2, Classe I, II e III de Miller.

Materiais e métodos: Foi realizada uma pesquisa bibliográfica na base de dados PubMed pelo método PICCO. Foram identificados 1463 artigos, dos quais apenas 20 concordaram com os critérios de inclusão estabelecidos.

Resultados: Os estudos avaliam diferentes parâmetros clínicos de acordo com o tipo de enxerto utilizado, como a cobertura radicular obtida em termos de terapia e durabilidade do tratamento, bem como na localização das recessões.

Discussão: Após a avaliação dos resultados clínicos dos artigos selecionados, é possível afirmar que a técnica de tunelização coronalmente avançada modificada, em combinação com enxerto gengival autólogo ou com matrizes acelulares dérmicas, produz uma melhora estatisticamente significativa nos parâmetros clínicos avaliados. No entanto, podem existir diferenças nos resultados de acordo com o tipo de recessão e sua localização.

Conclusões: A técnica de tunelização coronalmente avançada modificada, com enxerto de tecido conjuntivo ou matriz acelular dérmica, mostrou ser eficaz no tratamento de RT1, RT2, Classe I, II e III de Miller.

PALAVRAS-CHAVES: Tunnel technique, Connective tissue graft, Multiple gingival recessions, Acellular dermis

ABSTRACT

Introduction: Gingival recession is a common finding in daily clinical practice. Several problems may be associated with the apical displacement of the gingival margin, such as dentin hypersensitivity and compromised aesthetics, which lead to the need for treatment.

Objectives: To compare the effectiveness of two types of gingival grafts, such as connective tissue graft and acellular dermal matrix, with the modified coronally advanced tunneling technique in multiple adjacent gingival recessions RT1, RT2, Miller Class I, II and III.

Materials and methods: A bibliographic search were carried out in the PubMed database using the PICO method. 1463 articles were identified, of which only 20 agreed with the established inclusion criteria.

Results: The studies evaluate different clinical parameters according to the type of graft used, the root coverage obtained in terms of therapy and treatment durability in the short and long term, and the location of recessions.

Discussion: After evaluating the clinical results of the selected articles, it is possible to state that the modified coronally advanced tunneling technique, in combination with autologous gingival graft or acellular dermal matrices, produces a statistically significant improvement in the clinical parameters evaluated. However, there may be differences in results depending on the type of recession and its location.

Conclusion: The modified coronally advanced tunneling technique, with connective tissue graft or acellular dermal matrices proved to be effective in the treatment of RT1, RT2, Miller Class I, II and III.

KEYWORDS: Tunnel technique, Connective tissue graft, Multiple gingival recessions, Acellular dermis

ÍNDICE GERAL

I.	INTRODUÇÃO.....	1
II.	OBJETIVOS.....	5
III.	MATERIAIS E MÉTODOS.....	7
	1. Critérios de Elegibilidade.....	7
	a. Método PICO.....	7
	2. Critérios de inclusão e exclusão.....	8
	3. Ferramentas de pesquisas.....	8
	4. Pesquisa avançada.....	8
	5. Seleção dos artigos.....	9
	6. Artigos de suporte.....	10
	7. Recolha dos dados dos artigos selecionados.....	10
IV.	RESULTADOS.....	13
	1. Fluxograma de pesquisa bibliográfica (PRISMA)	14
	2. Tabela de resultados.....	15
	3. Resumo de resultados.....	28
	a. Tipos de estudos.....	28
	b. Critérios de inclusão para a seleção da amostra nos estudos.	28
	c. Amostra.....	29
	d. Localização das múltiplas recessões gengivais.....	29
	e. Tratamento Pos cirúrgico.....	30
V.	DISCUSSÃO.....	33
	1. Recessões Gengivais.....	33
	2. Técnica de Tunelização.....	34
	3. Matriz Dérmica Acelular.....	35
	4. Comparativa de MCAT + SCTG.....	36
	5. Comparativa de MCAT + ADM (<i>Alloderm</i> [®]).....	42
	6. Comparativa de MCAT + PADM (<i>Mucoderm</i> [®]).....	44
	7. Comparativa de MACT + SCTG e MCAT + ADM (<i>Alloderm</i> [®]).....	46
	8. Comparativa de MACT + SCTG e MCAT + PADM (<i>Mucoderm</i> [®]).....	47
VI.	CONCLUSÃO.....	51
VII.	REFERÊNCIAS BIBLIOGRÁFICAS.....	55

LISTA DE TABELAS

Tabela 1 Estratégia PICO (estudo qualitativa)	7
Tabela 2 Critérios de Inclusão e Exclusão	8
Tabela 3 Estratégia de pesquisa.....	8
Tabela 4 Resultados	15
Tabela 5 Equivalência de recessões gengivais Cairo e Miller.....	34

LISTA DE FIGURAS

Figura 1: Fluxograma da estratégia de pesquisa utilizada neste trabalho	14
---	----

LISTA DE ABREVIATURAS, SIGLAS E ACRÔNIMOS

- ADM:** Matriz dérmica acelular
- AG:** Gengiva inserida
- ARW:** Largura da recessão apical
- CAL:** Nível de inserção clínica
- CR:** Cobertura radicular
- CRC:** Cobertura radicular completa
- CRW:** Largura da recessão coronal
- DCP:** Distância entre o ponto de contato e a ponta da papila
- ECTG:** Enxerto de tecido conjuntivo
- EMD:** Derivado de matriz de esmalte
- ES:** Estatisticamente significativo
- GB:** Biotipo gengival
- GR:** Recessão gengival
- GT:** Espessura tecido gengival
- HA:** Ácido hialurônico reticulado
- JEC:** Junção amelocementaria
- JMC:** Junção mucogengival
- KG:** Gengiva queratinizada
- KGT:** Espessura tecido queratinizado
- KTW:** Largura tecido queratinizado
- MAGR:** Múltiplas recessões gengivais adjacentes
- MCAT:** Técnica de túnel coronalmente avançado modificado
- MCR:** Cobertura radicular média
- PADM:** Matriz acelular dérmica porcina
- PD:** Profundidade bolsa periodontal (profundidade de sondagem)
- PW:** Largura da papila
- RES:** Resultados estéticos
- RC:** Cobertura radicular
- RD:** Profundidade recessão gengival
- RH:** Altura da recessão gengival
- RW:** Largura da recessão gengival

SCTG: Enxerto de tecido subepitelial

I. INTRODUÇÃO

A recessão gengival (GR) consiste na migração apical da margem gengival em relação à junção ameloementária (JEC) com a concomitante exposição da superfície radicular ao meio oral ^{1,2}.

A recessão gengival é um achado comum na prática clínica diária. As possíveis consequências dos efeitos indesejáveis associados ao deslocamento apical da margem gengival incluem hipersensibilidade dentinária, cárie radicular, lesões cervicais não cariosas e problemas estéticos ¹. A prevalência, extensão e gravidade das recessões gengivais aumentam com a idade. Pelo menos um local com 1 mm ou mais de recessão gengival é detetado em 40% dos adultos jovens e até 88% dos adultos mais velhos ³.

Miller (1985a) descreveu uma classificação de recessão com base na extensão defeito, levando em consideração a raiz exposta e a cobertura que pode ser alcançada através do uso de técnicas de enxerto; Classe I, II, III e IV ⁴.

O recente Workshop Mundial sobre Classificação de 2017 das Doenças Periodontais e Peri-Implantares e das Condições adotou uma classificação de recessões gengivais (Jepsen et al. 2018) com base na dimensão da recessão gengival vestibular/lingual em relação á perda de inserção clínica interdental (Cairo e outros 2011); recessão tipo 1 (RT1), recessão tipo 2 (RT2) e recessão tipo 3 (RT3) ^{4,5}.

As técnicas de cobertura radicular para recessão gengival constituem uma parte fundamental da cirurgia plástica periodontal ^{6,7}. O procedimento cirúrgico tem a finalidade de obter resultados positivos em termos de cobertura radicular e aumento de tecidos moles. Os parâmetros utilizados para obter e comparar os resultados são a quantidade de cobertura radicular alcançada expressa em percentagem, profundidade inicial do defeito de recessão e a proporção de locais tratados mostrando cobertura completa da raiz, considerando que a cobertura radicular completa pode ser um resultado bem-sucedido ⁴.

Para os tratamentos nos casos em que uma abordagem cirúrgica é indicada, os procedimentos de retalho e tunelização coronalmente avançados combinados com um enxerto de tecido conjuntivo, são considerados as opções de tratamento mais previsíveis

para defeitos de recessão única e múltipla. Se existir uma contra-indicação para a colheita de um enxerto de tecido conjuntivo do palato ou se o paciente quiser evitar uma cirurgia na área doadora, o uso adjuvante de matrizes dérmicas acelulares, matrizes de colágeno e/ou derivados da matriz do esmalte pode ser uma alternativa de tratamento ¹.

A técnica do túnel descrita por Allen (1994) ⁸ e Zabalegui et al. (1999) ⁹ é um procedimento minimamente invasivo que oferece diversas vantagens, sendo uma delas a ausência de incisões verticais, o que melhora a vascularização do retalho e do enxerto ^{3,4,5}.

A técnica de túnel foi posteriormente modificada para deslocar coronalmente o retalho tunelizado, com o objetivo de cobrir completamente o enxerto de tecido mole para melhorar a sua sobrevivência e a estética (Zuhr e outros. 2007) ¹⁰. Nos últimos anos, a técnica de túnel coronalmente avançada modificada tem sido aplicada com sucesso no tratamento de defeitos de múltiplas recessões gengivais adjacentes ¹¹.

A introdução do enxerto ADM (Alloderm[®]) como uma opção ao enxerto de tecido conjuntivo na cirurgia plástica teve como objetivo reduzir as complicações e a morbidade pós-operatória do paciente devido à sua origem humana. No entanto, em alguns países, a sua utilização pode ser proibida devido ao risco de transmissão de doenças. Recentemente, foi desenvolvida uma matriz dérmica acelular suína (PADM Mucoderm[®]) que demonstrou ser uma alternativa eficaz aos enxertos autógenos de tecidos moles na cirurgia plástica periodontal ¹², estimulando o crescimento e a proliferação de diferentes tipos de células, como fibroblastos gengivais, osteoblastos e células endoteliais ^{12,13}.

II. OBJETIVOS

Esta revisão integrativa tem como objetivo comparar a eficácia de 3 tipos de enxertos gengivais, como são o autoenxerto de tecido conjuntivo, aloenxerto de matriz dérmica acelular (Alloderm[®]) e xenoenxerto de matriz dérmica acelular suína (Mucoderm[®]), com a técnica de tunelização coronalmente avançada modificada (MCAT) em múltiplas recessões gengivais adjacentes RT1 e RT2, avaliando os resultados dos diferentes parâmetros clínicos, tais como é a cobertura radicular obtida em termos de terapia e a durabilidade do tratamento em curto e longo prazo.

Objetivos secundários:

- Avaliar os resultados mediante os principais parâmetros periodontais destas técnicas.
- Identificar se existe diferenças no que concerne na localização das recessões.

III. MATERIAIS E MÉTODOS

1. Critérios de Elegibilidade

a. Método PICO

- Para este estudo usamos a estratégia PICO.
- Com base nos critérios Picos selecionamos os artigos incluídos desta revisão integrativa respeitando os nossos critérios de inclusão, com finalidade de responder à seguinte pergunta:
- “Qual dos tipos de enxertos gengivais: enxerto de tecido conjuntivo ou matriz dérmica acelular em combinação com a técnica de túnel coronalmente avançada modificada em múltiplas recessões gengivais adjacentes tipo RT1, RT2 e Classe I, II e III de Miller tem maior eficácia a curto e longo tempo em termos de cobertura radicular?”

Tabela 1 *Estratégia PICO (estudo qualitativa)*

Acrónimo	Definição	Descrição
P	Population	Pacientes adultos com múltiplas recessões gengivais adjacentes tipo RT1, RT2 e Classe I, II e III de Miller
I	Interest	Avaliar a eficácia do enxerto de tecido conjunto e a matriz dérmica acelular em combinação com a técnica MCAT
C	Comparison	MCAT + SCTG ou MCAT + ADM ou MCAT + PADM.
O	Outcomes	Eficácia em termos de recobrimento de cobertura radicular e a largura do tecido gengival queratinizado em curto e longo prazo

2. Critérios de inclusão e exclusão

Tabela 2 *Critérios de Inclusão e Exclusão.*

Critérios de inclusão	Critérios de exclusão
<ul style="list-style-type: none"> ➤ Ensaaios clínicos randomizados e controlados e casos clínicos. ➤ Língua Inglês. ➤ Artigos publicados no intervalo de 2013 a 2023. ➤ Artigos que abordam a temática do trabalho. ➤ Estudos humanos. ➤ Pacientes adultos. 	<ul style="list-style-type: none"> ➤ Artigos cujos títulos não tenham relação com o tema do trabalho. ➤ Artigos que após a leitura do resumo não cumpram os critérios de inclusão. ➤ Artigos publicados antes de 2013. ➤ Systematic Review e Meta-Analysis.

3. Ferramentas de pesquisas

Foi efetuada uma pesquisa bibliográfica avançada na base de dados de publicações científicas Public Medline (PubMed), através de palavras-chave na língua inglesa MeSH OR All Fields relacionados com o tema do trabalho.

- "Tunnel technique"
- "Connective tissue grafts"
- "Multiple gingival recessions"
- "Acellular dermis"

O livro " LINDHE´S Clinical Periodontology and Implant Dentistry 7ªedition volumen 1 e 2" também foi utilizado para ampliar informações neste trabalho.

4. Pesquisa avançada

Utilização das seguintes combinações de palavras-chave para abordar o tema em questão:

Tabela 3 *Estratégia de pesquisa*

Estratégia de pesquisa (PubMed)	Nº artigos encontrados sem critérios de inclusão	Nº artigos encontrados com os critérios de inclusão	Nº artigos utilizados
((((Tunnel technique[MeSH Terms]) OR (Tunnel technique)) AND (Connective tissue graft[MeSH Terms])) OR (Connective tissue graft) AND (Multiple gingival recessions[MeSH Terms])) OR (Multiple gingival recessions)	1209	25	19
(((Tunnel technique[MeSH Terms]) OR (Tunnel technique)) AND (Acellular dermis[MeSH Terms])) OR (Acellular dermis)	254	6	3

5. Seleção dos artigos

Após esta pesquisa avançada, foram utilizados filtros: “Língua Inglês” e “humans” para selecionar artigos que são estudos clínicos publicados nos últimos dez anos (2013 a 2023). No total 1463 artigos foram identificados através desta estratégia de investigação, que consistiu em combinar diferentes termos de pesquisa.

Com o software Mendeley foram identificados 29 artigos duplicados, que também foi utilizado para gerir as referências bibliográficas.

Na primeira fase, examinámos independentemente os títulos e resumos de cada um dos artigos para determinar a sua elegibilidade. Foram incluídos 31 artigos com base nesses critérios de seleção e 1403 artigos foram excluídos.

Na segunda fase, 3 artigos foram excluídos pelo título e pelo resumo. Após uma leitura completa de todos os estudos, excluímos 8 artigos por não atenderem aos nossos critérios de inclusão e incluímos 20 artigos.

No final, um total de 20 estudos foram incluídos nesta revisão integrativa para nos ajudar a alcançar os resultados de nossos objetivos, sendo que mais 2 artigos foram selecionados como suporte para ampliar informações e, dessa forma, proporcionar uma melhor

compressão da informação relatada neste trabalho. No total, foram selecionados 22 artigos das pesquisas.

6. Artigos de suporte

3 artigos foram encontrados na bibliografia secundária através da pesquisa manual, úteis para elaborar a introdução e a discussão.

7. Recolha dos dados dos artigos selecionados

Após seleção, foi elaborada uma tabela de resultados que sumariza a informação e dados mais relevantes recolhida dos artigos para a revisão. (Tabela 3)

A tabela resume as principais características dos estudos selecionados:

- Título, ano de publicação e autor
- Objetivo
- Tipo de estudo
- Amostra
- Intervenção
- Parâmetros avaliados
- Tempo de controlo
- Resultados
- Conclusão

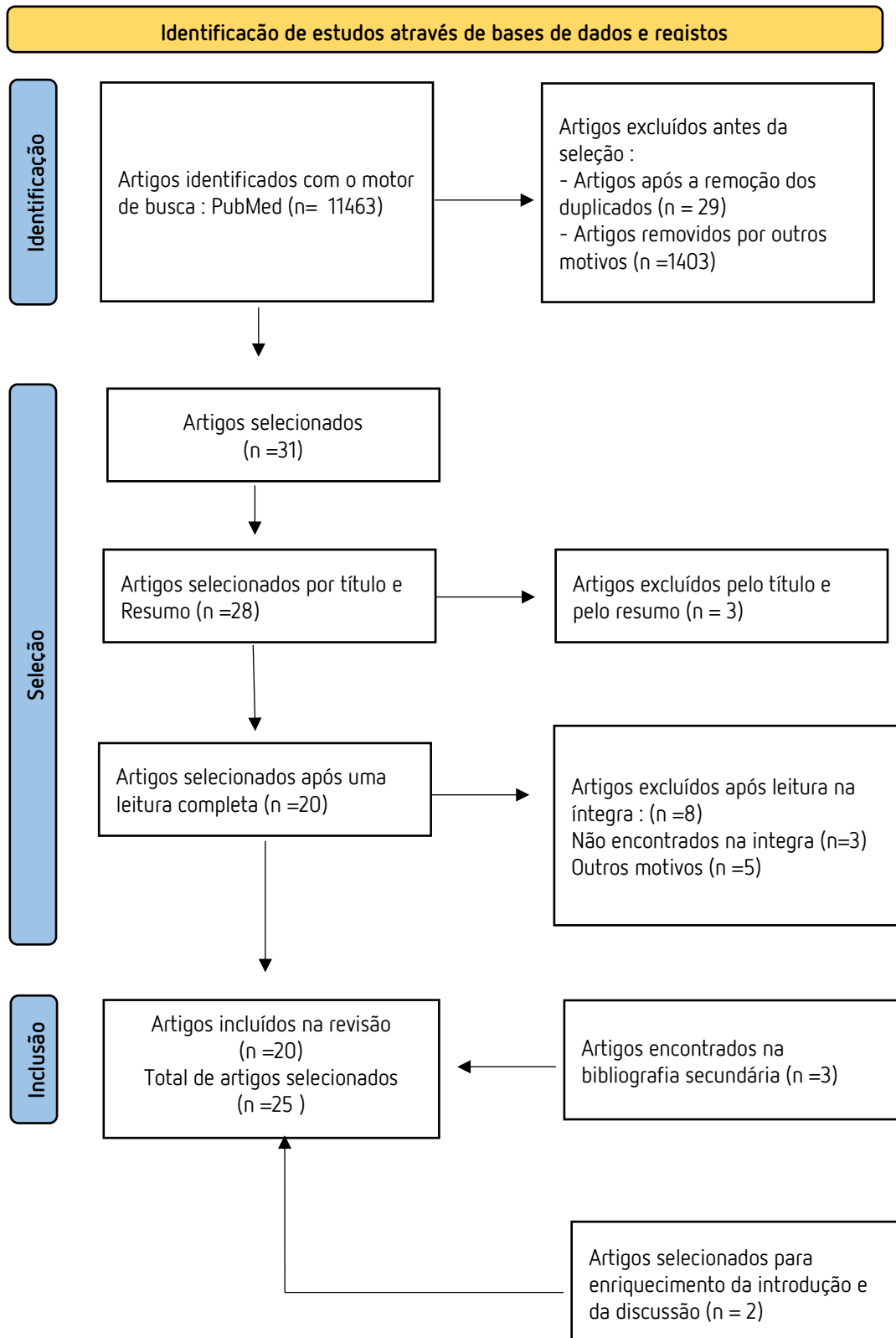
IV. RESULTADOS

1. Fluxograma de pesquisa bibliográfica (PRISMA)

No final da pesquisa, 20 estudos foram selecionados na presente revisão integrativa.

O diagrama de fluxo PRISMA seguinte descreve o método de seleção dos artigos. (Figura 1)

Figura 1: Fluxograma da estratégia de pesquisa utilizada neste estudo



2. Tabela de resultados

Tabela 4 *Resultados*

Título/Autor/Ano	Tipo de estudo/Objetivos	População	Intervenção	Parâmetros avaliados	Tempo controle	Resultados	Conclusão
<p>Root Coverage of Multiple Miller Class I and II Recession Defects Using Acellular Dermal Matrix and Tunneling Technique in Maxilla and Mandible: A 1-Year Report</p> <p>AUTOR, A. Chaparro, M. Fuente, D. Albers, D. Hernandez, A. Villalobos, D. Gaedecheus, M. Fuente.</p> <p>2015</p>	<p>- Ensaio clínico randomizado e controlado.</p> <p>Estudar a influência da localização (maxila versus mandíbula) e classe (classificação de Miller I e II) das recessões gengivais na obtenção do CRC utilizando o procedimento MCAT com matriz dérmica acelular (Alloderm®) em dentes uniradiculares adjacentes.</p>	<p>24 pacientes, (66,67% mulheres e 33,33% homens; idade média: 38,67 com 93 GR (n=53 na maxila) e (n=40 na mandíbula) foram tratados.</p> <p>Incisivos, caninos ou pré-molares com um dos defeitos de recessão ≥ 3 mm de profundidade.</p>	<p>-Túnel foi descolado além da JMC com incisões sulculares.</p> <p>-As raízes expostas foram preparadas cm EDTA 17% x1 minuto.</p> <p>-ADM foi mantido em uma solução salina por 15 minutos de espessura de 1 a 1,5mm e posicionado ao nível del JEC.</p>	<p><u>início / 12 meses</u></p> <p>-Profundidade de sondagem (PD);</p> <p>-Nível de inserção clínica (CAL);</p> <p>-Profundidade de recessão (RD);</p> <p>-Cobertura radicular completa (CRC).</p>	12 meses	<p><u>Resultados de MCAT + ADM</u></p> <p>(RD); Classe I: 2,60\pm1,11 / 2,41\pm1,06mm Classe II: 4,46 \pm0,78 / 3,97\pm0,76mm</p> <p>- Na MAXILA diminuiu uma média de 3,29 mm no início do estudo, até 0,26 mm de recessão residual nos 12 meses</p> <p>- Na MANDÍBULA a diminuiu de uma média de 3,50 mm no início, até um 0,38 mm de recessão residual nos 12 meses .</p> <p>CRC%: 67,9% das recessões maxilares (n = 36/53) 52,5% das recessões mandibulares (n= 21/40) - Nas Classes de Miller 100% de cobertura radicular: 74,07% (n = 40/54) das GR Classe I de Miller. 43,59% (n = 17/39) das GR Classe II de Miller.</p>	<p>Não foram observadas diferenças significativas entre o CRC alcançado na maxila em comparação com a mandíbula.</p> <p>No entanto, foi observada uma diferença significativa entre o recobrimento radicular completo alcançado nas recessões de Classe I de Miller em comparação com a Classe II.</p>
<p>Treatment of Multiple Adjacent Miller Class III Gingival Recessions with a Modified Tunnel Technique: A Case Series</p>	<p>- Uma série de casos prospectivos.</p> <p>- O objetivo é avaliar a técnica de túnel coronalmente avançado modificado (MCAT) com enxerto de tecido conjuntivo (ECTG) em tratamento de múltiplas recessões</p>	<p>9 indivíduos (idade média, 41,1 \pm 10,69 anos; faixa de 29 a 65 anos). Eles apresentavam pelo menos três MAGR de Classe III de Miller em dentes vitais. 68GR em total, 46GR na maxila e</p>	<p>-Área doadora palatina incisivo 2º molar.</p> <p>-ECTG foi obtido e mantido em solução salina até que a área recetora fosse preparada.</p> <p>-Túnel foi descolado além</p>	<p><u>Início / 12 meses</u></p> <p>-Profundidade de sondagem (PD);</p> <p>-Profundidade da recessão (RD);</p> <p>-Largura do tecido queratinizado (KTW);</p> <p>-Largura da recessão coronal (CRW);</p>	12 meses	<p><u>Resultados de MCAT + ECTG</u></p> <p>-(RD); 2,23 \pm 1,21 / 0,46 \pm 0,77mm Maxila: 2,21\pm1,26 / 0,59 \pm 0,90mm Mandíbula: 2,27 \pm 1,14 / 0,20 \pm 0,25mm -(DCP); 1,53\pm0,90 / 0,56\pm0,82mm O ganho completo (100%) de tecido interdental foi alcançado em 65,7% (71 de 108 papilas). -(CRC); No total, 34 (50%) dos 68 dentes tratados por defeitos de recessão apresentaram CRC.</p>	<p>Múltiplas recessões gengivais Classe III de Miller adjacentes, são um desafio de tratamento.</p> <p>Esta série de casos demonstrou que MCAT com ECTG pode representar um método promissor para a idade de cobertura radicular, especialmente para ganho papilar em múltiplas</p>

<p>AUTOR; D. Yaman, K. Demirel, S. Aksu, C. Basegmez.</p> <p>2015</p>	<p>gingivais Classe III de Miller adjacentes após 12 meses.</p>	<p>22GR na mandíbula.</p>	<p>da JMC com incisões sulculares. -O ECTG foi introduzido no túnel e orientado com suturas em cada extremidade do enxerto.</p>	<p>-Largura da recessão apical (ARW); -Distância entre o ponto de contato e a ponta da papila (DCP); -Cobertura radicular completa (CRC); -Cobertura radicular média (MRC).</p>		<p>-Maxila: 45,7% (21 de 68GR) -Mandíbula: 59,1% (13 de 22GR)</p> <p>* A diferença entre maxila e mandíbula não foi estatisticamente significativa.</p> <p>-(MRC): 78% maior na maxila.</p>	<p>recessões gengivais Classe III de Miller adjacentes. No entanto, são necessários ensaios clínicos randomizados usando este método e com foco na avaliação da quantidade de cobertura radicular, do ganho papilar e da qualidade da inserção dos tecidos moles.</p>
<p>Coverage of Multiple Mandibular Gingival Recessions Using Tunnel Technique with Connective Tissue Graft: A Prospective Case Series</p> <p>AUTOR; T. Thalmair, S. Fickl, H. Wachtel</p> <p>2016.</p>	<p>- Uma série de casos prospetivos. O objetivo desta série de casos clínicos foi avaliar o desempenho clínico da técnica de túnel modificado para tratamento de múltiplas recessões gengivais na região anterior da mandíbula Classe I e II de Miller. Avalia os resultados según a profundidade da recessão.</p>	<p>Um total de 20 mulheres não fumadoras com idades entre 21 e 58 anos, 63 defeitos na mandíbula. Em incisivos, caninos e premolares inferiores. Recessão gengival ≥ 2 mm até 5mm.</p>	<p>-Previamente à cirurgia foi realizada uma irrigação com digluconato de clorexidina 0,20% na zona a tratar. -Túnel foi descolado além da JMC com incisões sulculares. -O SCTG foi obtido e cortado até uma espessura de 1 a 1,5mm.</p>	<p><u>Início / 6 meses</u> -Profundidade da recessão gengival (RD); -Profundidade de sondagem (PD); -Nível de inserção clínica (CAL); -Largura do tecido queratinizado (KTW); -Espessura tecido gengival (GT).</p>	<p>6 meses</p>	<p><u>Resultados de MCAT + SCTG</u> -(RD): $2,97 \pm 0,11$; / $0,18 \pm 0,04$ mm -93,87% de média de cobertura radicular. -(PD): $1,97 \pm 0,05$ / $1,70 \pm 0,06$ mm -(CAL): $4,94 \pm 0,13$ / $1,88 \pm 0,07$ mm -(KTW): $2,19 \pm 0,12$ / $3,41 \pm 0,14$ mm -(76% dentes tratados, nenhum menor a 2mm). -(GT): $0,87 \pm 0,05$ / $1,96 \pm 0,05$mm. A espessura média do tecido conjuntivo subepitelial colhido do palato foi de 2,2 mm.</p> <p>-RD 2mm CRC (20 de 22 dentes) = 90,90%. -RD 3mm CRC (22 de 25 dentes) = 88%. -RD 4mm CRC (5 de 12 dentes) = 41,67% -RD 5mm CRC (1 de 4 dentes)= 25%.</p> <p>-CRC foi alcançado em 48 dos 63 defeitos de recessão tratados (74,60%). -Nenhum dos locais tratados apresentou profundidade de recessão residual superior a 1 mm</p>	<p>O estudo, mostra o benefício potencial da técnica de túnel modificado no tratamento de múltiplos defeitos do tipo recessão na região anterior da mandíbula. Parece possível alcançar previsivelmente a cobertura radicular em profundidades de recessão basal de 2 e 3 mm, CRC. Há uma diferença significativa entre o tamanho da recessão e a CRC.</p>
<p>Clinical evaluation of a porcine acellular dermal matrix for the treatment of multiple adjacent class I, II, and III gingival recessions using the</p>	<p>- Ensaio clínico randomizado e controlado. Avaliar a eficácia clínica de uma nova matriz dérmica acelular suína</p>	<p>12 pacientes (3 homens, e 9 mulheres com idade entre 26 e 48 anos) com 54 GR apresentando pelo menos 2</p>	<p>-Instrumentação subgengival e alisamento radicular em todos os dentes programados</p>	<p><u>Início / 12 meses</u> -Profundidade da recessão (RD); -Cobertura radicular (CR)%;</p>	<p>12 meses</p>	<p><u>Resultados de MCAT + PADM</u> - 26 GR (48,14%) do número total (54GR) foram Classe I de Miller dos quais 50% (n=13 GR)= CRC. - Das 3GR de Classe II de Miller nenhum teve CRC, mas todas tinham bons resultados de MRC.</p>	<p>O estudo, mostrou em um período de 12 meses que o novo PADM + MCAT pode ser utilizado com sucesso para o tratamento das recessões gengivais Classe I, II e III de Miller. Foi observada uma</p>

<p>modified coronally advanced tunnel technique.</p> <p>AUTOR; R. Cosgarea, R. Juncar, N. Arweiler, L. Lascu, A. Sculean.</p> <p>2016</p>	<p>(PADM-Mucoderm®) para o tratamento de múltiplas GR adjacentes Classe I, II e III de Miller, e de forma secundária avalia os resultados por sua localização (mandíbula ou maxila) e o tipo de dente usando a técnica de túnel coronalmente avançado modificado (MCAT).</p>	<p>recessões gengivais (GR), com profundidade mínima de 2 mm, incisivos, caninos e premolares.</p>	<p>para recobrimento.</p> <p>-Túnel foi descolado além da JMC com incisões sulculares.</p> <p>-PADM foi adaptado em tamanho para que a área da recessão fosse coberta e hidratado por 5 minutos em soro fisiológico estéril.</p>	<p>-Largura da recessão;(RW);</p> <p>-Gengiva inserida (AG);</p> <p>-Largura tecido queratinizado (KTW);</p> <p>-Nível de inserção clínica (CAL);</p> <p>-Profundidade da bolsa periodontal (PD).</p>		<p>- 25GR foram Classe III de Miller das quais 36% (9 GR) = CRC, mas 1GR mostou sem CR</p> <p>- 26 incisivos obtiveram os maiores resultados no MRC (66,07±33,39%) e no CRC (48%) sendo 12 incisivos maxilares os que obtiveram CRC (64%)</p> <p>- Dos 12 caninos obtiveram MRC (42%) sendo os 6 caninos maxilares os que obtiveram CRC (84%) e nos caninos mandibulares CRC (0%).</p> <p>-(RD); Redução média total de 2,06±1,18mm na maxila 1,57±1,02mm na mandíbula.</p> <p>-(RW); Redução média total de 2,92±1,68mm na maxila e 1,23±1,16mm na mandíbula.</p> <p>-(KTW); Ganho de média 0,76±0,51mm na maxila e 0,62±0,49mm na mandíbula.</p> <p>-(AG); Ganho de média 0,82±0,72mm na maxila e 0,87±0,75mm na mandíbula.</p>	<p>diferença significativa nos incisivos e caninos maxilares os que obtiveram melhores resultados em termos de CRC. Os resultados gerais de MCR tiveram bons sucesso tanto em a classificação de recessões, localização e no tipo de dente tratado.</p>
<p>Treatment of single and multiple Miller Class I and III gingival recessions at crown-restored teeth in maxillary esthetic areas.</p> <p>AUTOR; A. Sculean, R. Cosgarea, C. Katsaros, N. Birgit Arweiler, R. Miron, H. Deppe.</p> <p>2017</p>	<p>- Ensaio clínico randomizado e controlado.</p> <p>Avaliar clinicamente os resultados após a cobertura cirúrgica de recessões gengivais Classe I e III de Miller únicas e múltiplas em dentes com coroa restaurada na área estética por meio do túnel coronalmente avançado modificado (MCAT).</p>	<p>8 pacientes (5 mulheres) com um total de 23 GR classe I ou III de Miller, únicas ou múltiplas. Das 23 recessões, 16 (Miller Classe I) e 7 como (Miller Classe III).</p>	<p>-Alisamento radicular suave da superfície a tratar.</p> <p>-Túnel foi descolado além da JMC com incisões sulculares sem tensão.</p> <p>-Um SCTG palatina de espessura de 1 a 1,5mm.</p>	<p><u>Início / 12 meses</u></p> <p>-Profundidade de sondagem (PD);</p> <p>-Altura da recessão (RH);</p> <p>-Largura da recessão (RW);</p> <p>-Nível de inserção clínica (CAL);</p> <p>-Cobertura radicular completa (CRC);</p> <p>-Cobertura radicular média (MRC);</p> <p>-Largura do tecido queratinizado (KTW).</p>	<p>12 meses</p>	<p><u>Resultados de MCAT + SCTG</u></p> <p>-(PD); não ultrapassaram 2 a 3 mm em nenhum dos casos (12 meses).</p> <p>-(RH); 1,40±0,60 / 0,005±0,015mm</p> <p>-(RW); 3,54±0,59 / 0,05±0,14 mm</p> <p>-(CAL); 3,37±0,83 / 4,23±0,99 mm</p> <p>-(KTW); 2,41±0,96/3,03±1,09 mm</p> <p>-(CRC); 96% (22 de 23GR)</p> <p>-(MRC); 92,62% (22 das 23GR)</p>	<p>Aos 12 meses, foi obtida uma cobertura radicular estatisticamente altamente significativa em todos os pacientes e defeitos. A CRC foi obtida em 22 das 23 recessões (em 16 de Miller Classe I e em 6 das 7 recessões de Miller Classe III). As PD não ultrapassaram 2 a 3 mm em nenhum dos casos.</p>
<p>Treatment of multiple maxillary adjacent class I and II gingival recessions</p>	<p>- Estudo clínico randomizado e controlado.</p>	<p>12 pacientes (7 homens e 5 mulheres) 31 a 51 anos (37,6 anos de</p>	<p>-Antes da cirurgia, foram colocados batentes de</p>	<p><u>Início / 12 meses</u></p> <p>-Profundidade da recessão (RD);</p>	<p>12 meses</p>	<p><u>Resultados de MCAT + PADM</u></p> <p>- (RD); 3,8±0,76mm/diminuiu 3,1±0,75 = 0,64±0,25mm.</p>	<p>Os resultados em 12 meses de 100GR a CRC foram significativa segundo a Classe Miller, os maior percentagem</p>

<p>with modified coronally advanced tunnel and a new xenogeneic acellular dermal matrix.</p> <p>AUTOR; S. Vincent-Bugnas, G. Borie, Y. Charbit</p> <p>2017</p>	<p>Avaliar o tratamento de lesões gengivais adjacentes múltiplas Classe I e II de Miller maxilares recessões usando a técnica de túnel coronalmente avançado (MCAT) modificada combinada com um novo matriz dérmica acelular suína (PADM-Mucoderm®).</p>	<p>média), com 100GR maxilares classe I e II de Miller.</p>	<p>compósito nos pontos de contato dos dentes.</p> <p>-Instrumentação subgengival e alisamento radicular em todos os dentes programados para recobrimento.</p> <p>-Túnel foi descolado além da JMC com incisões sulculares.</p> <p>-PADM foi embebido por 20 minutos em solução salina estéril</p>	<p>-Largura de recessão (RW);</p> <p>-Profundidade de sondagem (PD);</p> <p>-Largura do tecido queratinizado (KTW);</p> <p>-Nível de inserção clínica (CAL);</p> <p>-Cobertura radicular média (MRC);</p> <p>-Cobertura radicular completa (CRC).</p>		<p>- (RW); 3,1±0,43mm/diminuiu 1,73±0,65 = 1,4±0,77mm.</p> <p>- (PD); 1,56±0,20mm/diminuiu 0,14±0,18 = 1,34±0,18mm.</p> <p>- (KTW); 2,63±0,84mm/ganha 0,92±0,41 = 3,55±0,69mm.</p> <p>- (CAL); 5,37±0,95mm/diminuiu 3,26±1,33 = 2,11±0,73mm.</p> <p>- (MRC); 84,35±7,5% / (12 meses)</p> <p>- (CRC); 43%GR / 43,32±18,2% (12 meses)</p> <p>CRC -37 GR (58%) foram de Classe I Miller.</p> <p>CRC- 6 GR (17%), foram Classe II Miller.</p>	<p>de dentes com CRC foram 18GR de 23GR dos incisivos laterais e também os que mais ganharam em (KTW 1,06±0,8mm) e o que mais melhora (RW) largura da recessão foi os incisivos centrais 2,47 ± 0,51mm, (RD) profundidade da recessão 3,34±0,96mm os caninos.</p>
<p>Treatment of class III multiple gingival recessions: prognostic factors for achieving a Complete Root</p> <p>AUTOR; S. Aroca, A. Barbieri, M. Clementini, F. Renouard, M. de Sanctis.</p> <p>2018</p>	<p>- Estudo clínico randomizado e controlado.</p> <p>O objetivo foi investigar melhor a relação entre o recobrimento radicular e a altura da papila em dentes inferiores e superiores, de boca dividida, comparando uma técnica MCAT + SCTG com ou sem a adição de EMD para o tratamento de defeitos de recessão classe III de Miller.</p>	<p>20 indivíduos (idade média de 31,7 anos), com múltiplos defeitos de recessão classe III de Miller, representando 139 defeitos do tipo recessão. 10 sujeitos apresentaram GR na maxila e os outros 10 apresentaram defeitos na mandíbula.</p>	<p>-Antes da incisão, os batentes de compósito foram colocados nos pontos de contato e um planejamento da área radicular exposta com curetas Gracey o túnel foi descolado além da JMC com incisões sulculares.</p> <p>-SCTG espessura de 1 a 1,5mm.</p>	<p><u>Início / 12 meses</u></p> <p>-Altura de recessão gengival (RH);</p> <p>-Profundidade de sondagem (PD);</p> <p>-Nível de inserção clínica (CAL);</p> <p>-Largura do tecido queratinizado (KTW);</p> <p>-Distancia entre o ponto de contacto e o topo da papila na face mesial do dente (DCP);</p> <p>-Cobertura radicular média (MRC);</p>	<p>12 meses</p>	<p><u>Resultados de MCAT+SCTG / MCAT + SCTG + EMD</u></p> <p>-(RH); SCTG: 3,2±1,4 / 0,6±0,9mm EMD: 3,5±1,5 / 0,8±1,1mm</p> <p>-(PD); SCTG: 1,5±0,7 / 1,2±0,5mm EMD: 1,4± 0,7 / 1,1 ±0,4mm</p> <p>-(CAL); SCTG: 4,7±1,7 / 1,9±1,0mm EMD: 4,8±1,9/ 1,9±1,1mm</p> <p>-(KTW); SCTG: 2,6±1,3 / 2,8±1,1mm EMD: 2,5±1,4 / 2,7±1,0mm</p> <p>-(DCP); SCTG: 2,7±1,3 / 1,6±1,2mm EMD: 2,9±1,4 / 1,7±1,2mm</p> <p>-MRC%: SCTG 83±26 / EMD 82±25</p>	<p>Em um ano, a percentagem de CR é estatisticamente dependente do DCP no início do estudo e da posição do dente. Além disso, os dentes maxilares têm maior probabilidade de ter um melhor CR em um ano do que os dentes inferiores. Quanto aos grupos de estudo, não há diferença significativa entre o MCAT + SCTG + EMD e o MCAT + SCTG em termos de CR.</p>

			-EDTA e EMD foram aplicados nos locais de teste, enquanto nenhum produto químico foi utilizado nos locais de controlo.	-Cobertura radicular completa (CRC).		-CRC%; SCTG 86,6% / EMD 90%	
<p>Long-Term Outcomes of Coronally Advanced Tunnel Flap (CATF) and the Envelope Flap (mCAF) Plus Subepithelial Connective Tissue Graft (SCTG) in the Treatment of Multiple Recession-Type Defects: A 6-Year Retrospective Analysis.</p> <p>AUTOR; N. Bhatavadekar, A. Gharpure, L. Chambrone.</p> <p>2019</p>	<p>- Estudo clínico randomizado e controlado.</p> <p>Este estudo avaliou os resultados de 6 anos do enxerto de tecido conjuntivo subepitelial (SCTG) mais retalho tipo envelope coronalmente avançado modificado (MCAT) ou retalho coronalmente avançado em túnel (CATF) no tratamento de recessões múltiplas Classe I e II de Miller.</p>	<p>Dos 36 pacientes (16 mulheres e 20 homens; faixa etária: 22 a 54 anos) 21 pacientes foram colocados no grupo MCAT (54GR) e 15 pacientes no grupo CATF (45GR), um total de 99GR maxilares.</p>	<p>-Todos os pacientes, foram submetidos a remoção mecânica profissional de placa de toda a boca e polimento dentário.</p> <p>-O SCTG foi obtido do palato e posicionado coronal à JEC</p> <p>-Todo o complexo gengivo-papilar foi movimentado coronalmente.</p> <p>-Preparação das raízes expostas com EDTA24% por 2 minutos.</p>	<p><u>Início / 1 ano / 4 anos / 6 anos</u></p> <p>-Profundidade da recessão (RD);</p> <p>-Largura do tecido queratinizado (KTW);</p> <p>-Profundidade de sondagem (PD);</p> <p>-Cobertura radicular completa (CRC).</p>	6 anos	<p>Resultados de MCAT + SCTG</p> <p>-(RD); 2,91±0,87/0,09±0,29/0,16±0,17/0,17±0,40mm.</p> <p>-(KTW); 1,15±0,59/2,05±1,56/2,46±0,60/2,78±0,69mm.</p> <p>-(PD); 1,61±0,76/1,50±0,57/1,59±0,63/ 1,63±0,68mm.</p> <p>-(CRC);</p> <p><u>1ano</u>: em 49 de 54GR (90,74%) / 16 de 21 pacientes (76,19%).</p> <p><u>4ano</u>: em 45 de 54GR (83,33%) / 14 de 21 pacientes (66,67%).</p> <p><u>6ano</u>: em 45 de 54GR (83,33%) / 12 de 21 pacientes (57,14%).</p>	<p>Nos resultados os parâmetros avaliados do MCAT + SCTG obtiveram uma redução do RD e no ganho da largura do KTW. No geral, nenhuma diferença significativa nos resultados de CRC foi identificada em acompanhamentos de curto (1 ano), médio (4 anos) ou longo prazo (6 anos). A PD parece ter aumentado nos 6 anos após tratamento.</p>
<p>Acellular dermal matrix and coronally advanced flap or tunnel technique in the treatment of multiple adjacent gingival recessions. A 12-year follow-up</p>	<p>- Ensaio clínico randomizado.</p> <p>O objetivo primário foi comparar em termos de CRC e MCR em 12 anos e objetivo secundário avaliar as alterações de</p>	<p>24 pacientes (15 mulheres e 9 homens, com idade média de 52,1 ± 9,2 anos, que completaram o estudo de 6 meses) e de 24,</p>	<p>-Túnel foi descolado além da JMC com incisões sulculares.</p> <p>-ADM foi utilizado com uma dimensão vertical</p>	<p><u>Início/ 6 meses/ 12 anos</u></p> <p>-Profundidade de recessão (RD);</p> <p>-Profundidade de bolsa (PD);</p>	12 anos	<p>Resultados de MCAT + ADM</p> <p>-(RD);2,29±0,96/ 0,31±0,57/ 0,91±0,55mm</p> <p>-(PD); 0,93±0,41/ 1,29±0,49/ 1,42±0,5mm</p> <p>-(CAL);3,22±1,02/1,59±0,67/ 2,33±0,92mm</p> <p>-(KTW);2,54±1,16/2,01±0,69/ 2,62±1,57mm</p> <p>-(GT); 1,15±0,34/ 1,51±0,61/ 1,34±0,47mm</p>	<p>Comparando las MRC e CRC de 6 meses e 12 anos há um grande percentagem de melhoria nos 6 meses, enquanto nos 12 anos essa melhoria diminuiu um 20/30% para ambas e no</p>

<p>from a randomized clinical trial.</p> <p>AUTOR; L. Tavelli, S. Barootchi, R. Di Gianfilippo, M. Modarressi, F. Cairo, G. Rasperini, H. Wang</p> <p>2019</p>	<p>KTW e GT em 6 meses e em 12 anos de múltiplas GR adjacentes RT1, com a técnica do colgajo coronalmente avançado e com MCAT + ADM (Alloderm®).</p>	<p>foram 19 pacientes com 34GR para (MCAT) disponíveis para o acompanhamento de 12 anos.</p>	<p>de 8 mm e colocado a nível do JEC.</p>	<p>-Nível de inserção clínica (CAL); -Largura do tecido queratinizado (KTW); -Espessura gengival (GT); -Cobertura radicular média (MRC); -Cobertura radicular completa (CRC).</p>		<p>-(MRC); 6 meses (89,13±15,19%) 12 anos (63,64±23,4%)</p> <p>-(CRC); 6 meses (51,2%) 12 anos (29,4%).</p>	<p>resto de parâmetros avaliados acontece no mesmo.</p>
<p>Clinical evaluation of Miller class I and II recessions treatment with the use of modified coronally advanced tunnel technique with either collagen matrix or subepithelial connective tissue graft: A randomized clinical study.</p> <p>AUTOR; M. Pietruska, A. Skurska, T. Podlewski, R. Milewski, J. Pietruski</p> <p>2019</p>	<p>- Estudo clínico randomizado. Comparar os resultados da técnica de túnel coronalmente avançado (MCAT) modificada combinada com matriz de colagénio (PADM - Mucoderm®) ou enxerto de tecido conjuntivo subepitelial (SCTG) no tratamento de múltiplas recessões gengivais classes I e II de Miller na mandíbula.</p>	<p>Estudo cego em boca dividida de 20 pacientes (13 mulheres 20-56 anos e 7 homens (23-43 anos). Lado de control SCTG (45GR).</p>	<p>-Túnel foi descolado além da JMC com incisões sulculares. -O enxerto foi despiteralizado, e posicionado na JEC ou 1mm abaixo dela. -A espessura do enxerto foi < 1mm e sua largura variava de 4 a 5mm. -PADM foi colocada no lado oposto. SCTG e PADM foram cobertos por completo.</p>	<p><u>Início / 12 meses</u> -Altura da recessão gengival (RH); -Largura da recessão gengival (RW); -Profundidade de sondagem (PD); -Nível de inserção clínica (CAL); -Largura do Tecido queratinizado (KTW); -Espessura gengival (GT); -Altura da recessão gengival (RH); -Cobertura radicular média (MRC); -Cobertura radicular completa (CRC).</p>	<p>12 meses</p>	<p><u>Resultados MCAT+PADM/MCAT+SCTG</u> -(RH); SCTG: 1.94±0.66 / 0.40±0.69mm PADM: 1.95±0.76 / 0.95±0.79mm -(RW); SCTG: 3.04±0.73 / 0.89±1.37mm PADM: 2.97±0.75 / 2.08±1.30mm -(PD); SCTG: 1.57 ±0.48 / 1.58 ±0.64mm PADM: 1.47±0.46 / 1.37±0.58mm -(CAL); SCTG: 3.52±0.75 / 1.98±0.88mm PADM: 3.43±0.93 / 2.33±0.89mm -(KTW); SCTG: 1.28±0.72 / 4.06±1.59mm PADM: 1.38±0.68 / 1.91±0.84mm -(GT); SCTG: 0.76±0.31 / 1.86±0.48mm PADM: 0.82±0.30 / 1.10±0.37mm -(RH); SCTG: 1,94±0,66 / 0,40±0,69mm PADM: 1.95±0.76/ 0.95±0.79mm</p> <p>-(MRC%); SCTG 83.10±27.63% / PADM 53.20±32.17% -(CRC%); SCTG 67% / PADM 20%</p>	<p>Dentro dos limites do estudo os resultados mostraram que há uma redução nas recessões de Classe I e II de Miller com as técnicas MCAT + SCTG e com MCAT+PADM em um período de 12 meses com melhorias significativas em os parâmetros avaliados, o SCTG parece ser mais eficaz no que diz respeito a cobertura radicular.</p>
<p>The use of collagen porcine dermal matrix and connective tissue</p>	<p>- Ensaio clínico randomizado e controlado.</p>	<p>Dos 27 pacientes 20 (9 homens e 11 mulheres de 30,5±7,9 de idade)</p>	<p>-1 mês antes, os pacientes foram submetidos a instrumentação e</p>	<p><u>Início/ 6 meses/ 12 meses</u></p>	<p>12 meses</p>	<p><u>Resultados MCAT+PADM/MCAT+ECTG</u> -(RD); PADM: 2,9±1,35/ 0,5±0,75/ 0,59±0,8mm ECTG: 2,6±1,23/ 0,47±0,7/ 0,32±0,43mm</p>	<p>Dentro das limitações do presente estudo, pode-se concluir que embora não tenha havido diferenças</p>

<p>graft with modified coronally advanced tunnel technique in the treatment of multiple adjacent type I gingival recessions: A randomized, controlled clinical trial.</p> <p>AUTOR: D. Rakasevic, I. Milinkovic, S. Jankovic, I Soldatovic, Z. Aleksic, N. Nikolic-Jakoba</p> <p>2020</p>	<p>Avaliar a eficácia clínica e o resultado estético da matriz de colágeno dérmico de origem suína (PADM - Mucoderm®) em comparação com o enxerto de tecido conjuntivo no tratamento de múltiplas recessões gengivais adjacentes (MAGR) em boca dividida, 6 e 12 meses após a cirurgia em combinação com uma técnica MCAT.</p>	<p>completaram o estudo com 114GR (colagénio porcino grupo de teste n=62) e ECTG (grupo de controlo n=52). 5 participantes (25%) incluídos neste estudo eram fumadores leves (<10 cigarros por dia), e um número total de 25G nesses pacientes foram tratado.</p>	<p>polimento supragengival. -Alisamento radicular das áreas expostas -Túnel foi descolado além da JMC. -PADM foi hidratado em uma solução salina não mais de 20 minutos., posicionado a nível dos JEC -Esperssura do ECTG foi de 1,5mm.</p>	<p>-Profundidade de recessão gengival (RD); -Largura da recessão gengival (RW); -Largura de tecido queratinizado (KTW); -Nível de inserção clínica (CAL); -Espessura do tecido gengival (GT); -Profundidade de sondagem (PD); -Cobertura radicular completa (CRC); -Cobertura radicular média (MCR); -Resultados estéticos de 0 a 10 (RES).</p>		<p>-(RW); PADM: 2,6±1,1/ 0,57±0,8/ 0,43±0,56mm ECTG: 2,44±0,9/ 0,53±0,7/ 0,5±0,52mm -(KTW); PADM: 2,44±1,3/ 2,92±0,9/ 3,28±0,9mm ECTG: 2,43±1,4/ 2,7±0,9/ 3,27±1,03mm -(CAL); PADM: 4,09±1,4/ 1,09±1,22/ 0,92±1,2mm ECTG: 3,86±1,32/ 1,09±1,34/ 0,88±0,92mm -(GT); PADM: 0,61±0,2/ 1,54±0,35/ 1,39±0,44mm ECTG: 0,69±0,26/ 1,63±0,36/ 1,3±0,38mm -(PD); PADM: 1,27±0,45/ 1,09±0,45/ 1,1±0,33mm ECTG: 1,29±0,46/ 1,09±1,34/ 0,88±0,92mm -CRC: PADM: 59,7% (6 meses)/ 46,8% (12 meses) ECTG: 61,5% (6 meses)/ 51,9% (12 meses) -MCR; ADM: 87±18,5% (6 meses)/ 85,25±14,9%(12 meses) ECGT: 84,6±21,2% (6 meses)/ 87,6±15,1%(12 meses) -RES; ADM: 8,15±1,65 (6 meses)/ 8,52±1,49 (12 meses) ECTG: 7,89±2,02(6 meses)/ 8,96±1,45(12 meses)</p>	<p>significativas no quadro clínico e resultados estéticos quando MCAT foi usado em combinação com ECTG ou ADM após 6 e 12 meses, em termos de CRC as recessões no grupo ECTG foram maiores do que no grupo PADM após 12 meses. Além disso, o uso de uma matriz de colágeno dérmico derivado suínos apresentou resultados satisfatórios e pode ser considerada como um substituto do ECTG no tratamento de MARG em conjunto com MCAT.</p>
<p>Long-term results after treatment of multiple adjacent gingival recessions with the modified coronally advanced tunnel and a porcine acellular dermal matrix.</p>	<p>- Ensaio clínico randomizado. Avaliar os resultados clínicos em longo prazo após o tratamento de múltiplas recessões gengivais adjacentes tipo (RT) I e II tratadas com o túnel coronalmente avançado modificado</p>	<p>Nove pacientes, (7 mulheres, 37,5 ± 7,36 anos) com um total de 41 GR RT1 (Classe I e II de Miller) e RT2 (Classe III de Miller).</p>	<p>-Remoção mecânica de placa profissional de toda a boca. -Túnel foi descolado além da JMC com incisões surculares. -O PADM foi previamente hidratado mínimo</p>	<p>Início / 1 ano / 4anos -Profundidade recessão gengival (RD); -Largura recessão gengival (RW); -Largura do tecido queratinizado (KTW); -Largura do gengiva inserida (AG);</p>	<p>4 anos</p>	<p>Resultados MCAT + PADM -(RD); Início: 2,9±1,08 mm 1 ano: 0,84±0,84 = diminui 2,02±1,23 mm 4 anos: 1,22±0,84 = diminui 1,68±1,56 mm -(RW); Início: 4,06±1,71mm 1 ano: 1,73±2,21 = diminui 2,33±1,42 mm 4 anos: 2,81±1,97 = diminui 1,25±1,21 -(KTW); Início: 2,72±0,97 mm 1 ano: 2,83±1,05 = ganha 0,11±0,87 mm 4 anos: 2,58±0,97 = ganha 0,09±0,93 mm -(AG); Início: 2,85±1,08</p>	<p>Em conclusão, os achados sugerem que o PADM pode representar um valioso material de substituição de tecidos moles para o tratamento do MAGR RT1 e RT2 (classes I, II e III de Miller). No entanto, os resultados, revelaram uma diminuição dos parâmetros avaliados em um longo prazo após o tratamento.</p>

<p>AUTOR; R. Cosgarea, R. Miron, R. Bora, A. Rosu, S. Buduru, A. Sculean</p> <p>2021</p>	<p>(MCAT) em conjunto com uma matriz dérmica acelular suína (PADM - Mucoderm®).</p>		<p>hidratado 5 minutos com uma solução salina esteril e suturado na face interna do retalho com pontos horizontais.</p>	<p>-Cobertura radicular completa (CRC%); -Cobertura radicular média (MRC%); -Profundidade de sondagem (PD); -Nível de inserção clínica (CAL).</p>		<p><u>1ano:</u> 3,14±1,08 = ganha 0,29±0,85 mm <u>4anos:</u> 2,89±1,08= ganha 0,04±1,00 mm -(PD); 1,39±0,49/1,56±0,50 / 1,52±0,60 mm -(CAL); 3,74±1,56/2,46±1,05/2,74±0,86 mm</p> <p>-(CRC); <u>1ano:</u> 18GR (43,90%) / <u>4 anos:</u> 7GR (17,07%)</p> <p>-(MRC); <u>1ano:</u> 72,05±30,18% / <u>4anos:</u> 56,79±27,53%</p>	
<p>Root coverage with tunneling technique or modified advanced flap associated with acellular dermal matrix: results from 6 months randomized clinical trial.</p> <p>AUTOR; U. Ramos, G. Bastos, C. Costa, S. de Souza, M. Taba Jr, A. Novaes Jr</p> <p>2022</p>	<p>- Ensaio clínico randomizado.</p> <p>Este estudo comparou duas técnicas cirúrgicas retalho avançado modificado (grupo teste) e MCAT (grupo de controlo) utilizando matriz dérmica acelular (ADM - Alloderm®) para o tratamento de múltiplas recessões gengivais RT1 bilaterais</p>	<p>20 pacientes, (11 mulheres e 9 homens) 18 e 59 anos, apresentando grandes GR RT1 ≥3 mm um total de 40GR, em boca dividida para fazer as duas técnicas. No final do estudo, foram tratadas 38GR, em 19 pacientes.</p>	<p>-Alisamento de raízes expostas. -Túnel foi descolado além da JMC com incisões surculares. -As superfícies radiculares foram condicionadas com EDTA 24% 2 minutos e enxaguadas com uma solução salina (mesmo tempo). -ADM foi reidratado e colocado 1mm apical á JEC.</p>	<p><u>Início / 6 meses</u></p> <p>-Profundidade de sondagem (PD); -Nível clínico de inserção (CAL); -Altura da recessão gengival (RH); -Largura do tecido queratinizado (KTW); -Espessura de tecido queratinizado (KGT);</p>	<p>6 meses</p>	<p><u>Resultados de MCAT + ADM</u></p> <p>-(PD); 1,7±0,47 / 1,7±0,57mm (diminui 0±0,46mm) -(CAL); 8,7±2,13/8,1±1,41mm (diminui 0,6±1,35mm) -(RH); 4,01±0,95/1,89±0,90mm (diminui 2,28±1,01mm) -(KTW); 2,43±1,21/3,21±1,68mm (ganha 0,78±1,60mm) -(KGT); 0,97±0,52/ 1,50±0,62mm (ganha 0,78±1,60mm)</p> <p>-Cobertura radicular; 56,07±22,02% com 3 de 38 CRC compreendendo 15%.</p>	<p>Dentro das limitações deste estudo, ambos os tratamentos alcançaram com sucesso a cobertura radicular e foram capazes de reduzir a GR. O tratamento de MCAT + ADM é eficaz no recobrimento radicular e ganho em KTW e KGT.</p>
<p>Treatment of multiple adjacent RT 1 gingival recessions with the modified coronally advanced tunnel (MCAT) technique and a collagen matrix or</p>	<p>- Ensaio clínico randomizado e controlado.</p> <p>Avaliar os resultados a longo prazo após o tratamento de múltiplas GR adjacentes RT 1</p>	<p>16 de 22 indivíduos originais incluídos de idade superior a 18 anos, em boca dividida estavam disponíveis para acompanhamento de 9 anos (114</p>	<p>-Os pacientes foram submetidos instrumentação e polimento supragengival de toda a boca.</p>	<p><u>Início/ 12 meses/ 9 anos</u></p> <p>-Profundidade de recessão (RD); -Largura da gengiva queratinizada (KTW);</p>	<p>9 anos</p>	<p><u>Resultados de MCAT + ECTG</u></p> <p>-(PW); 3,62±0,86/ 4,92±1,16/ 4,54±0,53mm -(RD); 1,78±0,54/0,21±0,30/ 1,06±0,65mm -(KTW); 2,03±0,65/2,78±0,82/3,28±1,14mm <u>Mandíbula</u> 0,7±0,3 mm <u>Maxila</u> 0,6±0,28 mm</p>	<p>Este estudo, mostra melhores resultados no ECTG em comparação com a matriz de colagénio. Os resultados tiveram uma melhora num período de 12 meses e de 9 anos, sendo o (KGW) na mandíbula o que mantido os</p>

<p>palatal connective tissue graft: 9-year results of a split-mouth randomized clinical trial.</p> <p>AUTOR; B Molnár, S Aroca, A Dobos, K Orbán, J Szabó, P Windisch, A Stähli, A Sculean</p> <p>2022</p>	<p>usando o (MCAT) com uma matriz de colagénio ou um enxerto de tecido conjuntivo (ECTG) na mandíbula e na maxila.</p>	<p>locais) tratadas de forma aleatória. Os 22 pacientes, foram incluídos só na avaliação dos 12 meses.</p>	<p>-Foram colocados batentes de compósito nos pontos de contato. -ECTG foi colhido do palato, o túnel foi descolado além da JMC. -As superfícies radiculares expostas foram alisadas com instrumentos manuais (curetas Gracey).</p>	<p>-Largura da papila (PW); -Profundidade de sondagem (PD); -Espessura do tecido queratinizado (KGT); -Cobertura radicular média (MRC%); -Cobertura radicular completa (CRC).</p>		<p>-(KGT);0,86±0,29/1,32±0,40/1,57±0,35mm <u>Mandíbula:</u> 1,3±1,3mm <u>Maxila:</u> 0,47±0,6 mm</p> <p>-(MRC); <u>MAXILA (94GR início):</u> 83,44±25,31% (12 meses) / 51,11±27,80% (72GR 9 anos) <u>MANDÍBULA (62GR início):</u> 95,77±6,05% (12 meses) / 20,75±40,36% (42GR 9 anos)</p> <p>-CRC: Após 9 anos, o CRC foi mantido em 32GR das 114GR tratadas.</p>	<p>resultados positivos nos 9 anos com a (KTW) na mandíbula, a (RD) e (PW) tiveram resultados positivos aos 12 meses e aos 9 anos sem deterioração. MCR e o CRC onde nos 12 meses revelam resultados positivos aos 12 meses e aos 9 anos diminui com respeito aos 12 meses, sendo a maxila a que obtiveram resultados mais estáveis.</p>
<p>Evaluation of Subepithelial Connective Tissue Graft Versus Acellular Dermal Matrix with Modified Coronally Advanced Tunnel Technique in Treatment of Multiple Gingival Recessions: A Randomized, Parallel-Design Clinical Trial.</p> <p>AUTOR; F. Elmahdi, A. Reda, M. Hosny.</p> <p>2022</p>	<p>- Ensaio clínico randomizado e de desenho paralelo.</p> <p>Este estudo comparou dois materiais de enxerto, o enxerto de tecido conjuntivo subepitelial (SCTG) e matriz dérmica acelular (ADM - Alloderm®), com a técnica de túnel coronalmente avançado (MCAT) modificada no tratamento de múltiplas recessões gengivais adjacentes RT1.</p>	<p>O grupo teste, 34 GR (ADM+MCAT) foi composto por 12 pacientes (10 mulheres, 2 homens) com idade média de 42 ± 6 anos, e o grupo controlo 35GR (SCTG+MCAT) foi composto por 12 pacientes (9 mulheres, 3 homens), com idade média de 39 ± 8 anos.</p>	<p>-As superfícies radiculares expostas foram alisadas com curetas de Gracey -Foram colocados batentes de compósito nos pontos de contato. -Túnel foi descolado além da JMC. -Espessura do SCTG foi de 1 a 1,5mm. -ADM foi reidratado como uma solução salina acordo com as instruções.</p>	<p>Início / 9 meses</p> <p>-Profundidade da recessão gengival (RD); -Largura de recessão gengival (RW); -Largura do tecido queratinizado (KTW); -Espessura do tecido gengival (GT); -Profundidade de sondagem (PD); -Nível de inserção clínica (CAL).</p>	<p>9 meses</p>	<p>Resultados (mm) MCAT+ADM/MCAT+SCTG</p> <p>-(RD); ADM:2.8±0.31/ 0.76±0.65=diminui2.10±0.64. SCTG:2.76±0.89/ 0.53±0.48=diminui2.23±0.68.</p> <p>-(RW); ADM: 3.28±1.44/ 0.87±0.70= diminui 2.41±1.19. SCTG: 4±1.48/ 1.59±1.96= diminui 2.41±1.94.</p> <p>-(KTW); ADM: 3.03±0.72/ 3.12±0.69= ganha 0.21±0.84. SCTG: 2.65 ± 0.92/ 3.82 ± 1.3= ganha 1.15±1.16.</p> <p>-(GT); ADM: 1.10±0.20/ 1.65±0.39= ganha 0.53±0.41. SCTG:1.33±0.54/ 2.26±0.63= ganha 0.94±0.52.</p> <p>-(PD); ADM: 1.35±0.60/ 1.15±0.99= diminui 0.21±1.39. SCTG: 1.32±0.64/ 1.15±1.18= diminui 0.18±1.44.</p> <p>-(CAL); ADM: 4.28±0.67/ 1.82±1.57= ganha 2.46±1.94. SCTG: 4±0.85/ 1.53±1.65= ganha 2.47±1.28. A percentagem de CR alcançada com MCAT+SCTG foi de 82,62%±16,30% e com MCAT+ADM 72,72±23,36 aos 9 meses.</p>	<p>Os resultados do presente estudo, demonstram que ADM+MCAT poderia produzir resultados comparáveis ao SCTG+MCAT no tratamento de defeitos RT1 MAGR. No entanto, em comparação com SCTG+MCAT, a melhoria do fenótipo gengival (em relação a GT e KTW) pode não ser alcançada de forma previsível com ADM+MCAT. O presente estudo, avaliou a satisfação dos pacientes com o resultado estético dos procedimentos de cobertura radicular e a morbidade pós-cirúrgica usando uma escala VAS de 0 a 10. Os pacientes de ambos os grupos relataram satisfação com o resultado estético (controlo: 7,8) e no teste: 7,9).</p>

<p>Clinical and Aesthetic Outcomes of Multiple Gingival Recessions Coverage with Modified Coronally Advanced Tunnel and Subepithelial Connective Tissue Graft in Maxilla and Mandible: A 2-Year Retrospective Study.</p> <p>AUTOR; I. Skierska, B. Wyrębek, B. Górski.</p> <p>2022</p>	<p>- Estudo retrospectivo.</p> <p>Objetivo deste estudo foi avaliar a influência da localização (maxila vs mandíbula) de múltiplas recessões gengivais RT1 e RT2 nos resultados clínicos e estéticos de 24 meses do túnel coronalmente avançado modificado com enxerto de tecido conjuntivo subepitelial (SCTG).</p>	<p>40 pacientes, (29 mulheres e 11 homens) com múltiplas (GR) RT1 e RT2 localizadas em dentes superiores ou inferiores. Foram tratadas, 360GR (270 defeitos nos dentes superiores, 90 defeitos nos dentes inferiores).</p>	<p>-Todos os pacientes, foram submetidos a instrumentação e polimento supragengival.</p> <p>-Raízes expostas alisadas com curetas gracey.</p> <p>-Túnel foi descolado além da JMC.</p> <p>-SCTG despiteralizado de uma espessura inferior a 1mm e largura de 4mm.</p>	<p><u>Início/ 24 meses</u></p> <p>-Altura da recessão gengival (RH);</p> <p>-Largura da recessão gengival (RW);</p> <p>-Profundidade da bolsa de sondagem (PD);</p> <p>-Nível clínico de inserção (CAL);</p> <p>-Largura do tecido queratinizado (KTW);</p> <p>-Espessura gengival (GT);</p> <p>-MRC%;</p> <p>-CRC%;</p> <p>-Resultados estéticos de 0 a 10 (RES).</p>	<p>24 meses</p>	<p><u>Resultados (mm) MCAT+SCTG</u></p> <p>-(RH):</p> <p>-Superiores: 2,07±1,04/ 0,18±0,60= diminui 1,89±1,03mm</p> <p>-Inferiores: 2,01±1,09/ 0,16±0,52= diminui 1,84±1,13mm</p> <p>-(RW): -Superiores: 3,51±1,51/ 0,37±1,11mm</p> <p>-Inferiores: 3,51±1,49/ 0,43±1,28mm</p> <p>-(PD): -Superiores: 1,43±0,54/ 1,41±0,57mm</p> <p>-Inferiores: 1,46±0,54/ 1,45±0,64mm</p> <p>-(CAL):-Superiores: 3,44±1,15/ 1,21±0,95mm</p> <p>-Inferiores: 3,29±1,20/ 1,19±0,95mm</p> <p>-(KTW): 2,58±1,27/ 3,39±1,30</p> <p>-Superiores ganha: 0,74±1,17mm</p> <p>-Inferiores ganha: 0,81±0,94mm</p> <p>-(GT):</p> <p>-Superiores: 1,41±0,59/2,25±0,78 = ganha 0,80±0,72mm</p> <p>-Inferiores: 1,43±0,60/2,26±0,72 = ganha 0,84±0,62mm</p> <p>MRC%: -Superiores: 93,31±21,82</p> <p>-Inferiores: 93,06±22,49</p> <p>CRC%: Superiores: 87,43/ Inferiores: 87,29.</p> <p>RES: Superiores 9,25±1,36/ Inferiores 8,92±1,40</p>	<p>O estudo mostrou, que a localização da recessão (maxilar ou mandibular) não afetou os resultados clínicos da cobertura da recessão com MCAT + SCTG. A técnica alcançou resultados comparativamente favoráveis em 2 anos no tratamento de múltiplos GR em dentes superiores e inferiores. Porém, a localização da recessão pode influenciar os resultados estéticos desse tratamento. Os resultados mais elevados foram alcançados após o tratamento de recessões na maxila.</p>
<p>Modified coronally advanced tunnel technique with enamel matrix derivative in addition to subepithelial connective tissue graft compared with connective tissue graft alone for the treatment of multiple gingival recessions: prognostic</p>	<p>- Ensaio clínico randomizado.</p> <p>Investigar os fatores que influenciam os resultados de 12 meses após o tratamento de múltiplas recessões gengivais, com túnel coronalmente avançado modificado (MCAT) e enxerto de tecido conjuntivo subepitelial (SCTG) com</p>	<p>20 pacientes, com 150GR, 13 mulheres e 7 homens, com idades entre 21 e 38 anos, com (131 RT1 e 19 RT2) foram tratadas com boca dividida (um lado como teste e o lado oposto como controlo). MCAT</p>	<p>-Raízes expostas foram alisadas com curetas de Gracey.</p> <p>-SCTG após remoção do epitélio a espessura foi < 1mm e a largura de 4mm.</p> <p>-Teste; Raízes expostas foram embebidas em</p>	<p><u>Início/12 meses</u></p> <p>-Altura de recessão gengival (RH);</p> <p>-Largura da recessão gengival (RW);</p> <p>-Profundidade da bolsa de sondagem (PD);</p> <p>-Nível de inserção clínica (CAL);</p> <p>-Espessura gengival (GT);</p>	<p>12 meses</p>	<p><u>Resultados de MCAT+SCTG/ MCAT + SCTG+EMD</u></p> <p>-(RH);</p> <p>SCTG: 2,16±1,02/ 0,21±0,48mm</p> <p>EMD: 2,22±1,00 / 0,11±0,35mm</p> <p>-(RW);</p> <p>SCTG: 3,25±1,42/ 0,42±1,34mm</p> <p>EMD: 3,30±1,38/ 0,57±1,66=mm</p> <p>-(PD);</p> <p>SCTG: 1,43±0,52/ 1,76±0,71mm</p> <p>EMD: 1,44± 0,58/ 1,66 ±0,68mm</p> <p>-(CAL);</p>	<p>Os resultados do presente estudo segundo a técnica de MCAT+SCTG eles alcançaram resultados positivos.</p> <p>O uso adicional de EMD para MCAT + SCTG no aumento de tecidos moles de múltiplos RT1 e RT2 fornece maior OR de atingir MRC > 85%, CRC e RES=10, 12 meses de pós-operatório.</p> <p>Quanto maior a dimensão basal do GR maior a</p>

<p>parameters for clinical treatment outcomes.</p> <p>AUTOR; B. Górski, R. Górski, M.Szerszeń, T. Kaczyński.</p> <p>2022</p>	<p>derivado da matriz do esmalte (EMD) (testes) ou sem (controles).</p>	<p>em combinação com SCTG com (teste, 75GR) ou sem EMD (controlo, 75GR).</p>	<p>EDTA 24% x2 minutos e condicionadas com EMD</p> <p>-No local controlo, não foi utilizado EDTA 24% nem EMD.</p> <p>-Enxerto foi inserido no túnel e estabilizado 1mm abaixo do JEC.</p>	<p>-Largura do queratinizado do tecido (KTW);</p> <p>-MRC%;</p> <p>-CRC%;</p> <p>-Resultados estéticos de 0 a 10 (RES).</p>		<p>SCTG: 3,25±1,18/ 1,62±0,98mm EMD: 3,56±1,19/ 1,42±0,86mm</p> <p>-(GT);</p> <p>SCTG: 1,18±0,33/ 2,14±0,79mm EMD: 1,16±0,34/ 2,05±0,62mm</p> <p>-(KTW);</p> <p>SCTG: 2,55±1,27/ 3,23±1,35mm EMD: 2,63±1,42/ 3,34±1,27mm</p> <p>-MRC%: SCTG 91,00±23,34% /EMD 95% -CRC%: SCTG 86,6% / EMD 90% -RES ; SCTG 8,5 ± 1,1 / EMD 9,62 ± 0,93</p>	<p>probabilidade de falha 12 meses após tratamento.</p>
<p>Effect of 24% EDTA root conditioning on the outcome of modified coronally advanced tunnel technique with subepithelial connective tissue graft for the treatment of multiple gingival recessions: a randomized clinical trial.</p> <p>AUTOR; B. Górski, M. Szerszeń, T. Kaczyński.</p> <p>2022</p>	<p>- Ensaio clínico randomizado.</p> <p>Investigar os efeitos do condicionamento radicular com ácido etilendiaminotetracético (EDTA) a 24% nos resultados de 12 meses após o tratamento de múltiplas recessões gengivais (GR) com t (MCAT) e enxerto de tecido conjuntivo subepitelial (SCTG).</p>	<p>20 pacientes (11 mulheres e 9 homens, com idades entre 21 e 36 anos; idade média de 28,87±4,46 anos) com defeitos RT1 e RT2</p> <p>MACT+STCG+EDTA (GR=72; RT1 49GR e RT2 23GR) e MACT+STCG (GR=70; RT1 47GR e RT2 23GR) um total de 142 defeitos.</p>	<p>-As raízes expostas foram alisadas com curetas de Gracey.</p> <p>-Túnel foi descolado além da JMC.</p> <p>-SCTG colhido do palato e despiteralizado com uma espessura < 1mm e largura de 4mm.</p> <p>-Grupo teste, as raízes expostas foram condicionadas com EDTA 24% x 2 min e lavadas com solução salina.</p> <p>-Túnel avançado para cobrir totalmente o SCTG.</p>	<p><u>Início / 12 meses</u></p> <p>-Altura da recessão gengival (RH);</p> <p>-Largura da recessão gengival (RW);</p> <p>-Profundidade da bolsa de sondagem (PD);</p> <p>-Nível de inserção clínica (CAL);</p> <p>-Largura do tecido queratinizado (KTW);</p> <p>-Espessura gengival (GT);</p> <p>-Cobertura radicular média (MRC%);</p> <p>-Cobertura radicular completa (CRC%);</p> <p>-Resultados estéticos de 0 a 10 (RES).</p>	<p>12 meses</p>	<p><u>Resultados MCAT+STCG / MCAT + STCG + EDTA</u></p> <p>-(RH);</p> <p>SCTG: 1,55±1,34/ 0,23±0,59mm EDTA: 1,80±1,26/ 0,26±0,72mm</p> <p>-(RW);</p> <p>SCTG: 2,36±2,05/ 0,53±1,29mm EDTA: 2,76±1,92/ 0,53±1,30mm</p> <p>-(PD);</p> <p>SCRG: 1,46±0,57/ 1,58±0,70mm EDTA: 1,42±0,52/ 1,58±0,62mm</p> <p>-(CAL);</p> <p>SCTG: 2,45±1,67/ 1,27±1,14mm EDTA: 2,73±1,55/ 1,34±1,10mm</p> <p>-(KTW);</p> <p>SCTG: 3,00±1,36/ 3,76±1,33mm EDTA: 3,14±1,64/ 3,86±1,28mm</p> <p>-(GT);</p> <p>SCTG: 1,25±0,33/ 1,81±0,52mm EDTA: 1,33±0,47/ 1,93±0,63mm</p> <p>-(MRC%): SCTG 84,69±30,82/EDTA 8,08±31,76 -(CRC%): SCTG 64±91,43/EDTA 65±90,28 -(RES): SCTG 8,7±1,3/EDTA 8,9±1,3</p>	<p>Considerando as limitações do presente estudo, pode-se concluir que MCAT+SCTG é uma abordagem plástica extremamente eficaz no tratamento de múltiplos defeitos GR, com resultados positivos aos 12 meses. Não encontramos nenhuma evidência que apoie o condicionamento radicular com EDTA a 24% antes da cobertura radicular de múltiplas recessões gengivais RT1 e RT2 com MCAT+SCTG.</p>

<p>Acellular dermal matrix for the treatment of multiple gingival recession defects associated with carious and previously restored cervical lesions: A case report with 10 years of follow-up.</p> <p>AUTOR; S. Boeriu, L. Steigman, R. Di Gianfilippo</p> <p>2023</p>	<p>- Relato de caso</p> <p>Objetivo deste relato de caso foi avaliar os resultados clínicos de curto e longo prazo de defeitos de recessão tipo 1 maxilar (RT1) associados a lesões cervicais restauradas tratadas com MCAT com ADM (Alloderm®).</p>	<p>Uma paciente de 43 anos, do sexo feminino, sistemicamente saudável, não fumadora, com presença de MAGR adjacentes no segundo quadrante.</p>	<p>-Remoção de restaurações e lesões de caries na área cervical.</p> <p>-Alisamento das superfícies radiculares expostas e tratadas com EDTA 17% por 1 minuto</p> <p>-Túnel foi descolado além da JMC com incisões sulculares.</p> <p>-ADM reidratado por 10 minutos segundo a indicação do fabricante, com dimensão de 8mm.</p> <p>-Túnel avançado 2mm para cobrir o esmalte dentário.</p>	<p><u>Início/ 4 anos/ 10 anos</u></p> <p>-Posição da margem gengival: 0 pontos = falha de cobertura radicular; 3 pontos = cobertura parcial da raiz; 6 pontos = CRC da raiz.</p> <p>-Contorno do tecido marginal: 0 pontos = margem gengival irregular; 1 ponto = contorno marginal adequado</p> <p>-Textura dos tecidos moles: 0 pontos = formação de cicatriz e/ou quelóide; 1 ponto = ausência de cicatriz ou formação de quelóide.</p> <p>-Alinhamento da JMC: 0 pontos = não alinhada com a JMC dos dentes adjacentes; 1 ponto = alinhada com a JMC dos dentes adjacentes.</p> <p>-Cor gengival: 0 pontos = varia da cor gengival 1 ponto = normal boa integração</p>	<p>10 anos</p>	<p><u>Resultados MCAT+ADM</u></p> <p>-Posição da margem gengival: (6 pontos = CRC da raiz).</p> <p>-Contorno do tecido marginal: (1 ponto = contorno marginal adequado/margem gengival recortada).</p> <p>-Textura dos tecidos moles: (1 ponto = ausência de cicatriz ou formação de quelóide).</p> <p>-Alinhamento da JMC: (1 ponto = JMC alinhada com a JMC dos dentes adjacentes).</p> <p>-Cor gengival: (1 ponto = normal e integração com os tecidos moles adjacentes).</p>	<p>Dentro dos limites deste relato de casos, pode-se concluir de acordo com os resultados, que o tratamento de MCAT com ADM, é uma técnica eficaz para tratamento de múltiplas recessões gengivais RT1 com restaurações. A cobertura completa da raiz, modificação do fenótipo e excelentes resultados estéticos foram obtidos e mantidos mais de 10 anos de acompanhamento.</p>
---	--	--	---	--	----------------	--	--

<p>Tunnel technique with cross-linked hyaluronic acid in addition to subepithelial connective tissue graft, compared with connective tissue graft alone, for the treatment of multiple gingival recessions: 6-month outcomes of a randomized clinical trial</p> <p>AUTOR; B. Górski, I. Skierska, M. Szerszeń, K. Mańka-Malara</p> <p>2023</p>	<p>- Ensaio clínico randomizado.</p> <p>Objetivo deste estudo foi investigar diferenças nos resultados clínicos e estéticos no tratamento de múltiplas recessões gengivais RT1 e RT2, utilizando a técnica de túnel coronalmente avançado (MCAT) modificada combinada com enxerto de tecido conjuntivo subepitelial (SCTG) grupo de controlo, e com ácido hialurônico reticulado (HA) grupo teste.</p>	<p>Um total de 24 pacientes com 266 MAGR RT1 e RT2 foram incluídos no estudo (133 recessões por grupo). MCAT foi combinado com SCTG e HA no lado teste, enquanto MCAT com SCTG foi utilizado no lado controlo.</p>	<p>-Túnel foi descolado além da JMC com incisões sulculares.</p> <p>-Raízes expostas alisadas com curetas gracey.</p> <p>-SCTG colhido do palato e despiteralizado com uma espessura <1mm e largura de 4mm.</p> <p>- No grupo de controlo SCTG foi estabilizado ao nível do JEC.</p> <p>-No grupo teste, o HA foi aplicado cobrindo a superfície da raiz e os tecidos moles circundantes antes de inserir o enxerto.</p>	<p><u>Início / 6 meses</u></p> <p>-Altura da recessão gengival (RH);</p> <p>-Largura da recessão gengival (RW);</p> <p>-Profundidade da bolsa de sondagem (PD);</p> <p>-Nível de inserção clínica (CAL);</p> <p>-Largura do tecido queratinizado (KTW);</p> <p>-Espessura gengival (GT);</p> <p>-Cobertura radicular média (MRC%);</p> <p>-Cobertura radicular completa (CRC%);</p> <p>-Resultados estéticos de 0 a 10 (RES).</p>	<p>6 meses</p>	<p><u>Resultado MCAT + SCTG / MCAT + SCTG + HA</u></p> <p>-(RH); SCTG: 1,67±1,12 / 0,09±0,38mm HA: 1,77±1,13 / 0,11±0,41mm</p> <p>-(RW); SCTG: 3,32±1,82 / 0,29±1,11mm HA: 3,24±1,88 / 0,31±1,11mm</p> <p>-(PD); SCTG: 1,49±0,57 / 1,51±0,57mm HA: 1,42±0,54 / 1,40±0,54mm</p> <p>-(CAL); SCTG: 3,08±1,22 / 0,90±0,82mm HA: 3,08±1,28 / 0,87±0,80mm</p> <p>-(KTW); SCTG: 2,69±1,28 / 3,48±1,32mm HA: 2,80±1,38 / 3,54±1,46mm</p> <p>-(GT); SCTG: 1,70±0,75 / 2,59±0,68mm HA: 1,68±0,72 / 2,74±0,80mm</p> <p>-(MRC%); SCTG 83±35 / HA 85±34 -(CRC%); SCTG 93±26 / HA 91±29 -(RES); SCTG 9,04±1,31 / HA 9,47±1,00</p>	<p>Considerando as limitações deste estudo relacionadas ao curto período de acompanhamento (6 meses), pode-se concluir que, embora MCAT+SCTG seja uma técnica previsível e altamente eficaz no tratamento de MAGR, e a satisfação são afetadas pela adição de HA a ele. O único parâmetro RES que é significativamente melhorado ao usar HA.</p>
---	--	--	---	---	----------------	---	--

3. Resumo dos Resultados

Deste modo podemos sintetizar a informação mais relevante dos artigos da tabela de resultados:

a. Tipos de estudos

Os 20 estudos incluídos são realizados em humanos:

-16 são ensaios clínicos randomizados e controlados ^{2,3,5,6,7,11-21},

-2 estudos são uma série de casos prospetivos ^{22,23},

-1 estudo retrospectivo ²⁴.

-1 relato de um caso clínico ²⁵.

4 estudos avaliaram os resultados clínicos de curto e longo prazo de (MCAT) + (ADM-Alloderm[®]) ^{2,14,15,25}, 3 estudos tem como objetivo avaliar a eficácia do (MCAT) + (PADM-Mucoderm[®]) ^{11,12,13}, 10 estudos avaliaram a técnica (MCAT) + (SCTG) ^{5,6,16,17,18,20-24} fazendo a comparação com outras técnicas cirúrgicas periodontais, por isso foram selecionado apenas os resultados dos estudos que tem relação com o tema a ser discutido neste trabalho. 2 estudos fazem a comparação e avaliam a eficácia do (MCAT) + (ADM-Alloderm[®]) e (MCAT) + (SCTG) ^{3,19} e outro estudo avalia a (MCAT) + (PADM-Mucoderm[®]) e (MCAT) + (SCGT) ⁷, o quer dizer, a mesma técnica cirúrgica e os mesmos tipos de enxertos selecionados para este trabalho.

b. Critérios de inclusão para a seleção da amostra nos estudos

Os pacientes foram selecionados de acordo com os seguintes critérios de inclusão:

- Boa higiene oral
- Pacientes sistemicamente e periodontalmente saudáveis
- Não uso de medicamentos que afetam o estado periodontal
- Não grávida ou lactação
- Sem lesões e restaurações na região cervical, JEC detetável
- Não fumadores ^{2,3,5,6,7,12,13,15,17,18,22-25}.

Apenas 1 estudo incluiu a pacientes fumadores ¹⁹, 3 estudos incluem pequenas abrasões na raiz ^{11,13,14} e no caso do relato do caso clínico a paciente amostra um JEC indetetável e dente previamente tratados com restaurações de resina ²⁵. De acordo com os critérios de inclusão

para o índice de placa e sangramento existem diferentes percentagem segundo os autores dos estudos, com um <15% foram 2 estudos ^{3,18}, a maioria dos estudos foram realizados com um <20% ^{2,5,7,12,14,15,17,19,21,23,24}, 5 estudos optaram por um <25% ^{11,13,16,20,22}, 1 estudo incluem pacientes com ausência de placa e sangramento à sondagem nos locais agendados para o procedimento ⁶, e 1 estudo que não refere nada acerca dos índices ²⁵.

Outro critério de inclusão foi a profundidade das recessões gengivais (RD): 6 estudos optaram por um (RD) de > 1mm ^{5,7,17,18,23,24}, 5 estudos usam um (RD) de ≥ 2mm ^{2,11,12,19,22}, em 2 estudos foi um (RD) de > 2mm ^{6,13}, 1 estudo optou por um (RD) de > 3mm ²⁰, 3 estudos utilizaram um (RD) de ≥ 3mm ^{14,15,21} e 3 estudos não especificam a profundidade das recessões gengivais ^{3,16,25}.

Os 20 estudos selecionados de acordo com os critérios de inclusão, mostram dados em relação com a técnica de túnel coronalmente avançada modificada em múltiplas recessões gengivais tipo RT1 ou RT2.

c. Amostra

Em termos de tamanho da amostra, 2 estudos apresentam a maior amostra com um número de pacientes entre 35 e 40 ^{6,24}, 11 estudos incluíram entre 20 e 30 pacientes ^{2,5,7,14,15,17-22}, 4 estudos entre 8 e 15 pacientes ^{3,11,12,16,23}. Foi também selecionado 1 estudo de um relato de caso clínico com apenas 1 paciente ²⁵. A idade média dos participantes homens e mulheres situava-se entre os 18 e 60 anos.

d. Localização das múltiplas recessões gengivais

Segundo os diferentes autores, a localização das múltiplas recessões gengivais foram realizadas em 2 estudos na mandíbula ^{7,22}, em 6 estudos eram na maxila ^{2,6,14,16,25} e em 12 estudos foram localizadas tanto no maxilar superior como no maxilar inferior ^{3,5,11,12,13,15,17,18,20,21,23,24}. Em termos de localização também podemos dizer os tipos de dentes onde as recessões gengivais foram localizadas, em 14 estudos os tipos de dentes são incisivos centrais, incisivos laterais, caninos e primeiros e segundos premolares ^{2,7,11-16,19-25} e em 6 estudos também foram tratados os primeiros molares ^{3,5,6,17,18,24}.

e. Tratamento Pos cirúrgico

Os 20 estudos utilizaram sutura de monofilamentos não absorvíveis que foram removidas em 3 estudos de 7 a 10 dias ^{6,22,23}, em 1 estudo de 10 a 14 dias ³, em 15 estudos entre 14 e 21 dias ^{2,5,6,7,11-14,16,17,18,20,21,24,25} e em 1 estudo nas quais as suturas foram removidas aos 42 dias ¹⁵. Foi prescrito durante 2 a 3 dias medicação analgésica e antiinflamatória para reduzir o inchaço e a dor como o ibuprofeno 800mg ²⁵, ibuprofeno 600mg ^{3,6,16,22}, ibuprofeno de 400mg ^{5,7,11,13,14,17,18,20,24} e prednisolona 60mg e paracetamol ¹², analgésicos 3x250 mg por 3 a 4 dias ²¹, só 2 estudos não fizeram nenhuma prescrição para diminuir a dor e a inflamação ^{15,23}.

Para evitar infecção na área tratada, foi prescrito em 5 estudos amoxicilina mais ácido clavulânico ^{2,11,13,16,20} e em 3 estudos amoxicilina ^{3,12,14}, todos durante 7 dias. Em 1 estudo foi prescrita azitromicina 500mg, sendo dois comprimidos tomados no dia da cirurgia e um comprimido por dia durante 3 dias ²⁵. No outro estudo, foi prescrita lincosamida 3x300mg por 5 dias ²¹. Os 10 estudos restantes não realizaram antibioticoterapia ^{5,6,7,15,17,18,19,22,23,24}.

Em todos os estudos, os pacientes abstiveram-se de escovar os dentes na área cirúrgica de 2 a 3 semanas, exceto um estudo com 8 semanas ¹⁵ e outro com 1 semana ⁶. Quando os pacientes voltaram a retomar a escovagem, foi recomendada uma escova macia. Além disso, em cada consulta de acompanhamento foram dadas instruções de higiene oral e realizadas remoção profissional mecânica da placa bacteriana.

Todos os pacientes dos 20 estudos foram instruídos a enxaguar com digluconato de clorexidina de 2 a 3 semana duas vezes ao dia em diferentes concentrações. Um estudo optou por uma concentração de 0,1% ¹⁶, sete estudos utilizaram uma concertação de 0,12% ^{3,14,15,18,19,21,23} e em doze estudos a concentração foi de 0,20% ^{2,5,6,7,11,12,13,17,20,22,24,25}. Também temos 2 estudos do mesmo autor nos quais os pacientes, além de enxaguarem com digluconato de clorexidina, foram instruídos a aplicar gel de digluconato de clorexidina 0,12% na área cirúrgica ^{11,13} durante 2 a 3 semanas.

V. DISCUSSÃO

1. Recessões Gengivais

Nas últimas duas décadas, o interesse pela cirurgia mucogengival tem crescido consideravelmente entre médicos e pesquisadores, com o objetivo de reconstruir tecidos moles ao redor dos dentes ²⁶.

Durante muitos anos e na maioria dos estudos clínicos disponíveis, a recessão gengival foi classificada de acordo com Miller (1985) ¹, que descreveu uma classificação de defeitos de recessão levando em consideração a cobertura radicular que é possível obter com o uso de técnicas de enxerto.

- Classe I: recessão do tecido marginal que não se estende até a junção mucogengival; sem perda de interproximal de osso ou tecido mole.
- Classe II: recessão do tecido marginal que se estende até ou além da junção mucogengival; sem perda interproximal de osso/tecido mole.
- Classe III: recessão do tecido marginal que se estende até ou além da junção mucogengival; perda interproximal de osso/tecido mole ou mau posicionamento do dente.
- Classe IV: recessão do tecido marginal que se estende até ou além da junção mucogengival; perda severa de osso interproximal/tecidos moles ou mau posicionamento grave do dente ⁴.

Mais recentemente em 2011, Cairo *et al.* propuseram um sistema de classificação que identificou três tipos de recessão gengival ²⁶:

- Recessão Tipo 1 (RT1): Recessão gengival sem perda de inserção interproximal. Em interproximal, o JEC não é clinicamente detetável nem na face mesial nem distal do dente.
- Recessão Tipo 2 (RT2): Recessão gengival associada com perda de inserção interproximal. A quantidade de perda de inserção interproximal (medida desde a

junção esmalte-cimento interproximal até a profundidade do sulco/bolsa interproximal) é menor ou igual à perda de inserção vestibular (medida a partir do JEC vestibular até a extremidade apical do sulco vestibular/bolsa).

- Recessão Tipo 3 (RT3): Recessão gengival associada com perda de inserção interproximal. A quantidade de perda de inserção interproximal (medido da junção esmalte-cimento interproximal até a região apical final do sulco/bolsa) é maior que a perda de inserção vestibular (medida a partir da região vestibular do JEC até a extremidade apical do sulco vestibular/bolsa) ⁴.

Tabela 5 *Equivalência de recessões gengivais Cairo e Miller*

Cairo	RT1	RT2	RT3
Miller	Classe I e II	Classe III	Classe IV

Múltiplas recessões gengivais são geralmente defeitos mais desafiadores do que defeitos de recessão única, pois o campo cirúrgico é maior, com maior variabilidade anatômica que pode incluir raízes proeminentes, vestibulos rasos, abrasões esmalte-radiculares e irregularidades no tecido queratinizado residual ²⁶.

As recessões gengivais múltiplas, especialmente as da Classe III de Miller, são um desafio no tratamento da cirurgia mucogengival devido à perda de tecido interproximal, maiores dimensões da ferida e menor suprimento sanguíneo relacionado a superfícies radiculares mais longas sem vascularização ²³.

Os procedimentos de recobrimento radicular têm como objetivo principal restabelecer a margem tecidual na junção amelo-cementária do dente, promovendo a fixação do tecido gengival à superfície radicular. Um resultado desejado é um sulco gengival saudável, sem sangramento ao sondar e com profundidade mínima de sondagem ¹⁵.

2. Técnica de Tunelização

Em 1985, Raetze descreveu a chamada “técnica do envelope” para o recobrimento de áreas localizadas de exposição radicular usando enxertos de tecido conjuntivo subepitelial

palatino (SCTG). Allen (1994) ⁸ e Zabalegui *et al.* (1999) ⁹, descreveram uma extensão adicional do envelope supraperiosteal sobre vários dentes, permitindo assim a cobertura de múltiplas recessões gengivais adjacentes. A técnica descrita por Zabalegui *et al.* (1999) ⁹ implicou incisões intrasulculares, seguido de preparação de envelopes supraperiosteais nos respetivos dentes, que posteriormente são conectados entre si. Esta técnica, deixa assim a parte coronal do enxerto exposto. Mais tarde, em 2007, Zühr *et al.* ¹⁰ modificaram a abordagem do túnel descrita por Allen (1994) ⁸ e Zabalegui *et al.* (1999) ⁹ para deslocar coronalmente o retalho tunelizado a fim de cobrir completamente o enxerto de tecido mole com a objetivo de melhorar a sobrevivência e a estética do enxerto “chamado” túnel coronalmente avançado modificado (MCAT) para o tratamento de múltiplas recessões gengivais adjacentes ⁴.

3. Matriz Dérmica Acelular

Como o uso do SGCT sempre requer uma segunda cirurgia local para colheita do enxerto de tecido autógeno, com o aumento associado da morbidade do paciente e complicações pós cirúrgicas mais frequentes, como dor e/ou sangramento, uma série de materiais de substituição de tecidos moles foi desenvolvida e investigada para substituir os autoenxertos em procedimentos de recobrimento radicular. Principalmente, isso envolve o uso de aloenxerto de matriz dérmica acelular (ADM, Alloderm[®]) ou diferentes tipos de matrizes de colágeno xenogénicas (PADM, Mucoderm[®]). O ADM (Alloderm[®]) foi desenvolvido como uma opção à SCTG na cirurgia periodontal, sendo um aloenxerto derivado da pele humana que passa por um processo químico para eliminar todas as células da pele, mantendo a matriz dérmica extracelular bioactiva restante ^{3,4}. Funciona como um enxerto, fornecendo uma matriz bioativa que consiste em colágeno, elastina, canais de vasos sanguíneos e proteínas bioativas que suportam a revascularização natural, o repovoamento celular e a remodelação tecidual ³.

Outro tipo de matriz de colagénio é uma derivada de matriz dérmica acelular de colagénio suíno (PADM-Mucoderm[®]), que foi recentemente relatada como uma alternativa promissora aos enxertos autógenos de tecidos moles em cirurgia plástica periodontal ^{4,12}. Este PADM (Mucoderm[®]) pode estimular crescimento e proliferação de fibroblastos gengivais humanos, osteoblastos e células endoteliais *in vitro*, enquanto descobertas *in vivo*

revelaram que o PADM é capaz de revascularização significativa de sua estrutura de colagénio durante a fase inicial de cicatrização ¹².

4. Comparativa de MCAT + SCTG

Thalmair *et al.* (2016), apresentou um estudo com uma série de casos clínicos prospetivos, nos quais foram avaliados os resultados da técnica de tunelização modificada em múltiplas recessões gengivais classe I e II de Miller, com enxerto de tecido conjuntivo subepitelial. No estudo de casos clínicos, observou-se uma melhoria em todos os parâmetros avaliados. A presente investigação revelou um aumento estatisticamente e clinicamente significativo na altura do tecido queratinizado após o procedimento cirúrgico, uma redução da profundidade da recessão gengival (RH) de $2,79 \pm 0,12$ mm, o que significa que a recessão residual média corresponde a $0,18 \pm 0,04$ mm, sendo que nenhum dos locais tratados apresentou profundidade de recessão residual > 1 mm. O recobrimento radicular média (MRC) foi de 93,87%. Por outro lado, quanto à cobertura radicular completa (CRC) de acordo com a profundidade da recessão gengival inicial, verificou-se que em profundidades de 2 e 3mm, o recobrimento radicular completo aparenta ter boa previsibilidade (90,90% e 88% respetivamente), em comparação com as recessões com profundidade de 4 e 5 mm, em que este parâmetro diminui significativamente, com apenas com um CRC de 41,67% e 25,0%, respetivamente. Foi alcançado um CRC em 48 dos 63 locais tratados (74,60%) ²².

Quanto maior for a dimensão basal da profundidade da recessão (RD) (medida como área de superfície radicular exposta avascular), maior será a probabilidade de falha e menor será a probabilidade de atingir o CRC ^{5,18,22}. Para cada aumento de 1 mm na GT basal, a probabilidade de atingir CRC aumenta ⁵.

Num estudo mais recente, Górski *et al.* (2023), comparam a eficácia do MCAT + SCTG em combinação com ácido hialurônico reticulado (HA) (grupo de teste) e MCAT + SCTG sem ácido hialurônico reticulado (HA) (grupo de controlo), em RT1 e RT2 num período de 6 meses. O único parâmetro cujo valor foi estatisticamente significativamente (ES) maior no grupo com a utilização de HA em comparação ao grupo sem a utilização de HA foi a textura de tecido mole ($0,94 \pm 0,23$ versus $0,69 \pm 0,46$ respetivamente). Possivelmente, este efeito

pode ser devido às propriedades do HA que suportam a vascularização do local operado, bem como ao longo tempo de degradação do HA, o que prolonga o intervalo de tempo de formação do tecido. O estudo mostra uma redução significativa nos parâmetros RH, RW e CAL em ambos os grupos, comparando o início do estudo com os parâmetros de acompanhamento de 6 meses, com resultados positivos em ambos grupos. No entanto, não foram observadas diferenças estatisticamente significativas entre os grupos tratados. Os resultados evidenciaram uma redução na largura da recessão (RW) no grupo de teste de $3,24 \pm 1,88$ mm para $0,31 \pm 1,11$ mm após 6 meses, e no grupo de controlo foi no início de $3,32 \pm 1,82$ mm para $0,29 \pm 1,11$ mm no fim do acompanhamento. Não foram observadas diferenças significativas em relação ao ganho de KTW e de GT aos 6 meses entre as duas modalidades de tratamento. Ao mesmo tempo, não foram encontradas diferenças significativas entre os dois grupos em termos de CRC (SCTG foi de $93 \pm 26\%$ e SCTG+HA de $91 \pm 29\%$), a MRC foi de (SCTG de $83 \pm 35\%$ e SCTG+HA de $85 \pm 34\%$). Para confirmar os resultados do uso de HA do presente estudo, são necessários um grupo maior de sujeitos e um período de acompanhamento mais longo ¹⁸.

O mesmo autor anterior Górski *et al.* (2022) realizou dois estudos, ambos com um tempo de controlo de 12 meses, onde comparou, em um estudo, os resultados da MCAT com SCTG para o tratamento de múltiplas recessões gengivais RT1 e RT2, com e sem a utilização de EDTA 24% ¹⁷. No outro estudo, Górski *et al.* (2022) comparou a MCAT com derivado de matriz de esmalte (EMD) além de SCTG em comparação com enxerto de tecido conjuntivo isolado para o tratamento de múltiplas recessões gengivais RT1 e RT2 ⁵.

No estudo Górski *et al.* (2022), foram observadas melhorias significativas em RH, RW e CAL em ambos os grupos 12 meses após a cirurgia em comparação com as medidas iniciais, mas não foram observadas diferenças ES entre os grupos de tratamento. No grupo de SCTG + EDTA, a altura média da recessão diminuiu significativamente do início para os 12 meses, com uma percentagem de MRC de $86 \pm 31\%$ e um CRC de 90,2% em 65 de 72 GR. No grupo SCTG, a altura média da recessão diminuiu significativamente, com uma percentagem de MRC de $84 \pm 30\%$ e um CRC de 91,4% em 64 dos 70GR. Ambas as modalidades de tratamento permitiram ganho significativo de KTW e GT em ambos os sítios. Não foram encontradas

diferenças significativas em relação ao ganho de CAL, KTW e GT aos 12 meses entre os dois grupos de estudo ¹⁷.

No outro estudo de Górski *et al.* (2022), onde se comparou a MCAT com o derivado de matriz de esmalte (EMD) além de SCTG, em comparação com enxerto de tecido conjuntivo isolado, foi observado um MRC de 95% (60 dos 66 defeitos de recessão) para defeitos tratados com SCTG + EMD e de 91% (58 dos 67 GR) tratados com SCTG. O CRC foi alcançado em 90% no grupo de (SCTG + EMD) e 86,6% para o grupo de (SCTG). As diferenças mencionadas não foram ES. O KTW e GT aumentaram significativamente e de forma semelhante em ambos os lados. Não foram observadas diferenças significativas em relação ao ganho de KTW e GT entre as duas modalidades de tratamento aos 12 meses. Foi observada, em todos os casos, uma redução da profundidade da recessão gengival após 12 meses. Os resultados estão parcialmente de acordo com esses achados, uma vez que cada aumento de 1 mm no GT basal levou a uma probabilidade 10 vezes maior de ter CRC, mas não foi observada influência do KTW basal nos resultados de 12 meses ⁵.

Este autor avaliou os resultados estéticos (RES) dos pacientes com valores do 1 ao 10. Os resultados são similares entre os diferentes estudos, sendo SCTG $8,5 \pm 1,1$ e SCTG + EMD $9,62 \pm 0,93$ ⁵, SCTG $8,7 \pm 1,3$ e SCTG + EDTA $8,9 \pm 1,3$ ¹⁷ e SCTG $9,04 \pm 1,31$ e SCTG+HA $9,47 \pm 1,00$ ¹⁸.

A utilização de materiais adjuvantes como o EMD ⁵, HA ¹⁸ ou EDTA ¹⁷ não apresenta diferenças significativas no sucesso dos resultados.

Aroca *et al.* (2018), realizou um estudo com o objetivo de investigar melhor a relação entre o CR e a altura da papila em dentes maxilares e mandibulares (a boca dividida), comparando a técnica MCAT + SCTG com ou sem a adição de EMD para o tratamento de defeitos de recessão classe III de Miller. Os resultados revelaram que os resultados de PD e KTW não foram estatisticamente diferentes entre os grupos, mas foi observada uma melhoria pós-cirúrgica significativa no CR após 12 meses em ambos os grupos. Ao comparar com o valor basal, como diminuição da RH, observou-se uma redução da CR no grupo teste de $82 \pm 25\%$, e um CRC em 8 de 20 pacientes (40%), e no grupo de controlo um CR de $83 \pm 26\%$ e CRC

em 8 de 20 pacientes (40%). Em relação à distancia entre o ponto de contacto e o topo da papila na face mesial do dente (DCP) expressa em percentagem, houve uma diminuição de 58,6% aos 12 meses com um ganho vertical das papilas de 41,3% para o teste, e uma diminuição de 59,2% com um ganho de papila vertical de 40,7% para o controlo. Além disso, houve uma diferença significativa de CR entre os dentes maxilares e mandibulares, sendo melhor para os dentes maxilares do que para os dentes mandibulares. Observou-se uma relação entre o CRC e DCP, o CRC diminuiu quando a DCP aumentou ²¹.

No estudo de Yaman *et al.* (2015), foi encontrada, uma diferença ES entre os valores basais e os valores de DCP de 12 meses ²³. O papel do SCTG neste tipo de procedimento cirúrgico, além de tratar múltiplas recessões com perda de tecidos duros e moles interdentais, não é apenas apoiar a margem gengival, mas também ser um fator determinante no suporte da posição da papila pós-cirúrgica ²¹.

As mudanças no fenótipo gengival em relação ao GT e KTW representam um resultado importante dos procedimentos de recobrimento radicular. O aumento do GT promove a inserção e estabiliza a arquitetura dos tecidos moles ^{2,3}. Quanto maior o GT basal, maior a probabilidade pós operatória de atingir CRC e RES=10 ⁵.

No estudo de Skierska *et al.* (2022), o autor avalia a influência da localização de MAGR RT1 e RT2 na maxila ou mandíbula com o MCAT + SCTG despiteralizado pelo período de 24 meses. Os resultados mostraram a mudança do valor dos parâmetros avaliados entre o ponto inicial e a medição feita 24 meses após a cirurgia foi ES para ambos os grupos. Reduções semelhantes em RH e RW foram identificadas, juntamente com aumentos no KTW e GT. A altura da recessão (RH) em 24 meses foi de $0,18 \pm 0,60$ mm com um MRC de 93,31% para dentes superiores, e $0,16 \pm 0,52$ mm com um MRC de 93,06% para dentes inferiores. A CRC foi alcançada em 87,43% das recessões maxilares e em 87,29% das recessões mandibulares em 24 meses. Ao comparar esses resultados, que são muito semelhantes, podemos observar uma diferença não significativa entre a localização das GR e a cobertura radicular, o que verifica uma relação entre a profundidade da recessão e a cobertura radicular. Vinte e quatro meses após o tratamento, os valores médios de RES foram comparáveis para dentes superiores e inferiores. No entanto, os dentes superiores apresentaram valores significativamente maiores para contorno do tecido marginal, o

alinhamento da junção muco-gengival e a cor gengival. Os resultados estéticos finais podem ser comprometidos se o SCTG for adicionado em um local com fenótipo gengival já espesso. De acordo com a espessura do tecido gengival (GT), os resultados revelaram que em ambas as localizações a espessura final não significativamente diferente. Do ponto de vista clínico, os resultados deste estudo não suportam a hipótese do papel fundamental da localização das recessões em cobertura radicular com MCAT + SCTG ²⁴.

Outro autor, Sculeam *et al.* (2017), avalia clinicamente os resultados após a cobertura cirúrgica de recessões gengivais Classe I e III de Miller em dentes com coroa restaurada na área estética, por meio do túnel coronalmente avançado modificado (MCAT) + SCTG. Os resultados da presente série de casos demonstram que recessões gengivais Classe I e III de Miller, únicas e múltiplas, em dentes com coroa restaurada podem ser cobertas com sucesso usando o MCAT em conjunto com o SCTG. Os resultados evidenciaram que foi obtida CR estatisticamente e clinicamente significativa em todos os defeitos. A CRC foi em 22 das 23 recessões, sendo 16 de Miller Classe I e em 6 das 7 recessões de Miller Classe III, o que corresponde a um 96%. Em uma recessão Miller Classe III, o MRC foi 89,10%. O tratamento rendeu MRC de 92,62% e foi associado a um ganho de KTW. As PD não ultrapassaram 2 a 3 mm em nenhum dos casos ¹⁶.

O autor Bhatavadekar *et al.* (2019), avaliou os resultados de 6 anos do enxerto de tecido conjuntivo subepitelial (SCTG) mais retalho tipo envelope coronalmente avançado modificado (MCAT) ou retalho coronalmente avançado em túnel (CATF) no tratamento de recessões múltiplas Classe I e II de Miller. O estudo teve um acompanhamento de 1 ano e 4 anos. Os resultados demonstram melhorias clínicas relevantes para ambos procedimentos, sem diferenças significativas entre os dois grupos para nenhum dos resultados considerados. O CRC em 1 ano foi alcançado em 16 de 21 pacientes, dos quais 49 das 54 recessões gengivais (90,74%) foram no grupo MCAT + SCTG. No geral, o CRC diminuiu entre os acompanhamentos de 1 e 6 anos para um 83,33% (45 de 54GR), o que corresponde a 12 de 21 pacientes. Em relação ao MRC alcançado pelo MCAT + SCTG, este diminuiu de 96,90% em 1 ano e para 94,50% e 94,16% nas avaliações de 4 e 6 anos, respectivamente. Houve melhorias significativas no KTW entre o início e as diferentes avaliações pós-operatórias, mas sem diferenças entre esses valores de acompanhamento aos 6 anos.

Foram encontradas reduções ES na profundidade da recessão (RD) em relação ao valor basal nos diferentes seguimentos, enquanto não foi observada recorrência significativa de GR entre o primeiro, o segundo e o último valor pós-operatório. Os pacientes incluídos neste estudo continuaram a manter altos níveis de higiene oral e aderiram a um rigoroso protocolo de manutenção, com recalls a cada 4 a 6 meses, sendo isto um papel importante para o sucesso dos resultados a longo prazo ⁶.

O estudo do autor Yaman *et al.* (2015), tem como objetivo avaliar a técnica de túnel coronalmente avançado modificado (MCAT) com enxerto de tecido conjuntivo (ECTG) no tratamento de múltiplas recessões gengivais Classe III de Miller adjacentes após 12 meses. A CR obtida nesta série de casos foi positivamente correlacionada com o RD. O valor médio da largura da recessão apical (ARW) e a largura da recessão coronal (CRW) diminuíram significativamente aos 12 meses, enquanto o valor médio de KTW aumentou significativamente com o enxerto de tecido conjuntivo capaz de queratinizar o epitélio. Da mesma forma, nesta série de casos, 78% dos valores de MRC foram maiores na maxila, e um 50% (34 de 68 dentes tratados) de CRC foram observáveis, no entanto, a diferença entre maxila e mandíbula não foi ES. Os valores médios iniciais e os valores da distância entre o ponto de contato e a ponta da papila (DPC) aos 12 meses também foram ES, com um ganho de tecido interdental de 73%. O ganho completo (100%) de tecido interdental foi alcançado em 65,7% (71 de 108 papilas). Foi observada uma correlação negativa, porém não significativa, entre DPC e a CR. Reduções significativas foram observadas nos valores médios ARW e CRW aos 12 meses, associadas a um aumento significativo de KTW. Observou-se que o MRC está significativamente relacionado com os valores de RD e CRW no início do estudo e negativamente correlacionado com o valor de KTW no início do estudo ²³.

No outro estudo, Molnár *et al.* (2022), avalia os resultados a longo prazo após o tratamento de MAGR RT 1 usando o (MCAT) com uma matriz de colagénio ou um enxerto de tecido conjuntivo (ECTG) na mandíbula e na maxila. O presente estudo incluiu múltiplas recessões bilaterais tanto na maxila quanto na mandíbula, envolvendo também cobertura de recessão nos molares, o que por sua vez pode aumentar o risco de dificuldades e falhas cirúrgicas. No presente estudo, aos 9 anos, o CRC foi obtido em 2 dos 16 pacientes. Os defeitos estavam

em ambos os casos localizados na maxila (ou seja, um foi tratado com matriz de colagénio e o outro com ECTG). Além disso, na mandíbula, apenas 4 dos 42 locais apresentaram CRC, enquanto os valores correspondentes para o maxilar foram 28 dos 72 locais. O MRC foi de 40% no grupo de ECTG. O agravamento em termos de MRC e CRC medidos em ambos grupos aos 9 anos, em comparação com os resultados de 12 meses, pode, por um lado, ser explicado por um aumento dos níveis de placa bacteriana ou pela escovagem dentária traumática, no entanto, as consultas de recalls foram agendadas a cada 3 meses no primeiro ano e a cada 6 meses a partir de então ²⁰.

Por conseguinte, no estudo de Bhatavadekar *et al.* (2019), com um período de 6 anos, os pacientes incluídos no estudo continuaram a manter altos níveis de higiene oral, mantendo o índice de placa <20%, e aderiram a um rigoroso protocolo de manutenção com recalls a cada 4 a 6 meses, o que levou a uma maior durabilidade do tratamento ⁶. A profundidade da recessão residual média aos 12 meses para os 9 anos aumentou. O aumento do KTW aos 9 anos, também levou a um aumento da espessura total média do tecido queratinizado (KGT), sendo mais estáveis na maxila ²⁰.

5. Comparativa de MCAT + ADM (Alloderm®)

No estudo de Ramos *et al.* (2022), comparou duas técnicas cirúrgicas retalho avançado modificado (grupo teste) e MCAT (grupo de controlo) utilizando ADM (Alloderm®) para o tratamento de MAGR RT1 bilaterais após 6 meses. Este estudo compreendeu grandes recessões gengivais ≥ 3 mm e ambas as técnicas conseguiram reduzir com sucesso a recessão gengival, sem diferenças significativas entre eles. De acordo aos objetivos deste trabalho o estudo, a técnica cirúrgica de MCAT + ADM mostrou um aumento na largura total do tecido queratinizado (KTW) após 6 meses. Outros parâmetros avaliados, como a espessura de tecido queratinizado (KGT), altura da recessão gengival (RH), profundidade de sondagem (PD), nível clínico de inserção (CAL), apresentaram resultados positivos significativos entre a linha de base e aos 6 meses. O presente estudo alcançou 56,07% de MCR com uma profundidade média de recessão de 3,71 e 4,01 mm na linha de base, um CRC em 3 de 38 compreendendo um 15%. Todos os pacientes foram submetidos a consultas de recalls para controlo e remoção profissional mecânica de placa após 1, 2, 3 e 4 semanas, e

posteriormente, uma vez por mês até o exame final aos 6 meses, mantendo índice de placa <20% ao longo do tempo ¹⁴.

A exposição do ADM (Alloderm[®]) compromete os resultados dos procedimentos de CR, principalmente devido às suas características avasculares ¹⁴. O ADM é uma estrutura não vital e acelular, e sua sobrevivência depende da revascularização e repovoamento do tecido recetor do hospedeiro a partir de vasos sanguíneos e células teciduais. A revascularização só é possível quando a ADM está em contato direto com o periósteo ¹⁵.

A percentagem de idade de cobertura radicular completa parece estar associada ao tamanho inicial da recessão gengival ^{14,22}.

No estudo Chaparro *et al.* (2015), avalia-se a influência da localização (maxila versus mandíbula) e classe (classificação de Miller I e II) das recessões gengivais na obtenção do CRC utilizando o procedimento MCAT + ADM (Alloderm[®]) em dentes uniradiculares adjacentes por um período de 12 meses. O estudo mostra uma CRC da recessão gengival em 67,9% das recessões gengivais na maxila e 52,5% na mandíbula. Além disso, 74,07% das recessões Classe I e 43,59% das recessões Classe II alcançaram 100% de cobertura radicular. Parece que as recessões gengivais na mandíbula e a Classe II de Miller se comportam de forma menos previsível na sua cobertura, sendo que o CRC foi alcançado em apenas metade dessas recessões. De acordo com os resultados, não foram observadas diferenças significativas entre o CRC alcançado na maxila em comparação com a mandíbula. No entanto, foi observada uma diferença significativa entre o CRC alcançado nas recessões de Classe I de Miller em comparação com a Classe II de Miller ¹⁵.

Segundo o autor Tavelli *et al.* (2019), avalia como objetivo principal o CRC de RT1, fazendo a comparação de um período de 6 meses e 12 anos. O resultado do presente estudo mostrou uma MRC de 89,13% para 63,64%, e um CRC de 51,2% nos 6 meses para 29,4% nos 12 anos. A profundidade da recessão residual foi de $0,91 \pm 0,55$ mm aos 12 anos, enquanto que aos 6 meses foi de $0,31 \pm 0,57$ mm. Confirmou-se que KTW tem um efeito positivo na manutenção a longo prazo da cobertura radicular. Uma largura de tecido queratinizado ≥ 2 mm inicialmente é um preditor positivo para a estabilidade da margem gengival a longo

prazo. Embora tenha sido observada uma diminuição significativa na espessura gengival (GT) dos 6 meses aos 12 anos, a espessura do tecido foi significativamente maior na consulta dos 6 meses em comparação com a inicial e nos 12 anos. Os resultados mostraram o $GT \geq 1,2$ mm foi um fator prognóstico positivo no seguimento de 6 meses. Por isso, é importante lembrar que existe uma correlação entre largura do tecido queratinizado, a espessura gengival e a manutenção do paciente. Estes fatores podem afetar os resultados a longo prazo e a recorrência de MAGR. Os pacientes foram re-instruídos em cada consulta de controlo. O ADM (Alloderm[®]) serve como uma estrutura que promove a migração celular e a revascularização do tecido hospedeiro. Isso leva a um aumento da GT que, de acordo com os achados, quando $\geq 1,2$ mm pode ser menos propenso ao deslocamento apical da margem gengival a longo prazo ^{2,3}.

Boeriu *et al.* (2023), publicou um caso clínico com 10 anos de acompanhamento, com o objetivo de avaliar os resultados em curto e longo prazo de defeitos de recessão maxilar RT1 associados a lesões cervicais restauradas tratadas com MCAT + ADM (Alloderm[®]). Aos 6 meses, todos os dentes tratados obtiveram cobertura radicular completa, espessamento do fenótipo gengival e excelente RES. Os resultados alcançados foram mantidos ao longo dos anos. A estabilidade da margem gengival e a estética agradável aos 4 anos e 10 anos após o tratamento. Durante todo o período de acompanhamento, nenhum evento negativo ocorreu e a paciente teve consultas de recall. O caso não apresentou tecidos queloides, nem aumento de PD, nem hipersensibilidade durante os anos de estudo. O contorno do tecido, textura, cor e JMC eram idênticos aos dos dentes adjacentes. Neste relato de caso, MAGR RT1, com restaurações pré-existentes, foram tratadas com MCAT + ADM, resultando em cobertura completa da raiz e perfeito RES a curto e longo prazo. Foram fornecidas instruções de higiene oral e, se necessário, foram efetuadas limpezas profissionais em cada visita. O acompanhamento foi realizado após 3 meses e após 6 meses para monitorizar a cicatrização cirúrgica ²⁵.

6. Comparativa de MCAT + PADM (Mucoderm[®])

Cosgarea *et al.* (2021), realizou outro estudo mais recente com a mesma técnica cirúrgica, onde os parâmetros clínicos foram reavaliados aos 4 anos. Observou-se que, aos 4 anos

após a cirurgia, o CR ocorreu em extensão variável nos 41GR totais, com uma MRC de $56,79 \pm 27,53\%$. O CR foi ES menor em comparação com os resultados obtidos 12 meses após tratamento, com uma MRC de $72,05 \pm 30,18\%$. O CRC em 1 ano foi de 43,90% (18GR), e aos 4 anos foi reduzido para um 17,07% (7GR). O CR foi muito menor aos 4 anos do que no 1 ano pós-cirúrgico. No entanto, a maxila e a Classe I de Miller apresentam maiores percentagens de defeitos atingindo CR. Os resultados indicam melhora aos 4 anos em todos os parâmetros avaliados para as recessões tratadas, sendo ES piores em comparação com os obtidos 12 meses após a cirurgia ¹³.

O autor Vincent-Bugnas *et al.* (2017), avaliou o tratamento da lesão MAGR Classe I e II Miller maxilares com MCAT + PADM (Mucoderm®) em um período de 12 meses. Os resultados, em termos de CRC, parecem ser diferentes daqueles encontrados por Cosgarea *et al.* (2016). Este estudo apresentou, um 83,33% para caninos superiores, 63,66% para incisivos superiores e 36,33% para pré-molares superiores., Os resultados para os caninos deste estudo em termos de CRC foi de 13,6% ¹². Cosgarea *et al.* (2016) demonstrou um CRC nos caninos de 41,66%, avaliando a eficácia clínica de PADM (Mucoderm®) + MCAT, para o tratamento de MAGR maxilares e mandibulares Classe I, II e III de Miller em 12 meses. Os resultados salientaram que 22 de 54GR (40,74%) apresentaram CRC, sendo 13GR Classe I de Miller (50%), nenhum das 3GR de Classe II de Miller teve CRC, mas todos tiveram bons resultados de MRC, e 25GR foram Classe III de Miller, dos quais 9GR (36%) tiveram CRC, mas 1GR não apresentou CR. O MRC total foi de 73,20% ¹¹.

No estudo Vincent-Bugnas *et al.* (2017), na Classe I Miller, observou-se um CRC 58% (37 de 64GR), e na Classe II de Miller foi de 17% (6 de 37GR). Os resultados evidenciaram uma diminuição nas RD e RW, com 43% dos defeitos apresentando CRC. A MRC foi de $84,35\% \pm 7,53\%$, a alteração do KTW não foi ES entre a linha de base e os 12 meses. Observou-se que o PADM (Mucoderm®) ficou exposto em 11 locais, localizados exclusivamente nos caninos, o que poderia explicar a baixa percentagem de CRC nos caninos. A diferença nos resultados obtidos entre os dois estudos poderiam ser explicados pelo número de GR a tratar, e por uma diferença referente à hidratação da membrana em solução salina estéril por 5 min para Cosgarea *et al.* (2016) e 20 min no presente estudo, o PADM parece ter a melhor resistência à tração e o melhor módulo de elasticidade após 20

min de hidratação. No entanto, em termos de MRC, encontrou-se $80,6\pm 14,25\%$ para os caninos, o que é relativamente próximo do resultado de Cosgarea *et al.* (2016), foi de $91,66\pm 20,41\%$. O MRC do presente estudo foi $94,35\pm 9,8\%$ e $93,5\pm 13,6\%$ para incisivos centrais e incisivos laterais, respetivamente ¹². Para Cosgarea *et al.* (2016), os incisivos obtiveram as maiores percentagens no MRC de $66,07\pm 33,39\%$ e um CRC de $48,00\%$ ¹¹. No estudo Cosgarea *et al.* (2016), não foram encontradas diferenças ES em relação com a profundidade da recessão (RD) entre a maxila e a mandíbula no início do estudo. No entanto, a média de RD, a redução de RD e a CR aos 12 meses foram ES maiores na maxila, assim como o aumento do KTW na maxila aos 12 meses ¹¹.

7. Comparativa de MCAT + SCTG e MCAT + ADM (Alloderm®)

No outro estudo recente Elmahdi *et al.* (2022), compararam-se dois materiais de enxerto, o SCTG (grupo teste) e ADM (Alloderm®) (grupo controlo), com a técnica de túnel coronalmente avançada modificada (MCAT) no tratamento de MAGR RT1 na maxila e na mandíbula num período de 9 meses. A redução da profundidade da recessão gengival (RD) não demonstrou diferenças ES entre ambos grupos, observando-se uma redução após 9 meses. A percentagem de CR alcançada com SCTG+MCAT foi de $82,62\pm 16,30\%$ aos 9 meses, enquanto no grupo ADM+MCAT foi menor, $72,72\pm 23,36\%$. Foi relatado que os dentes maxilares alcançam uma percentagem maior de CR do que os dentes mandibulares ³.

De forma semelhante, Chaparro *et al.* (2015), alcançaram maior CR na maxila do que na mandíbula ¹⁵. Os resultados do estudo revelaram que no grupo tratado com SCTG+MCAT houve um ganho maior de KTW do que o grupo tratado com ADM+MCAT. No entanto, o KTW basal foi significativamente maior no grupo ADM do que no grupo SCTG, portanto pode ter havido uma melhoria do fenótipo gengival em relação a GT e KTW no grupo de SCTG+MCAT ³, sendo semelhantes aos resultados obtidos por outros autores como Ramos *et al.* (2022), onde avaliou o KTW em um período de 6 meses ⁽¹⁴⁾. No presente estudo, o SCTG+MCAT um aumento de forma mais significativa na GT do que o ADM+MCAT. Um $GT \geq 1,2\text{mm}$ parece ser menos propenso a um deslocamento apical da margem gengival a longo prazo ^{2,3}. Ambos os grupos de tratamento mostraram um aumento significativo do GT em comparação com os valores iniciais. Em relação ao RES dos procedimentos de cobertura radicular e à

morbidade pós-cirúrgica ao final do estudo, os pacientes de ambos os grupos relataram satisfação com o resultado estético, não sendo observadas diferenças significativas entre ambos grupos. Todos os pacientes tiveram consultas de recalls após 1, 3, 6 e 9 meses mediante uma sessão de remoção mecânica Profissional de placa seguida de polimento e reforço de higiene oral ³.

8. Comparativa de MACT + SCTG e MCAT + PADM (Mucoderm®)

Pietruska *et al.* (2019), compara os resultados da técnica de túnel coronalmente avançado modificada, combinada com matriz de colágeno (PADM-Mucoderm®) ou enxerto de tecido conjuntivo subepitelial (SCTG) no tratamento de múltiplas recessões gengivais classes I e II de Miller na mandíbula. Nos resultados não foram encontradas diferenças ES entre ambos grupos em nenhum parâmetro clínico avaliado no exame inicial. No exame pós-operatório de 12 meses, a PD não se alterou significativamente em relação a nenhuma das técnicas. No entanto, foi observado um ganho ES de CAL após a aplicação de ambos os enxertos. A MRC no lado do PADM foi de 53,20%, enquanto que no lado do SCTG foi de 83,10%. O CRC foi de 20% alcançada em (9 de 45GR) tratados com PADM e de 67% (31 de 46GR) tratados com SCTG. Ambos os métodos mostraram melhorias nos parâmetros clínicos, com uma redução da RH e o aumento da GT e KTW. No entanto observaram-se, diferenças significativas nos resultados obtidos por cada um dos dois métodos, sendo maiores com o SCTG. No estudo, o enxerto de tecido conjuntivo subepitelial foi obtido após a desepitelização do enxerto gengival. Portanto, um aumento estatisticamente maior na espessura do tecido mole pode ser alcançado com o enxerto de tecido conjuntivo despiteralizado, devido a uma melhor qualidade do tecido conjuntivo diretamente sob o epitélio. Existe uma espessura mínima da gengiva de 1,44 mm, necessária para a obtenção do CRC, e exceder uma determinada espessura do tecido mole não implica uma eficácia maior do tratamento. Observou-se após a aplicação do SCTG, a espessura dos tecidos moles marginais não excedeu 1,5 mm apenas em 4 dos 46 dentes, enquanto que após a aplicação do PADM foi em 17 de 45 dentes. Os pacientes tiveram consultas de recalls para 1, 2 e 4 semanas e depois para 3, 6 e 12 meses após a cirurgia. Nas consultas de controlo, a placa supragengival foi removida e foram tiradas fotografias, exceto na consulta da 1 semana ⁷.

Rakasevic *et al.* (2020), avalia a eficácia clínica e o resultado estético da matriz de colágeno dérmico de origem suína (PADM-Mucoderm®) em comparação com o enxerto de tecido conjuntivo no tratamento de MAGR RT1 em boca dividida, sendo o PADM o grupo teste e o ECGT o grupo controlo, 6 e 12 meses após a cirurgia em combinação com uma técnica MCAT. Não foram encontradas diferenças ES nos resultados do MRC e CRC entre os tratamentos. No presente estudo, o MRC diminuiu ligeiramente nos locais de o PADM ao comparar os resultados aos 6 e 12 meses. Nos locais de controlo o MRC aumentou ligeiramente de 6 para 12 meses, o que pode ser explicado porque o ECTG demonstra uma tendência de aumento gradual do KTW ao longo do tempo, resultando um MRC mais elevado. Apesar de não terem sido observadas alterações ES no KTW aos 6 meses, observou-se um aumento significativo do KTW 12 meses após a cirurgia, independentemente da modalidade de tratamento. Os resultados em termos de CRC foi de 59,7% para os 6 meses e 46,8% aos 12 meses no grupo de PADM, e para o grupo de ECTG foi de 61,5% aos 6 meses e 51,9% aos 12 meses. Os resultados demonstraram um aumento significativo do GT em ambos os grupos de estudo. No estudo, foi utilizado o ECTG em dentes superiores, resultando num CR satisfatório, o que pode explicar a discrepância nos valores do RES. Curiosamente, não houve diferença ES entre fumadores e não fumadores. O reduzido número de fumadores também poderia ter influenciado nos resultados obtidos. Os pacientes tiveram consulta de recalls com reforço da higiene e remoção mecânica profissional de placa, se necessário ¹⁹.

Segundo a revisão, há uma série de parâmetros o fatores a considerar para o recobrimento radicular:

- Profundidade basal da recessão: quanto maior for a profundidade, menor será o recobrimento radicular ²².
- Espessura do tecido gengival (fenótipo): quanto maior for a espessura do tecido gengival, melhor será o resultado de CR, o que se refere ao aumento do tecido queratinizado e à estética ²⁴. Sendo a espessura maior o igual 1,5mm, há menos probabilidade de deslocamento apical da margem gengival a longo prazo ².

- Um achado a ter em conta no aumento do CR é a “creeping attachment”, onde geralmente o ECTG demonstra uma tendência de aumento gradual do KTW ao longo do tempo, produzindo também um MRC mais elevado ¹⁹.
- Altura da papila: quanto menor é a altura da papila, maior será a perda óssea interproximal e o recobrimento radicular será menor ^{21,23}. O arco maxilar apresenta condições mais favoráveis em termos de tecidos papilares interdentais mais largos que podem influenciar na quantidade de vascularização e na estabilidade dimensional do enxerto ^{3,7}.
- Localização da recessão: segundo os estudos, tem maior sucesso na maxila do que na mandíbula, tendo resultados positivos em ambos a nível de CR e RES ^{11,15,21}, por apresentar condições mais favoráveis em termos de tecidos papilares interdentais mais largos que podem influenciar na quantidade de vascularização e na estabilidade dimensional do enxerto. Outra explicação poderia ser a presença de inserções musculares, uma menor profundidade de vestíbulo na mandíbula, falta de incisões verticais e papila intacta poderiam dificultar a mobilização coronal dos tecidos, resultando em menor o CR ^{3,7}.
- Protocolo de manutenção: As consultas de recalls neste tipo de tratamento o controlo da higiene oral, desempenham um papel importante na obtenção de resultados positivos, tanto a curto como a longo prazo ⁶. Existe uma correlação entre a manutenção, com o KTW e GT ^{2,20}.

VI. CONCLUSÃO

A técnica de túnel coronalmente avançada modificada, em combinação com autoenxerto, aloenxerto (ADM - Alloderm®) ou xenoenxerto (PADM - Mucoderm®), mostraram-se eficazes no sucesso de recobrimento radicular de múltiplas recessões gengivais adjacentes RT1, RT2, Classe Miller I, II e III, com melhorias significativas nos parâmetros avaliados.

Pode-se concluir que não há diferenças significativas nos resultados estéticos.

Em termos de CR e CRC, os resultados parecem ser mais eficazes com o uso de autoenxerto. Ainda assim o ADM e PADM podem ser considerados uma boa alternativa no caso do que exista uma contraindicação na colheita do autoenxerto do palato, ou se o paciente quiser evitar uma segunda cirurgia na área dadora.

Relativamente ao tipo de recessão, podemos concluir, que uma recessão RT1 ou Classe I e II de Miller tem resultados satisfatórios em termos de CRC, sendo mais possível prever o 100% do CR. No entanto, nas recessões RT2 ou Classe III de Miller, os resultados continuam a ser satisfatórios, mas a possibilidade de um recobrimento parcial ou total é menor. Quanto maior for a perda óssea interproximal, menor será a probabilidade de um CRC.

Existem fatores prognóstico que permite prever o sucesso do recobrimento radicular, são a profundidade da recessão, espessura da gengiva e a largura do tecido queratinizado iniciais. Tanto o SCTG, ADM e PADM têm demonstrado ser eficazes nos resultados clínicos mencionados, mas a utilização do autoenxerto promove melhores resultados clínicos, em termos de ganho de GT, KTW e ao CR tanto médio como total.

Quanto maior for a espessura da gengiva, menor será a probabilidade de um novo deslocamento apical da margem gengival, e quanto maior é a RD, menor é o CR. Portanto, um aumento do GT e KTW são um fator de prognóstico importante para o sucesso do tratamento a longo prazo.

De acordo com os estudos, a localização da recessão tem influência nos resultados clínicos e estéticos, sendo a maxila a que tem resultados mais satisfatórios em termo clínico e estético.

O que refere a durabilidade e estabilidade do tratamento com MCAT com qualquer tipo de enxerto, é possível afirmar que as consultas de recalls também desempenham um papel fundamental para o sucesso do tratamento a curto e longo prazo.

Além de tudo, também destacamos a importância do tipo de paciente, da manutenção periodontal e da experiência do cirurgião para la aplicabilidade dos resultados na prática clínica de rotina.

VII. REFERÊNCIAS BIBLIOGRÁFICAS

1. Imber JC, Kasaj A. Treatment of Gingival Recession: When and How? *Int Dent J*. 2021 Jun;71(3):178–87.
2. Tavelli L, Barootchi S, Di Gianfilippo R, Modarressi M, Cairo F, Rasperini G, et al. Acellular dermal matrix and coronally advanced flap or tunnel technique in the treatment of multiple adjacent gingival recessions. A 12-year follow-up from a randomized clinical trial. *J Clin Periodontol*. 2019 Sep 19;46(9):937–48.
3. Elmahdi F, Reda A, Hosny M. Evaluation of Subepithelial Connective Tissue Graft Versus Acellular Dermal Matrix with Modified Coronally Advanced Tunnel Technique in Treatment of Multiple Gingival Recessions: A Randomized, Parallel-Design Clinical Trial. *Int J Periodontics Restorative Dent*. 2022 Nov;42(6):741–51.
4. Tord Berglundh wvgnpl and ms. lindhe´s *Clinical Periodontology and Implant Dentistry*. seventh. W Blackwell, editor. Vol. 1; 1001, 1004, 985.
5. Górski B, Górska R, Szerszeń M, Kaczyński T. Modified coronally advanced tunnel technique with enamel matrix derivative in addition to subepithelial connective tissue graft compared with connective tissue graft alone for the treatment of multiple gingival recessions: prognostic parameters for clinical treatment outcomes. *Clin Oral Investig*. 2022 Jan 4;26(1):673–88.
6. Bhatavadekar N, Gharpure A, Chambrone L. Long-Term Outcomes of Coronally Advanced Tunnel Flap (CATF) and the Envelope Flap (mCAF) Plus Subepithelial Connective Tissue Graft (SCTG) in the Treatment of Multiple Recession-Type Defects: A 6-Year Retrospective Analysis. *Int J Periodontics Restorative Dent*. 2019 Oct;39(5):623–30.
7. Pietruska M, Skurska A, Podlewski Ł, Milewski R, Pietruski J. Clinical evaluation of Miller class I and recessions treatment with the use of modified coronally advanced tunnel technique with either collagen matrix or subepithelial connective tissue graft: A randomized clinical study. *J Clin Periodontol*. 2019 Jan 18;46(1):86–95.
8. A L Allen. Use of the supraperiosteal envelope in soft tissue grafting for root coverage. I. Rationale and technique. *Int J Periodontics Restorative Dent*. 1994 Jun 14;(3):216-27.
9. I Zabalegui, A Sicilia, J Cambra, J Gil, M Sanz. Treatment of multiple adjacent gingival recessions with the tunnel subepithelial connective tissue graft: a clinical report. *Int J Periodontics Restorative Dent* . 1999 Apr;19(2):199-206.

10. Otto Zuhr, Stefan Fickl, Hannes Wachtel, Wolfgang Bolz, Markus B Hürzeler. Covering of gingival recessions with a modified microsurgical tunnel technique: case report. *Int J Periodontics Restorative Dent*. 2007 Oct 27; 457-63.
11. Raluca Cosgarea, Raluca Juncar, Nicole Arweiler, Liana Lascu, Anton Sculean. Clinical evaluation of a porcine acellular dermal matrix for the treatment of multiple adjacent class I, II, and III gingival recessions using the modified coronally advanced tunnel technique. *Quintessence Int* 2016;47(9):739-47.
12. Vincent-Bugnas S, Borie G, Charbit Y. Treatment of multiple maxillary adjacent class I and II gingival recessions with modified coronally advanced tunnel and a new xenogeneic acellular dermal matrix. *Journal of Esthetic and Restorative Dentistry*. 2018 Mar 13;30(2):89–95.
13. Raluca Cosgarea, Rick Miron RB, Alexandra Rosu, Smaranda Buduru, Anton Sculean. Long-term results after treatment of multiple adjacent gingival recessions with the modified coronally advanced tunnel and a porcine acellular dermal matrix. *Quintessence Int* 2021;52(1):32-44.
14. Umberto D Ramos 1, Gabriel F Bastos 2, Camila A Costa 1, Sergio L S de Souza 1, Mario Taba Jr 1, Arthur B Novaes Jr 1. Root coverage with tunneling technique or modified advanced flap associated with acellular dermal matrix: results from 6 months randomized clinical trial. *Clin Oral Investig* 2022 Jan;26(1):773-780.
15. Chaparro A, De la Fuente M, Albers D, Hernandez D, Villalobos A, Gaedechens D, et al. Root Coverage of Multiple Miller Class I and II Recession Defects Using Acellular Dermal Matrix and Tunneling Technique in Maxilla and Mandible: A 1-Year Report. *Int J Periodontics Restorative Dent*. 2017 Sep;35(5):639–45.
16. Anton Sculean, Raluca Cosgarea, Christos Katsaros, Nicole Birgit Arweiler, Richard John Miron, Herbert Deppe. Treatment of single and multiple Miller Class I and III gingival recessions at crown-restored teeth in maxillary esthetic areas. *Quintessence Int* 2017;48(10):777-782.
17. Górski B, Szerszeń M, Kaczyński T. Effect of 24% EDTA root conditioning on the outcome of modified coronally advanced tunnel technique with subepithelial connective tissue graft for the treatment of multiple gingival recessions: a randomized clinical trial. *Clin Oral Investig*. 2022 Feb 24;26(2):1761–72.
18. Górski B, Skierska I, Szerszeń M, Mańka-Malara K. Tunnel technique with cross-linked hyaluronic acid in addition to subepithelial connective tissue graft, compared with

- connective tissue graft alone, for the treatment of multiple gingival recessions: 6-month outcomes of a randomized clinical trial. *Clin Oral Investig*. 2023 Feb 3;27(5):2395–406.
19. Rakasevic DL, Milinkovic IZ, Jankovic SM, Soldatovic IA, Aleksic ZM, Nikolic-Jakoba NS. The use of collagen porcine dermal matrix and connective tissue graft with modified coronally advanced tunnel technique in the treatment of multiple adjacent type I gingival recessions: A randomized, controlled clinical trial. *Journal of Esthetic and Restorative Dentistry*. 2020 Oct 24;32(7):681–90.
 20. Molnár B, Aroca S, Dobos A, Orbán K, Szabó J, Windisch P, et al. Treatment of multiple adjacent RT 1 gingival recessions with the modified coronally advanced tunnel (MCAT) technique and a collagen matrix or palatal connective tissue graft: 9-year results of a split-mouth randomized clinical trial. *Clin Oral Investig*. 2022 Aug 22;26(12):7135–42.
 21. Aroca S, Barbieri A, Clementini M, Renouard F, de Sanctis M. Treatment of class multiple gingival recessions: Prognostic factors for achieving a complete root coverage. *J Clin Periodontol*. 2018 Jul 15;45(7):861–8.
 22. Thalmeier T, Fickl S, Wachtel H. Coverage of Multiple Mandibular Gingival Recessions Using Tunnel Technique with Connective Tissue Graft: A Prospective Case Series. *Int J Periodontics Restorative Dent*. 2016 Nov;36(6):859–67.
 23. Yaman D, Demirel K, Aksu S, Basegmez C. Treatment of Multiple Adjacent Miller Class III Gingival Recessions with a Modified Tunnel Technique: A Case Series. *Int J Periodontics Restorative Dent*. 2015 Jul;35(4):489–97.
 24. Skierska I, Wyrębek B, Górski B. Clinical and Aesthetic Outcomes of Multiple Gingival Recessions Coverage with Modified Coronally Advanced Tunnel and Subepithelial Connective Tissue Graft in Maxilla and Mandible: A 2-Year Retrospective Study. *Int J Environ Res Public Health*. 2022 Sep 3;19(17):11024.
 25. Boeriu S, Steigmann L, Di Gianfilippo R. Acellular dermal matrix for the treatment of multiple gingival recession defects associated with carious and previously restored cervical lesions: A case report with 10 years of follow-up. *Clin Adv Periodontics*. 2024 Jun;14(2):77–82.
 26. Cairo F. Periodontal plastic surgery of gingival recessions at single and multiple teeth. *Periodontol 2000*. 2017 Oct 31;75(1):296–316.

