

Trabalho de Revisão Sistemática

**Efeitos dentários e esqueléticos do aparelho de Herbst no tratamento
intercetivo da classe II, divisão 1**

Bruna Liliana Leite Freitas
Gandra, 2016



Departamento de Ortodontia

CESPU - Cooperativa de Ensino Superior Politécnico e Universitário
Mestrado em Ortodontia
2º ano / 2º semestre - Ano letivo 2013/2014



**Efeitos dentários e esqueléticos do aparelho de Herbst no tratamento
intercetivo da classe II, divisão 1**

Trabalho apresentado ao curso de Mestrado em Ortodontia do Instituto
Universitário de Ciências da Saúde - CESPU, para obtenção do grau de
Mestre, sob orientação de Rui Manuel Simões Pinto (PhD).

Orientador: Professor Doutor Rui Manuel Simões Pinto (IUCS - CESPU)

Orientando: Bruna Liliana Leite Freitas

Gandra/2016

- Bruna Liliana Leite Freitas

Aluna do Mestrado de Ortodontia do Instituto Universitário de Ciências da Saúde (IUCS - CESPU).

E-mail: brunaleitefreitas@gmail.com

- Professor Doutor Rui Manuel Simões Pinto

Docente do Mestrado de Ortodontia do Instituto Universitário de Ciências da Saúde (IUCS - CESPU).

Agradecimentos

Ao meu amor, por todo o carinho.

Aos meus melhores amigos, os meus pais.

Resumo

Introdução: A maloclusão de classe II, divisão 1 de Angle, acomete uma significativa parte da população. Quando existe uma maloclusão com envolvimento esquelético, em pacientes que se apresentam em fase de crescimento, está indicada a utilização de recursos ortopédicos como uma opção de abordagem precoce. O aparelho de Herbst, analisado neste trabalho, é uma dessas opções.

Objetivos: Identificar os efeitos dentários e esqueléticos do aparelho de Herbst no tratamento interceetivo da classe II, divisão 1. Verificar quais são mais prevalentes, as vantagens do Herbst e a melhor fase para o tratamento.

Métodos: Realizou-se uma pesquisa exaustiva nos motores de busca "Pubmed" e "Scielo", no período decorrido entre os meses de Setembro de 2014 e Janeiro de 2015. A pesquisa foi limitada a artigos publicados nos últimos quinze anos, em inglês e português dos quais foram selecionados vinte e cinco artigos. Posteriormente mais dois artigos, dez monografias e dois livros foram usados para completar informações.

Resultados/Conclusão: A utilização do aparelho de Herbst, para o tratamento da classe II, divisão 1, preferencialmente após o pico de crescimento, produz efeitos dentários e esqueléticos que auxiliam o ortodontista na correção desta maloclusão.

Palavras-chave: MALOCLUSÃO; CLASSE II, DIVISÃO 1; TRATAMENTO PRECOCE; ORTOPEDIA; HERBST

Abstract

Introduction: The class II, division 1 malocclusion, affects a significant part of the population. When a malocclusion with skeletal involvement is present, in patients during the growth period, orthopedical devices are indicated as an early treatment option. The Herbst appliance, thoroughly analyzed in this work, is one of those options.

Objectives: To identify the dental and skeletal effects of the herbst therapy in the early treatment of class II, division 1 malocclusions and check which is most prevalent. To describe the advantages of Herbst and the best time for treatment.

Methodology: An exhaustive search in "Pubmed" and "SciELO" was conducted in the period between the months of September 2014 and January 2015. This search was limited to articles published in the last fifteen years, both in English and Portuguese, of which twenty-five articles were selected. Subsequently two more articles, ten monographs and two books were used as supplement information.

Results/Conclusion: The use of the Herbst appliance for the treatment of class II, division 1, preferably after the peak of growth, produces dental and skeletal effects that help the orthodontist to correct this malocclusion.

Keywords: MALOCCLUSION; CLASS II, DIVISION 1; EARLY TREATMENT; ORTHOPEDIC; HERBST

Abreviaturas, símbolos e siglas

✓ - Presente ou afirmativo

1.NA - Ângulo formado pelo longo eixo do incisivo superior, pelo nasion e pelo ponto A

1.NB - Ângulo formado pelo longo eixo do incisivo inferior, pelo nasion e pelo ponto B

AFI - Altura facial inferior

ANB - Ângulo que traduz a relação maxilar no sentido anteroposterior

APM - Ângulo do plano mandibular

ATM - Articulação temporomandibular

FMDUP - Faculdade de Medicina Dentária da Universidade do Porto

GoGn-SN - Ângulo formado pelo plano mandibular e pelo plano formado pela sela turca e pelo násion

IMPA - Ângulo inciso-mandibular

OMS - Organização Mundial de Saúde

RM - Ressonância magnética

SE - Sistema estomatognático

SNA - Ângulo formado pela sela turca, pelo nasion e pelo ponto A

SNB - Ângulo formado pela sela turca, pelo nasion e pelo ponto B

TAC - Tomografia axial computadorizada

Índice

Resumo	V
Abstract.....	VI
Abreviaturas, símbolos e siglas.....	VII
Índice de Figuras	IX
Índice de Tabelas.....	X
Capítulo I - Introdução	1
I - 1) Enquadramento teórico	3
I - 1.1) Classificação das maloclusões.....	5
I - 1.2) Fases do desenvolvimento dentário	9
I - 1.3) Relação inter-arcadas	10
I - 1.4) Classe II, divisão 1 Prevalência, Etiologia e Métodos Terapêuticos.....	11
I - 1.5) Aparelho de Herbst.....	12
I - 1.6) Confeção do aparelho de Herbst.....	14
I - 1.7) Ponderações sobre a fase a tratar.....	17
Capítulo II - Objetivos.....	19
Capítulo III - Métodos	21
Capítulo IV - Resultados	23
IV - 1) Estudos de caso-controlo.....	24
IV - 2) Estudos de intervenção.....	28
IV - 3) Estudo retrospectivo.....	35
IV - 4) Revisões sistemáticas.....	36
Capítulo V - Discussão.....	37
Capítulo VI - Conclusão	51
Capítulo VII - Bibliografia.....	53
Capítulo VIII - Anexos.....	60

Índice de Figuras

Figura 1 - Classe I, segundo Angle.....	5
Figura 2 - Classe II, divisão 1, segundo Angle.....	6
Figura 3 - Classe II, divisão 2, segundo Angle.....	7
Figura 4 - Classe III, segundo Angle.....	8
Figura 5 - Por ordem crescente: plano terminal reto; plano degrau distal; plano degrau mesial.....	11
Figura 6 - Aparelho funcional ortopédico desenvolvido por Herbst	13
Figura 7 - Ajuste do mecanismo telescópico nas ancoragens superior e inferior.....	15
Figura 8 - Exemplificação da colocação do aparelho de Herbst.....	15

Índice de Tabelas

Tabela 1 - Mudanças no desenvolvimento dentário	9
Tabela 2 - Dentição temporária, segundo Baume	10
Tabela 3 - Alterações esqueléticas e dentárias.....	39
Tabela 4 - Alterações esqueléticas.....	40
Tabela 5 - Alterações nos dentes superiores	42
Tabela 6 - Alterações nos dentes inferiores	43
Tabela 7 - Alterações no overjet, overbite e relação molar	45

Capítulo I – Introdução

Capítulo I - Introdução

A maloclusão dentária constitui um problema de saúde oral e geral, que o ortodontista quer superar rápida e eficazmente. A grande frequência da maloclusão de classe II, divisão 1, faz com que esta continue a ser objeto de inúmeros estudos. Os aparelhos ortopédicos que não dependem da colaboração do paciente tornaram-se a escolha preferencial de muitos ortodontistas. Um desses dispositivos é o aparelho de Herbst, que mantém a mandíbula numa posição anterior de forma contínua, durante todos os movimentos, devido ao mecanismo telescópico bilateral ⁽¹⁾.

Descrito por Emil Herbst, este aparelho rígido de controlo dentário passivo, apresenta como função principal a reposição mandibular ⁽²⁾.

O tema deste trabalho incide sobre os efeitos dentários e esqueléticos do aparelho de Herbst no tratamento intercetivo da classe II, divisão 1.

Devido às vantagens dos aparelhos funcionais fixos, em relação aos aparelhos removíveis, existe hoje, no meio ortodôntico, um interesse crescente no seu uso. Este facto, e o crescente interesse da autora pelo tratamento ortodôntico e ortopédico da maloclusão de classe II, foram um incentivo à realização deste trabalho.

A utilização do aparelho de Herbst, para o tratamento da classe II, divisão 1, preferencialmente após o pico de crescimento, produz efeitos dentários e esqueléticos que auxiliam o ortodontista na correção desta maloclusão.

I - 1) Enquadramento teórico

A ortodontia, [do grego, *orto* (correção) e *dontia* (dentes)] é a área da Medicina Dentária, com origem norte-americana, que trata do alinhamento e nivelamento dos dentes. Por sua vez, a ortopedia [do grego, *orto* (correção) e *pedia* (osso)], com origem europeia, trabalha com o crescimento e desenvolvimento dos maxilares, de forma a regular a função mastigatória através dos estímulos nervosos ⁽³⁾.

Até à década de sessenta, a visão do crescimento humano era determinada por fatores genéticos. Em 1968, Moss defendeu o conceito de matriz funcional que mostrava a importância dos fatores externos no sentido, quantidade e velocidade do crescimento ⁽⁴⁾.

A teoria do servo-sistema do crescimento facial, analisada nos estudos de Petrovic, demonstra que por meio de um vasto acontecimento de processos físicos, químicos e biológicos localizados, ocorre o estímulo local, aumentando o tamanho da mandíbula ⁽⁴⁾.

Quando forças são aplicadas nos dentes com aparelhos fixos ou removíveis em qualquer fase da vida, falamos em ortodontia ⁽⁴⁾.

A ortopedia estabelece-se quando as forças são aplicadas nos ossos e nos dentes, com aparelhos fixos ou removíveis, durante a fase de crescimento ⁽³⁾.

A prática da amamentação surge como um importante fator para o desenvolvimento e evolução dos maxilares da criança. Segundo a Organização Mundial de Saúde (OMS), a amamentação materna deve ser exclusiva durante os primeiros seis meses de vida. Esta recomendação advém das características do leite e das vantagens da sucção ⁽³⁾.

Os músculos da face, língua e boca, a articulação temporomandibular (ATM) e a correta posição da língua são adequadamente desenvolvidos se uma correta técnica de amamentação for estabelecida e, com isto, permite um bom desenvolvimento do sistema estomatognático (SE). A amamentação também

ajuda no crescimento e desenvolvimento do seio maxilar, o que permite uma melhor fonação e respiração (propicia a respiração nasal) ⁽⁵⁾.

Para o bebê amamentar na mama, primeiro há um reflexo de busca ou procura, que é sucedido de uma pega eficaz, da sucção e por fim da fase de pressão. Nesta última, a mandíbula realiza movimentos protrusivos e retrusivos de forma a criar uma pressão negativa para haver acesso ao leite. São utilizados os músculos bucinadores, orbicular, pterigoideu lateral e medial, masseter, temporal, digástrico, geniohioideu e milohioideu ⁽⁵⁾.

Quando a amamentação é feita por biberão e não diretamente na mama, o bebê não necessita de se esforçar para a obtenção do leite e, por isso, só dois músculos trabalham, os bucinadores e o orbicular da boca. Com isto, a mandíbula fica retruída pelo pouco estímulo e não permite o toque dos incisivos para o estímulo do crescimento longitudinal da maxila ^(4, 5).

A presença de hábitos orais de sucção não nutritiva, como por exemplo, a sucção do dedo, chupeta ou outro objeto e interposição lingual entre as arcadas dentárias em repouso, podem provocar o mau posicionamento dos dentes (protrusão dos incisivos superiores, retrusão dos inferiores, mordida aberta, mordida cruzada, etc) e danos na morfologia da face e dos maxilares (compressão maxilar e palato muito fundo). O ato de succionar é considerado um hábito nutritivo até cerca dos três anos de idade e, vicioso após esse período ⁽⁶⁾.

Os profissionais de saúde devem estar atentos à oclusão dentária, visto que funções como a mastigação, deglutição, fala e a ATM são dependentes de uma oclusão adequada e estável. O ortodontista deve começar a intervir precocemente com a remoção do hábito, orientar os pais ou responsáveis pela criança e, se necessário, após os 6 anos colocar o aparelho intercetivo mais pertinente para o caso ⁽⁶⁾.

I - 1.1) Classificação das maloclusões

A presença de uma maloclusão pode prejudicar a função, a estética dentária e facial, a autoestima, a fala e pode aumentar a possibilidade de dano nos dentes. Esta pode ser do tipo dentária ou esquelética (afetando a maxila e/ou a mandíbula) ⁽⁶⁾.

A maloclusão, segundo a classificação de Edward Angle, proposta em 1899, descreve a relação anteroposterior da dentição ⁽⁶⁾:

Classe I - a cúspide mesiovestibular do primeiro molar permanente maxilar oclui com o sulco vestibular do primeiro molar permanente mandibular. Com este posicionamento obtém-se uma boa relação entre as arcadas, no entanto existem problemas a nível de alinhamento dos dentes, ou seja, há uma harmonia a nível da dentição posterior e uma desarmonia na anterior (apinhamento, diastemas, mordida aberta e mordida cruzada) (fig.1).

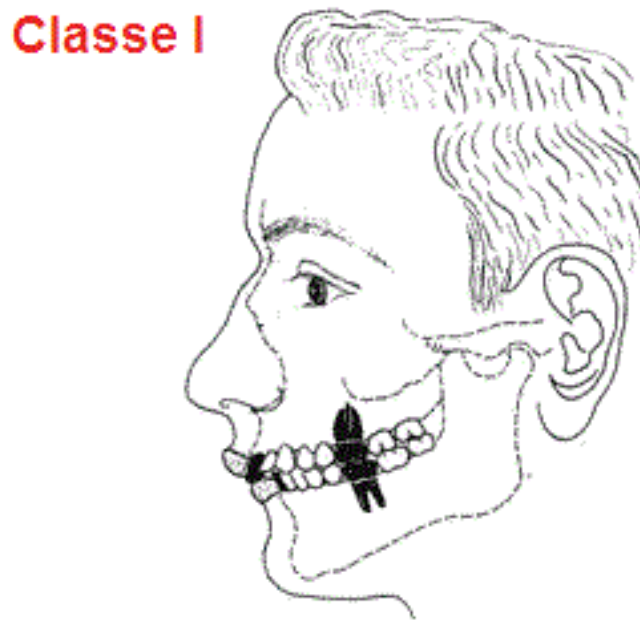


Figura 1 - Classe I, segundo Angle. Fonte:

<<http://amigonerd.net/biologicas/fonoaudiologia/classificacao-das-maloclusoes-e-tipos-de-mordida>> ⁽⁷⁾.

Classe II - a cúspide distovestibular do primeiro molar superior permanente oclui no sulco mesiovestibular do primeiro molar permanente inferior.

Classe II, divisão 1 - a relação molar é igual à da classe II, no entanto apresenta os incisivos superiores lábioinclinados, protrusão maxilar, interposição labial, desequilíbrio da musculatura facial, deficiência do crescimento mandibular e um perfil convexo (fig.2).

Classe II
Divisão 1

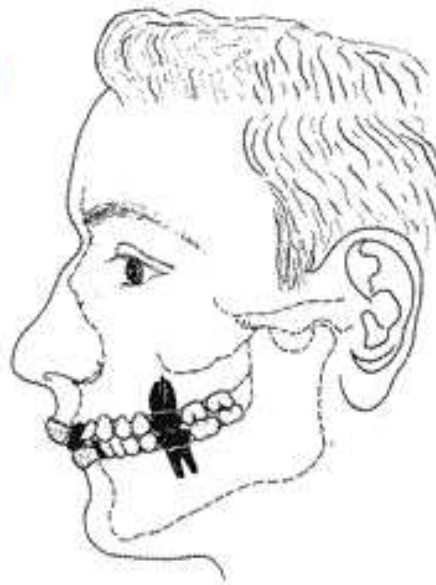


Figura 2 - Classe II, divisão 1, segundo Angle. Fonte:

<http://amigonerd.net/biologicas/fonoaudiologia/classificacao-das-maloclusoes-e-tipos-de-mordida> ⁽⁷⁾.

Classe II, divisão 2 - relação molar igual à da classe II, apresentando mordida profunda anterior, incisivos centrais superiores palatinizados ou verticalizados e perfil reto ou convexo (fig.3).

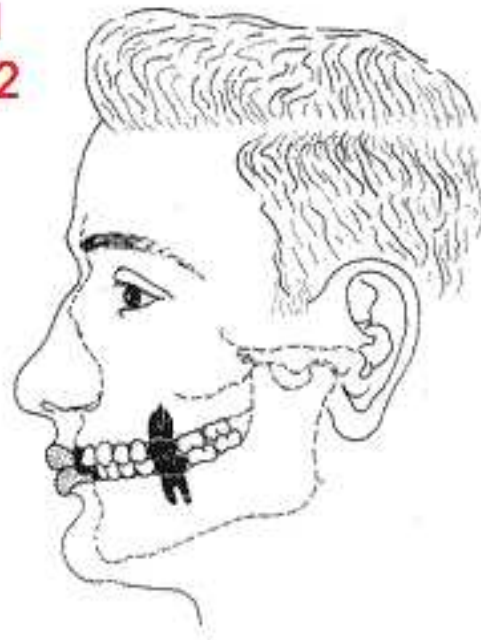
**Classe II
Divisão 2**

Figura 3 - Classe II, divisão 2, segundo Angle. Fonte:

<http://amigonerd.net/biologicas/fonoaudiologia/classificacao-das-maloclusoes-e-tipos-de-mordida> ⁽⁷⁾.

Classe III - o primeiro molar inferior está mesializado em relação ao primeiro molar superior. Como características apresentam mordidas cruzadas anteriores e posteriores, musculatura desequilibrada, perfil côncavo e o lábio inferior à frente do superior (fig.4).

Classe III

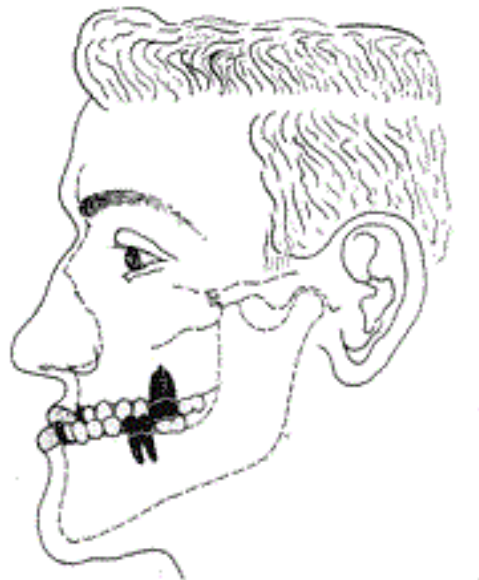


Figura 4 - Classe III, segundo Angle. Fonte:

<http://amigonerd.net/biologicas/fonoaudiologia/classificacao-das-maloclusoes-e-tipos-de-mordida> ⁽⁷⁾.

I - 1.2) Fases do desenvolvimento dentário

No desenvolvimento da dentição, decídua, mista e permanente, (anexo 1 e 2) existem modificações constantes abaixo descritas:

Tabela 1 - Mudanças no desenvolvimento dentário. Fonte: Torrent JMU, 2011⁽²⁾.

Dentição temporária	Dentição mista	Dentição permanente
Fase ativa da erupção (0-2,5 anos) - remodelação do osso alveolar, início da erupção dos dentes.	Fase de mudança anterior (6 - 8 anos) - diastemas entre os incisivos temporários e reabsorção das suas raízes.	A partir dos 12 anos.
Fase de repouso aparente (2,5 - 6 anos) - formação e calcificação da dentição permanente no interior dos maxilares.	Fase de repouso (8 - 9 anos) - preparação da erupção dos setores laterais.	
	Fase de mudança lateral (9 - 12 anos) - mudança dos dentes laterais e erupção dos segundos molares.	

O conhecimento do crescimento é de extrema importância no acompanhamento do paciente. Existe uma variação no término do crescimento das estruturas do crânio. Aos 5-6 anos já terá ocorrido cerca de 90% do crescimento da abóbada craneal; aos 6 anos só existirá cerca de 80% de crescimento das estruturas maxilares e 70% do crescimento final dos ossos

longos. Com isto, o pico de crescimento pubertário, entre os 14 e os 16 anos nas mulheres e entre os 16 e os 20 anos nos homens, terá uma importância muito diferente em cada estrutura ⁽²⁾.

A avaliação da idade esquelética pode ser efetuada por meio da visualização e avaliação do estágio de maturação das vértebras cervicais C2, C3 e C4 quanto à presença de concavidades nas suas bases. Isto pode ser analisado nas telerradiografias laterais de perfil e possui grande importância no tratamento com os aparelhos ortopédicos em pacientes em crescimento ⁽⁸⁾.

I - 1.3) Relação inter-arcadas

A relação inter-arcadas, segundo Baume, é definida pela posição das faces distais dos segundos molares temporários, superiores e inferiores. Esta relação pode ser com um plano terminal reto, degrau mesial ou degrau distal. A evolução da oclusão é demonstrada na tabela seguinte:

Tabela 2 - Dentição temporária, segundo Baume. Fonte: Torrent JMU, 2011 ⁽²⁾.

Dentição Temporária	Dentição Permanente
Plano degrau distal	Relação de classe II molar e anterior (overjet aumentado)
	Relação de classe II incompleta, cúspide a cúspide, com overjet aumentado
Plano terminal reto	ou Relação de classe I molar com correto overjet

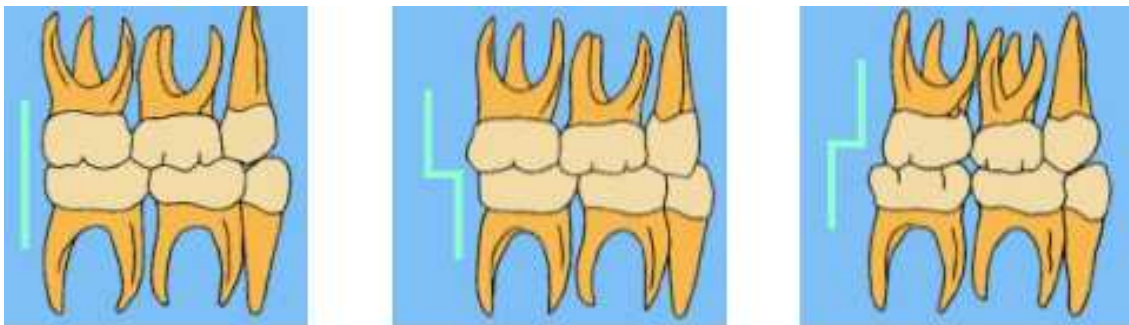
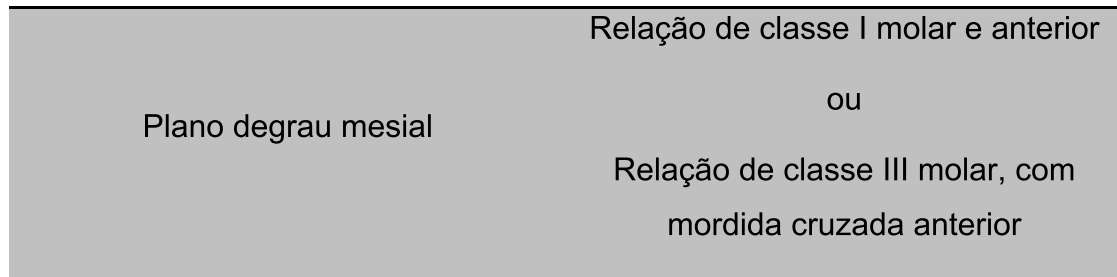


Figura 5 - Por ordem crescente: plano terminal reto; plano degrau distal e plano degrau mesial.

Fonte:

<http://disciplinas.stoa.usp.br/pluginfile.php/52728/mod_resource/content/2/Análise%20da%20Dentição.pdf> ⁽⁹⁾.

I - 1.4) Classe II, divisão 1

Prevalência, Etiologia e Métodos terapêuticos

Estima-se que a presença de uma maloclusão de classe II, divisão 1, represente aproximadamente 34% da população ⁽¹⁰⁾.

Caracterizada por uma discrepância anteroposterior (com ou sem alterações esqueléticas), a classe II, divisão 1, torna o paciente mais suscetível a traumas dentários. Isto acontece pois está associada a um overjet acentuado e, o grau de gravidade é maior ainda quando existem desarmonias esqueléticas (retrusão mandibular, protrusão maxilar ou ambas) ⁽⁶⁾.

O plano de tratamento ortodôntico varia consoante a natureza da maloclusão. Esta última resulta de um desequilíbrio entre as estruturas dentárias, esqueléticas e musculares ⁽¹¹⁾.

Das diversas opções de tratamento disponíveis para a maloclusão de classe II, a aparatologia fixa e os aparelhos ortopédicos funcionais estão entre os recursos terapêuticos de maior efetividade para o seu tratamento ⁽¹²⁾.

Em pacientes que se apresentam em crescimento (as melhores fases são a de aceleração e de transição), indica-se o uso de aparelhos ortopédicos no tratamento precoce. Se a mandíbula ainda possuir potencial intrínseco de crescimento, mais efetivo nos braquifaciais, o tratamento com recursos ortopédicos é muito favorável e gera equilíbrio e estabilidade, podendo-se evitar tratamentos ortodônticos mais complexos e cirurgia na fase adulta ⁽⁶⁾.

O tratamento da maloclusão de classe II, divisão 1, pode ser efetuado de várias formas dependendo, então, da época a tratar, da idade, da severidade da discrepância anteroposterior e da colaboração do paciente. Existem diversos aparelhos funcionais removíveis, mas os fixos possuem a vantagem de não necessitar da cooperação do paciente ⁽⁶⁾.

O aparelho de Herbst, que integra o grupo dos aparelhos ortopédicos fixos, ajuda a corrigir os desequilíbrios dentários e esqueléticos ⁽¹³⁾.

I - 1.5) Aparelho de Herbst

No ano de 1905, foi introduzido por Emil Herbst, no Congresso Internacional de Berlim, com o nome de Herbst-Schanier. O autor acreditava ser possível o estímulo do crescimento mandibular com um dispositivo propulsor de contínua ação. Este possuía um mecanismo telescópico bilateral (fig.6), que exigia ancoragens entre as arcadas para manter a mandíbula avançada, impedindo-a de retroceder ⁽¹⁴⁾.

Após a década de 30, Herbst, que só tinha utilizado prata, passou a recomendar a utilização do ouro na confecção do aparelho para atribuir mais resistência ao mesmo ⁽¹⁵⁾.

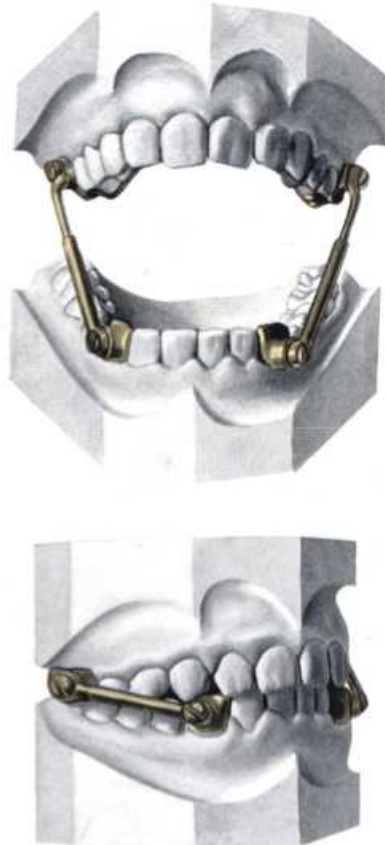


Figura 6 - Aparelho funcional ortopédico desenvolvido por Herbst. Fonte: Vigorito F, 2007 ⁽¹⁶⁾.

Após ter sido esquecido pela comunidade ortodôntica por um longo período, em 1979, foi novamente estudado e introduzido por Hans Pancherz, ortodontista sueco, onde se verificou a possibilidade de estimular o crescimento da mandíbula por meio do uso do aparelho de Herbst e, estabelecer os efeitos do mesmo no complexo dentofacial e no sistema mastigatório ⁽¹⁷⁾.

Este aparelho pode ser definido como um mecanismo telescópico bilateral ancorado nos dentes superiores e inferiores, com o intuito de manter a mandíbula sempre projetada (na função e no repouso). Com isso, os músculos que fazem a retrusão da mandíbula geram uma força de distalização nos dentes superiores, enquanto, simultaneamente, se desenvolve uma força mesial contra a arcada inferior ⁽¹⁵⁾.

Este mecanismo induz uma força posterior e superior nos dentes maxilares (reação) e uma força inferior e anterior nos dentes mandibulares (ação) ⁽¹⁸⁾.

Permite movimentos de abertura e fecho e, com adaptações, de lateralidade. Foi projetado para ser utilizado 24 horas por dia, e o efeito do tratamento pode ser alcançado num curto período de tempo (6 a 12 meses) ⁽¹⁵⁾.

Cada mecanismo telescópico é constituído por um tubo, um pistão, duas roscas e dois parafusos. O tubo (que pelo seu comprimento determina a quantidade de avanço mandibular) é adaptado na rosca e, esta é, na maioria das vezes, soldada na banda do primeiro molar permanente superior e a rosca, onde será adaptado o pistão, é soldada à barra de conexão vestibular, entre o canino e o primeiro pré-molar inferior ⁽¹⁵⁾.

Geralmente, a mandíbula é mantida numa relação de topo a topo entre os incisivos. O comprimento do pistão deve ser adequado, ou seja, não deve ser muito longo para não provocar danos na mucosa e não deve permitir que, na abertura máxima da boca, se desloque do interior do tubo ⁽¹⁴⁾.

O aparelho de Herbst, parece ser atualmente o aparelho funcional mais utilizado nos Estados Unidos da América para o tratamento das maloclusões de classe II ⁽¹⁴⁾.

I - 1.6) Confeção do Aparelho de Herbst

O trabalho de confeção do aparelho de Herbst está demonstrado nas figuras seguintes (fig.7 e fig.8):



Figura 7 - Ajuste do mecanismo telescópico nas ancoragens superior e inferior. Fonte: Henriques C, 2011 ⁽¹⁹⁾.

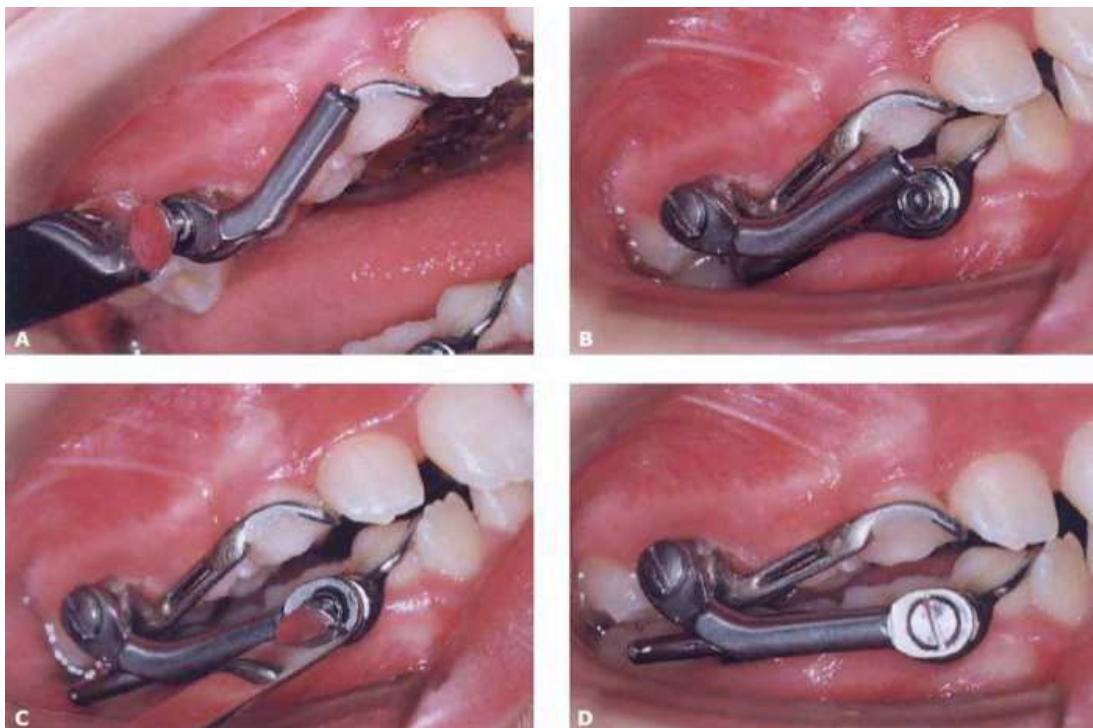


Figura 8 - A e B: o tubo e o pistão são fixados nas suas ancoragens respectivas, de ambos os lados. A, C e D: a fixação do mecanismo telescópico é obtida com os parafusos, que são rosqueados nas suas bases com o auxílio de uma espátula e uma porção de cera na ponta, para prender os parafusos. Fonte: Henriques C, 2011 ⁽¹⁹⁾.

O aparelho de Herbst, quanto à sua adaptação à cavidade oral, pode ser bandado ou cimentado nas arcadas dentárias, podendo ser ou não associado aos arcos ortodônticos. Como, normalmente, não há partes removíveis neste aparelho, o fator cooperação do paciente não se torna um problema, repercutindo numa previsibilidade maior do tempo de tratamento e da obtenção de resultados ⁽²⁰⁾.

É de notar na literatura, que o aparelho de Herbst depois da sua reintrodução e crescente popularidade no mundo da Ortodontia, ganhou diferentes versões de ancoragem. São exemplos de ancoragem ⁽²⁰⁾:

- 1 - Bandas nos molares e/ou pré-molares superiores e pré-molares inferiores;
- 2 - Ancoragem metálica fixa apoiada no maior número de dentes posteriores com uma armação metálica fundida - splint metálico fundido com liga de cromo-cobalto;
- 3 - Splint de acrílico a recobrir toda a extensão das arcadas dentárias (em ambos ou somente na inferior);
- 4 - Substituição das bandas por coroas de aço;
- 5 - Utilização de bandas reforçadas (com cavidades para aumento da retenção);
- 6 - Adaptação de um cantiléver.

É importante salientar que o tipo de ancoragem pode proporcionar diferentes resultados dentários e faciais pois, quanto menor o número de dentes incluídos no sistema de ancoragem maiores são as alterações dentárias e, quanto mais dentes forem incluídos na estrutura de ancoragem, maior será o controlo da ancoragem, pois maiores mudanças esqueléticas ocorrerão em relação às alterações dentárias. Além disso, o tipo de ancoragem também pode influenciar as mudanças no sentido vertical, se o aparelho de Herbst é utilizado em indivíduos com altura facial um pouco aumentada, recomenda-se o uso de uma ancoragem com splint de acrílico, no intuito de obter um melhor controlo do crescimento vertical das bases ósseas, caso contrário, poderá ocorrer um maior aumento das alturas faciais anterior e posterior e, conseqüentemente,

piorar a estética facial. Portanto, os Médicos Dentistas devem estar atentos às mudanças dentárias e faciais induzidas pelos diferentes desenhos do aparelho de Herbst, com o objetivo de elaborar uma melhor estratégia de tratamento para cada paciente ^(18, 21, 22).

I - 1.7) Ponderações sobre a fase a tratar

De um modo geral pode-se resumir em dois os inúmeros protocolos de tratamento: o tratamento precoce (em duas fases) e o tratamento tardio (em uma única fase) ⁽¹⁸⁾.

O tratamento precoce é aquele realizado nas fases iniciais da dentição mista, no primeiro período transitório ou no período inter-transitório, já que a relação custo-benefício não justifica a abordagem terapêutica na dentição decídua ⁽¹⁸⁾.

O protocolo de tratamento precoce possui uma fase ortopédica inicial que explora a possibilidade de remodelação esquelética e, uma fase ortodôntica de finalização na dentição permanente. Estas fases terapêuticas são separadas entre si por um espaço de tempo, onde existe um período de contenção do efeito induzido pela fase ortopédica para garantir a permanência da relação sagital alcançada ⁽¹⁸⁾.

O protocolo de tratamento tardio inicia-se no segundo período transitório da dentição mista, após a erupção completa dos primeiros pré-molares superiores e inferiores ou até mesmo na dentição permanente. A época da intervenção é controlada pela idade óssea, a qual, com maior precisão que a idade dentária ou cronológica, aproxima o início do tratamento ao pico de crescimento da adolescência. Possui, também, duas fases terapêuticas, a ortopédica e a ortodôntica, que são aplicadas continuamente, sem um tempo de contenção entre elas ⁽¹⁸⁾.

Com isto, o aparelho de Herbst está indicado para os casos de maloclusão de classe II, primeira e segunda divisões com retrognatismo mandibular e, de preferência, com os incisivos inferiores lingualizados. Preferencialmente deve

ser aplicado em pacientes que se encontram na fase ou após o surto de crescimento pubertário ⁽²³⁾.

As telerradiografias de perfil da face e os modelos de estudo são instrumentos fundamentais para a análise, o diagnóstico, a elaboração do plano de tratamento e para a avaliação e documentação final do paciente tratado ortodonticamente. As informações obtidas pela análise de modelos são de extrema importância para um correto planejamento e para a execução do tratamento ortodôntico ⁽²⁴⁾.

Capítulo II - Objetivos

Capítulo II - Objetivos

Este trabalho de revisão bibliográfica tem como objetivos:

- 1 - Verificar se existem mais alterações esqueléticas ou dentárias;
- 2 - Identificar:
 - a) os efeitos dentários do aparelho de Herbst, no tratamento intercetivo da classe II, divisão 1;
 - b) os efeitos esqueléticos do aparelho de Herbst, no tratamento intercetivo da classe II, divisão 1;
- 3 - Averiguar qual a melhor fase para a realização do tratamento;
- 4 - Apresentar as vantagens do aparelho de Herbst.

Para isso foram levantadas duas hipóteses:

Hipótese nula: o aparelho de Herbst não produz efeitos dentários e esqueléticos na classe II, divisão 1.

Hipótese 1: o aparelho de Herbst produz efeitos dentários e esqueléticos na classe II, divisão 1.

Capítulo III - Métodos

Capítulo III - Métodos

Realizou-se uma pesquisa exaustiva nos motores de busca "Pubmed" e "Scielo" de artigos publicados nos últimos quinze anos, tendo como palavras-chave: "malocclusion"; "class II, division 1"; "early treatment"; "orthopedic" e "herbst". A pesquisa foi efetuada no período decorrido entre os meses de Setembro de 2014 e Janeiro de 2015. Foram selecionados vinte e sete artigos em língua inglesa e portuguesa. Os mesmos foram obtidos na biblioteca da Faculdade de Medicina Dentária da Universidade do Porto (FMDUP). Foram ainda consultadas dez monografias ^(1, 5, 8, 10, 12, 13, 16, 17, 19, 24) e dois livros complementares ao tema do trabalho ^(2, 3).

Utilizaram-se como limites para a pesquisa artigos publicados unicamente em língua inglesa e portuguesa.

Relativamente à data de publicação dos artigos, para além dos mais recentes, publicados nos últimos cinco anos, foram também escolhidos artigos mais antigos dada a sua importância para a evolução do tema.

Somente foram incluídos estudos em humanos.

Foram encontrados cento e cinquenta e quatro artigos com as diferentes conjugações de palavras-chave. Destes foram selecionados vinte e cinco, primeiramente pela relevância do abstract e do tipo de estudo, dando preferência, por esta ordem, a meta-análises, revisões sistemáticas, estudos de intervenção, estudos longitudinais e estudos de caso-controlo e, por fim, pela leitura do artigo na íntegra.

Com o decorrer da elaboração do trabalho foi necessário aceder a mais alguma bibliografia com o intuito de completar informações, num total de dois artigos, dez monografias e dois livros complementares ao tema do trabalho.

Capítulo IV - Resultados

Capítulo IV - Resultados

IV - 1) Estudos de caso-controlo (Anexo 3)

Rego M, 2005 ⁽¹⁴⁾, realizaram um estudo cefalométrico de caso-controlo, onde avaliaram as alterações esqueléticas e dentárias da maloclusão de classe II, divisão 1, tratada com o aparelho de Herbst com cantiléver. Foram avaliados vinte e dois indivíduos com maloclusão de classe II, divisão 1, sendo onze do sexo masculino e onze do sexo feminino, com média de idade de 9,01 anos (\pm 6 meses), que apresentavam padrão facial de classe II, deficiência mandibular e padrão esquelético de classe II (relação maxilar no sentido anteroposterior (ANB) $\geq 5^\circ$), foram tratados com o aparelho de Herbst por um período de 12 meses. Todos os indivíduos encontravam-se no período inter-transitório da dentição mista e no estágio pré-pubertário. Para tal avaliação utilizaram telerradiografias de perfil obtidas em três tempos distintos: T1) inicial; T2) logo após a remoção do aparelho; T3) 2 anos após o final do tratamento. O grupo de controlo foi constituído por cento e cinco indivíduos com maloclusão de classe II esquelética, não tratados ortodonticamente, pareados quanto à idade óssea e cronológica ao grupo experimental. Os resultados evidenciaram um efeito clinicamente insignificante de restrição do crescimento maxilar, um estímulo do crescimento mandibular e um posicionamento mais anterior da mandíbula, contribuindo para uma melhoria significativa na relação entre as bases apicais. Após doze meses de tratamento, estas alterações esqueléticas sagitais contribuíram em cerca de 41% para a correção da relação molar de classe II e em 65% para a correção do overjet. No final do período de dois anos após a remoção do aparelho, houve uma tendência da redução da magnitude das alterações induzidas, no entanto ocorreu uma melhoria significativa na relação entre as bases apicais, no overjet e na relação molar.

Almeida M, 2006 ⁽²⁵⁾, efetuaram um estudo clínico prospetivo de caso-controlo, de forma a avaliar as alterações cefalométricas dentárias e esqueléticas produzidas pelo aparelho de Herbst em pacientes com maloclusão de classe II, divisão 1, durante a dentição mista. Selecionaram trinta jovens (quinze do sexo

masculino e quinze do sexo feminino), com idade média inicial de nove anos e dez meses, que foram submetidos a tratamento com o aparelho de Herbst por um período de doze meses. Para a comparação dos grupos utilizou-se uma amostra controlo de trinta jovens (quinze do sexo masculino e quinze do sexo feminino) com maloclusão de classe II, divisão 1, com idade média inicial de nove anos e oito meses, que foram mantidos sem tratamento durante doze meses. Realizaram duas telerradiografias laterais, obtidas no início e no final do tratamento. Como resultados foi demonstrado que os efeitos do aparelho de Herbst, produzidos na dentição mista, foram primariamente de natureza dentoalveolar. Existiu inclinação dos incisivos inferiores para vestibular e retrusão dos superiores; também houve uma extrusão significativa dos molares inferiores, enquanto que os superiores sofreram restrição de desenvolvimento no sentido vertical. Não houve diferença significativa de restrição do crescimento anterior da maxila entre os dois grupos. O tratamento com o aparelho de Herbst produziu um aumento significativo no comprimento da mandíbula (4,8 mm) comparado com o grupo de controlo (3,2 mm) (mas menor do observado em pacientes adolescentes que utilizaram o mesmo protocolo de tratamento). Atribuíram a correção do overjet com o Herbst, 22% devido a alterações esqueléticas e 78% a alterações dentárias. Por sua vez, a correção da relação molar deveu-se 27% a alterações esqueléticas e 73% a alterações dentárias.

Hagglund P, 2008 ⁽²⁶⁾, efetuaram um estudo clínico de caso-controlo, onde avaliaram o efeito do aparelho de Herbst integrado em pacientes com classe II. Foram examinados trinta pacientes do sexo masculino (idade média de $14,2 \pm 0,96$ anos), com uma maloclusão de classe II. Uma avaliação das radiografias da mão e do punho mostrou que os pacientes estavam em estágios de maturação no início do tratamento. O tempo médio de tratamento com a mecânica de Herbst foi de sete meses. As características dentárias e esqueléticas foram analisadas em telerradiografias no início e no final do tratamento. Os valores, pré e após o aparelho de Herbst, de um número de variáveis esqueléticas e dentárias no grupo de tratamento, foram comparados com os correspondentes valores de um grupo de controlo. Estes indivíduos

(trinta e três) apresentavam a mesma idade, eram do sexo masculino e não efetuaram tratamento para a maloclusão de classe II que possuíam. Em geral, o grupo de controlo exibiu apenas pequenas ou nenhuma alterações durante o período de observação, enquanto que o grupo tratado com o Herbst obteve alterações estatisticamente significativas e favoráveis: o ângulo ANB reduziu, em média, 2,1°; a relação dentária terminou em classe I; o overjet normalizou; a mandíbula avançou e os incisivos inferiores protruíram e proinclinaram.

Nahás A, 2008 ⁽²⁰⁾, efetuaram um estudo de caso-controlo, em telerradiografias, para avaliar os efeitos dentários e esqueléticos de pacientes com maloclusões de classe II, divisão 1, submetidos ao tratamento com o aparelho de Herbst com cantiléver. O grupo experimental era composto por vinte e cinco pacientes tratados com o aparelho ortopédico funcional e a idade inicial média era de 12,01 anos. O grupo de controlo era composto por vinte pacientes (15 do sexo masculino e 5 do sexo feminino), com idades entre 12,11 e 14,10 anos, pacientes não tratados ortodonticamente e/ou ortopedicamente. Para os dois grupos, obtiveram telerradiografias no início (T1) e no final (T2) do período de tratamento ou de observação. Os resultados evidenciaram que a terapia corrigiu, a curto prazo, a maloclusão inicial, com grandes alterações dentoalveolares, em decorrência da perda substancial de ancoragem dentária, mesializando os molares inferiores e vestibularizando os incisivos inferiores. A terapia restringiu o desenvolvimento normal no sentido vertical dos dentes posteriores e superiores, o que contribuiu para a correção da relação molar de classe II e para a manutenção do padrão de crescimento craniofacial dos pacientes.

Wigal T, 2011 ⁽²⁷⁾, realizaram um estudo clínico de caso-controlo, onde avaliaram as alterações esqueléticas e dentárias em pacientes com maloclusão de classe II, divisão 1, tratados com o aparelho de Herbst, durante a dentição mista precoce. Foram selecionados vinte e dois pacientes (com uma média de idades de $8,4 \pm 1,0$ anos) com classe II, divisão 1. Foram efetuadas telerradiografias antes do tratamento com o Herbst, imediatamente após o tratamento com o aparelho ortopédico e depois de uma segunda fase com terapia com o aparelho fixo. Os resultados foram comparados com um grupo

de controlo de vinte e dois indivíduos não tratados com classe II, divisão 1. A sobrecorreção com o aparelho de Herbst resultou numa redução média do overjet de 7,0 mm e uma mudança na relação molar de 6,6 mm. Vários fatores contribuíram para a mudança de overjet: a contenção do movimento de avanço da maxila (0,4 mm), o movimento para a frente da mandíbula (2,0 mm), o movimento para trás dos incisivos superiores (3,7 mm) e o movimento para a frente dos incisivos inferiores (0,9 mm). As alterações esqueléticas que resultaram num movimento para trás dos molares superiores (3,1 mm) e de um movimento para a frente dos molares inferiores (1,1 mm) contribuíram para as mudanças na relação molar. O overjet foi reduzido para 2,8 mm, contributo da restrição do crescimento maxilar (2,8 mm). A mandíbula protruíu 1,6 mm e os incisivos inferiores avançaram 0,2 mm. Os molares superiores recuaram 0,2 mm e os molares inferiores avançaram 0,8 mm. Com isto, os autores acreditam que o uso desta terapia resulta numa redução significativa do overjet e na correção da relação molar.

Sampaio L, 2012 ⁽²⁸⁾, realizaram um estudo clínico prospetivo de caso-controlo, de forma a avaliar a influência do aparelho de Herbst bandado nas alterações dentárias durante o tratamento precoce da maloclusão de classe II. Utilizaram uma amostra de quinze indivíduos pré-pubertários (doze do sexo masculino e três do sexo feminino; com idades entre os oito e os dez anos, sendo a idade média inicial de 9,4 anos e a idade média final de 10,1 anos) que foram tratados com o aparelho de Herbst. O grupo de controlo era constituído por quinze indivíduos (oito do sexo masculino e sete do sexo feminino) com classe II, divisão 1, não tratados ortodonticamente. O tratamento com o aparelho de Herbst, bandado na fase da dentição mista, apresentou uma tendência para verticalizar os incisivos superiores (média = 4,14°); os molares superiores distalizaram e intruíram de forma significativa (média = 2,65 mm e 1,24 mm, respetivamente); os incisivos inferiores protruíram levemente para anterior (média = 1,64 mm) e os molares inferiores não apresentaram alterações significativas nos sentidos horizontal e vertical. Obtiveram melhorias significativas no overbite (1,26 mm), overjet (4,8 mm) e na relação molar (12,08 mm). Concluíram que as alterações dentárias observadas na arcada dentária

superior foram maiores quando comparadas com as da arcada dentária inferior.

Jakobsone G, 2013 ⁽²⁹⁾, realizaram um estudo de caso-controlo onde avaliaram os efeitos esqueléticos e dentoalveolares com o uso do aparelho de Herbst, utilizado isoladamente para uma única fase da terapia, seguido por um período de observação de 1 ano. A amostra consistiu em quarenta pacientes com uma classe I estável (idade média de $13,6 \pm 1,3$ anos), um ano após o tratamento com o aparelho de Herbst, que foram selecionados a partir de uma amostra prospectiva de 180 pacientes tratados consecutivamente de maloclusão de classe II. Nenhum outro aparelho foi usado durante o tratamento ou durante o período de acompanhamento. As alterações dentoesqueléticas foram comparadas com uma amostra não tratada de pacientes com classe II (idade média $13,9 \pm 1,6$ anos). As telerradiografias foram tiradas antes do tratamento, após o tratamento com o Herbst (1 ano) e depois de 1 ano de follow-up. Uma sobrecorreção foi evitada intencionalmente. O tratamento produziu um aumento no comprimento da mandíbula, uma diminuição no ANB e uma restrição no crescimento vertical da maxila posterior. Os molares superiores moveram-se para trás e inclinaram para distal. Os incisivos inferiores proinclinaram acentuadamente e os incisivos superiores retroinclinaram. Durante o período de acompanhamento, as mudanças foram principalmente de natureza dentoalveolar, com recuperação acentuada dos molares superiores e incisivos inferiores. Ocorreram principalmente alterações dentoalveolares pois as esqueléticas foram limitadas.

IV - 2) Estudos de intervenção (Anexo 4)

Ogeda P, e Abrão J, 2004 ⁽³⁰⁾, realizaram um estudo clínico longitudinal de forma a avaliar a quantidade e o tipo de movimento distal ocorrido com os primeiros molares superiores permanentes. Verificaram as consequências destes movimentos sobre o plano oclusal funcional durante o período de utilização do aparelho de Herbst. O grupo foi composto por vinte e dois

pacientes portadores de maloclusão de classe II, divisão 1, retrognatismo mandibular, com idade média de doze anos e onze meses, tratados por um período médio de 10,1 meses. Os aparelhos foram construídos utilizando a ancoragem total no arco maxilar para, assim, potencializar a ação ortopédica e minimizar a perda de ancoragem. As alterações foram medidas em telerradiografias obtidas antes do tratamento e após a remoção do aparelho de Herbst. Os resultados mostraram distalização molar em todos os casos, em média a distalização das coroas foi de 1,6 mm e a distalização das raízes de 1,1 mm. A intrusão média foi de 0,8 mm em relação ao plano palatino e a inclinação distal média dos molares de 2,6°, estas alterações têm significância estatística. O plano oclusal apresentou inclinação no sentido horário em relação ao plano horizontal de Frankfurt em média de 2,5°. Os autores concluíram que o aparelho de Herbst é capaz de promover distalização e intrusão dos primeiros molares superiores.

Martin J, e Pancherz H, 2009 ⁽³¹⁾, realizaram um estudo longitudinal onde avaliaram as mudanças que ocorrem nos incisivos inferiores com o avanço mandibular, durante o tratamento com o aparelho de Herbst ou Herbst e aparelho fixo. Foram selecionados cento e trinta e três pacientes com classe II, divisão 1 de Angle, que foram divididos em 3 grupos de acordo com a quantidade de avanço mandibular: 1º grupo: quarenta e nove pacientes com avanço < 7 mm; 2º grupo: quarenta e quatro pacientes com avanço de 7,5 a 9,5 mm e o 3º grupo: quarenta e quatro pacientes com > 9,5 mm. Somente o 1º grupo e o 3º foram considerados. As idades médias dos pacientes nos dois grupos eram de $13,6 \pm 2,4$ anos no 1º grupo e $14,7 \pm 4,7$ anos no 3º grupo. O tempo médio de tratamento com o aparelho de Herbst foi de sete meses. Foram efetuadas telerradiografias antes do tratamento com o aparelho de Herbst, após o tratamento com o Herbst e no final do tratamento com o aparelho fixo. Durante a fase com o Herbst, os incisivos inferiores foram significativamente intruídos, protruídos e proinclinados em ambos os grupos. Ocorreram maiores movimentos dentários no 3º grupo relativamente ao 1º grupo. Durante o tratamento com o Herbst, concluíram que existiu uma associação entre o avanço mandibular e o movimento dos incisivos inferiores:

quanto maior o avanço mandibular, maior a intrusão, protrusão e proinclinação incisiva.

Nedeljkovic N, 2009 ⁽³²⁾, efetuaram um estudo clínico longitudinal com uma paciente de treze anos, do sexo feminino, com classe II, divisão 1, com o objetivo de avaliar a quantidade de crescimento da mandíbula com o uso do aparelho de Herbst. Apresentava um overjet de 8,5 mm, apinhamento em ambas as arcadas, perfil convexo, retrognatismo mandibular, incisivos superiores proinclinados e incompetência labial. Anteriormente a paciente tinha usado um ativador sem sucesso, pois esta não era colaborante. Por este motivo, colocaram o aparelho de Herbst por seis meses, seguido do aparelho fixo por mais oito meses. Foram realizadas telerradiografias de perfil antes e após o tratamento. Também avaliaram a remodelação do côndilo e da ATM com tomografias axiais computadorizadas (TAC) pré e pós tratamento. Após o tratamento foram observadas mudanças esqueléticas e dentárias: correção da relação molar em 7 mm, do overjet em 8 mm e da relação esquelética em 5 mm. Conseguiu obter um perfil mais reto, distalização molar superior, classe I molar e canina de Angle e competência labial. A combinação do Herbst e do aparelho fixo foi eficaz no tratamento de irregularidades dentárias e esqueléticas num período de tempo considerado curto, obtendo estabilidade oclusal no período de retenção (catorze meses após o tratamento).

Schiavoni R, e Grenga V, 2009 ⁽³³⁾, relataram dois casos clínicos longitudinais de duas pacientes com classe II, divisão 1, em diferentes estágios de crescimento, tratadas com o aparelho de Herbst. O primeiro caso consistia em uma paciente com doze anos de idade, do sexo feminino, sem selamento labial, incisivos superiores proinclinados, perfil convexo e retrognático, overjet de 11 mm e overbite de 3 mm. Apresentava dentição permanente e curva de spee acentuada. A paciente foi tratada, por nove meses, com o aparelho de Herbst. Após este período, a correção sagital foi conseguida, no entanto apresentava uma mordida aberta posterior bilateral (a ancoragem do aparelho de Herbst (splint de acrílico) pode inibir a erupção dentária e a configuração interoclusal espontânea que ocorreria normalmente). Seguidamente foi tratada com o aparelho fixo para as correções finais e o tempo total de tratamento foi

de vinte e dois meses. Melhorou significativamente o perfil, pois a mandíbula avançou consideravelmente, no entanto permaneceu convexo. O selamento labial não foi conseguido na totalidade. Adotou uma classe I molar e canina e ocorreu um aumento da inclinação do plano palatino (de 9,6° para 12,5°) que os autores atribuíram às forças de intrusão, nos dentes posteriores e superiores, produzidas pelo mecanismo telescópico do Herbst. O segundo caso clínico abordou uma jovem de doze anos de idade, do sexo feminino, com classe II, divisão 1, perfil convexo e retrognático, overjet de 6,3 mm e overbite de 4,6 mm. Apresentava dentição permanente e uma curva de spee acentuada devido à infraoclusão dos dentes posteriores inferiores. Inicialmente foi tratada com o aparelho de Herbst por nove meses e, após a sua remoção apresentava mordida aberta, correção da mandíbula com a sua protrusão e perfil reto. Também utilizou aparelhagem fixa e, no total, o tempo de tratamento foi de dois anos. Uma classe I molar e canina foi obtida por esta paciente. Concluíram que o aparelho de Herbst é de fácil construção, bem tolerado pelos pacientes, não é de elevado custo e tem resultados muito favoráveis. Nestes dois casos clínicos, como as pacientes eram cooperantes e tinham uma boa higiene, o aparelho de Herbst não foi cimentado e a sua remoção era possível e permitida somente para a higienização. No entanto recomendam a sua cimentação se houver dúvidas do uso permanente do aparelho por parte do paciente.

Nedeljkovic N, 2011 ⁽³⁴⁾, realizou um estudo clínico longitudinal onde avaliou as mudanças esqueléticas, dentoalveolares e oclusais que ocorreram durante o tratamento com o Herbst, em pacientes com classe II, divisão 1 de Angle, na fase final da puberdade. Estes resultados foram comparados com os que ocorrem durante o tratamento com o aparelho ativador. A amostra deste estudo foi composta por cinquenta pacientes com classe II, divisão 1, de ambos os sexos, com idades compreendidas entre os 14 e os 17 anos. Os pacientes foram divididos em dois grupos: 1. grupo de tratamento com o aparelho de Herbst (vinte e cinco pacientes, onze do sexo masculino e catorze do sexo feminino, com idades entre catorze e dezassete anos no início do tratamento) e 2. grupo de tratamento com o ativador (vinte e cinco pacientes, treze do sexo

masculino e doze do sexo feminino, com idades entre catorze e dezasseis anos no início do tratamento). O aparelho de Herbst foi removido após seis a oito meses de uso e posteriormente aplicado um aparelho fixo durante dezassete meses e meio. Por sua vez o tratamento com o ativador durou entre um a dois anos. Todos os pacientes do grupo de Herbst foram tratados com sucesso, obtendo-se relação molar de classe I, overjet e overbite normais no final do tratamento. No grupo do ativador somente se alcançou o sucesso no final do tratamento em cinco pacientes (20%).

Alvares J, 2013 ⁽³⁵⁾, efetuaram um estudo clínico longitudinal, onde avaliaram os efeitos dento-esqueléticos do tratamento da maloclusão de classe II com o aparelho de Herbst, em pacientes que se encontravam na fase após o pico de crescimento. Para isso utilizaram uma amostra de dezasseis pacientes com maloclusão de classe II (catorze pacientes com classe II, divisão 1 e dois pacientes com classe II, divisão 2) com medianas das idades inicial e final de 14,04 (amplitude 11,50 - 35,66) e 17,14 anos (amplitude 13,68 - 38,64), respetivamente, que foram tratados por um período médio de 2,52 anos. As telerradiografias laterais foram obtidas ao início e final do tratamento para avaliar as alterações decorrentes do mesmo. O overjet e a severidade da relação anteroposterior existente entre os molares no início do tratamento foram avaliados pelos modelos de gesso iniciais. Como dispositivos de ancoragem, foram utilizados uma barra palatina na arcada superior e um arco lingual de Nance na inferior. Os resultados mostraram que o aparelho de Herbst não promoveu alterações significativas na maxila, o comprimento efetivo da mandíbula aumentou significativamente, sem promover uma melhoria da relação maxilomandibular. Os incisivos superiores apresentaram uma retrusão e inclinação lingual, ao passo que os incisivos inferiores evidenciaram um aumento na protrusão e inclinação para vestibular. As relações dentárias apresentaram uma melhoria significativa com o tratamento.

Desai A, 2014 ⁽³⁶⁾, relataram um estudo longitudinal de um caso que descreve o tratamento de um paciente do sexo masculino de catorze anos de idade, com uma grave classe II, divisão 1, devido à mandíbula retrognática e maxila ligeiramente prognata, perfil convexo e lábio inferior tipo armadilha (os incisivos

maxilares abraçam o lábio inferior), sem selamento labial. Os incisivos superiores apresentavam-se severamente proinclinados e os incisivos inferiores retroinclinados, overjet de 13 mm e overbite de 7 mm. A análise cefalométrica revelou classe II esquelética ($ANB = 6^\circ$), devido a uma deficiente mandíbula e à maxila ligeiramente prognata. Os parâmetros verticais mostraram um padrão de crescimento horizontal (ângulo do plano mandibular (APM) = 21° , GoGn-SN = 27°). Incisivos superiores proinclinados e protruídos (1.NA = 12 mm, 32°) e incisivos inferiores retroinclinados e retruídos (1.NB = de 1 mm, 12°). Uma vez que o paciente estava na fase de pico de crescimento, a modulação do crescimento foi realizada com o aparelho de Herbst durante oito meses, seguido de terapia com o aparelho fixo durante onze meses. As mudanças após a terapia com o Herbst observadas neste caso foram muito favoráveis. A relação maxilomandibular melhorou como indicado por ANB de 3° . As alterações dentárias demonstraram que os incisivos superiores retruíram significativamente em 5 mm e retroinclinaram 4° . Os incisivos inferiores normoposicionaram. A correção da inclinação dos incisivos contribuiu ainda mais para reduzir o overjet (3 mm). A sobreposição de cefalogramas mostrou um aumento no comprimento do corpo mandibular em 2,2 mm, um aumento da altura facial inferior (AFI), mesialização e extrusão dos molares inferiores.

Vigorito F, 2014 ⁽³⁷⁾, avaliaram através de um estudo longitudinal as alterações dento-esqueléticas observadas no tratamento da maloclusão de classe II com retrognatismo mandibular, realizado com o aparelho ortopédico de Herbst durante treze meses (Fase I) e aparelho ortodôntico fixo pré-ajustado (Fase II). A amostra foi composta por dezassete adolescentes (doze homens e cinco mulheres), com idade média de 12 anos e 4 meses \pm 1 ano e 2 meses, e idade óssea correspondentes ao surto de crescimento. Os pacientes foram selecionados de acordo com os critérios de inclusão: indivíduos com prognatismo mandibular e classe II, divisão 1 de Angle, maior do que meia cúspide (> 3 mm); indivíduos com overjet > 5 mm (dentição permanente); com o modelo de discrepância com menos de 4 mm; com indicação clínica para o avanço mandibular para ser realizada com o aparelho ortopédico funcional. Os indivíduos com ausências de dentes, fraturas dentárias e cáries dentárias

foram excluídos. Realizaram-se telerradiografias laterais de dezassete adolescentes, no início (T1), no final da Fase I (T2), nos primeiros 13 meses da Fase II (T3) e no final da Fase II (T4). Da fase T1 a T4, do total da projeção da maxila, 42% foram observados de T1 a T2 ($p < 0,01$); 40,3% de T2 a T3 ($p < 0,05$); e 17,7% de T3 a T4. Do total da projeção da mandíbula, foi notada 48,2% de T1 a T2 ($p < 0,001$) e 51,8% de T2 a T4 ($p < 0,01$), sendo 15,1% de T2 a T3, e 36,7% de T3 a T4 ($p < 0,01$). A relação molar e o overjet foram corrigidos. Em T4 todos apresentavam características de oclusão normal. O plano oclusal que de T1 a T2 rotacionou no sentido horário, de T2 a T3 retornou aos valores iniciais, mantendo-se estável até T4. A inclinação do plano mandibular, responsável pela caracterização do tipo facial, não alterou em nenhum tempo. A mandíbula cresceu significativamente mais que a maxila, favorecendo o ajuste sagital maxilomandibular. As mudanças dentárias (distalização dos molares superiores), que sobrecorrigiram a maloclusão na Fase I, recidivaram parcialmente na Fase II, sem comprometer a correção da maloclusão.

Souki B, 2015 ⁽³⁸⁾, realizaram um caso clínico longitudinal de um paciente do sexo masculino com dez anos de idade, que procurou tratamento ortodôntico devido ao desconforto estético provocado pela protrusão dos incisivos. Apresentava respiração oral, deglutição atípica, dentição mista tardia, classe II, divisão 1, 15 mm de overjet e overbite de 100% e não possuía apinhamento dentário. A telerradiografia lateral mostrou uma relação esquelética de classe II mandibular (SNA: 77.6°; SNB: 67.5°; ANB: 10.1°) e padrão de crescimento vertical (GoGn-SN: 40.1°). Os incisivos estavam proinclinados (1.NA: 27°; 1.NB: 33°; IMPA: 101.4°). Com base no método de maturação das vértebras cervicais e punho, o paciente foi classificado como pré-pubertário. O paciente já tinha efetuado dois tratamentos anteriores que falharam por falta de colaboração. Por ser não colaborante, e não porque o paciente estava na fase pré-pubertária, decidiram uma abordagem diferente na terceira tentativa de tratamento. Foram usados durante a fase pré-pubertária dispositivos de proteção traumática (goteira de plástico durante a prática de desporto e uma placa lábio ativa) e, durante o estágio pubertário (11 anos e 4 meses), aplicado

o aparelho de Herbst (com um Hyrax e um arco lingual para melhorar a estabilidade e relação transversal) e aparelho fixo. A nível estético e miofuncional o tratamento obteve bons resultados. O perfil inicial foi melhorado, diminuindo a exposição dos incisivos durante o repouso e atingindo o selamento labial. O posicionamento dos incisivos maxilares no osso basal melhorou (1.NA: 17°), enquanto os incisivos inferiores mantiveram a sua posição inicial (1.NB: 28°; IMPA: 104°), obteve-se uma sobremordida (3,0 mm) e overjet (2,0 mm) adequados. O tratamento contribuiu para um aumento do prognatismo mandibular (SNB: 70°), melhor posicionamento maxilar (SNA: 77°) e uma melhoria da relação sagital entre a maxila e a mandíbula (ANB: 7.0°). O padrão de crescimento vertical esquelético não mostrou alterações clinicamente significativas (GoGn-SN: 39°). O resultado foi de estabilidade a longo prazo adequada.

IV - 3) Estudo Retrospectivo (Anexo 5)

Filho O, 2007 ⁽³⁹⁾, avaliaram os efeitos induzidos pelo aparelho de Herbst, complementados com a mecânica ortodôntica fixa, na correção da maloclusão de classe II, divisão 1, através de um estudo cefalométrico retrospectivo. Os pacientes apresentavam-se com deficiência mandibular, na dentição permanente. Efetuaram traçados de telerradiografias iniciais (idade média de doze anos e dez meses) e finais (idade média de catorze anos e oito meses) de dezoito pacientes, doze do sexo masculino e seis do sexo feminino, para quantificar o comportamento alcançado com o tratamento. O tempo médio de tratamento foi de 22,5 meses, sendo 9,8 meses com o aparelho de Herbst e 13 meses com a mecânica ortodôntica fixa. Obtiveram como resultados o seguinte: 1) ausência de influência no comportamento da maxila; 2) avanço mandibular; 3) redução na convexidade facial; 4) preservação da inclinação do plano mandibular e 5) presença de compensação dentária, sobretudo nos incisivos inferiores (vestibularização). Relataram que é mais previsível e mais

fácil obter compensação dentária do que remodelação esquelética na correção ortopédica da deficiência mandibular.

IV - 4) Revisões sistemáticas (Anexo 6)

Flores-Mir C, 2007 ⁽⁴⁰⁾, realizaram uma revisão sistemática para avaliar as alterações esqueléticas e dentárias em indivíduos em crescimento através de telerradiografias obtidas após o uso exclusivo do aparelho de Herbst, em pacientes com malocclusão de classe II, divisão 1. Foram analisados três estudos clínicos de caso-controlo, onde verificaram que todos apresentaram alterações estatisticamente significativas no comprimento anteroposterior da mandíbula, altura vertical do ramo, AFI, vestibularização dos incisivos inferiores, movimento mesial dos molares inferiores e movimento distal dos molares superiores. Alguma recidiva após o tratamento em relação ao overjet e à classe molar também foi observada. Concluíram que as alterações dentárias são tão importantes como as alterações esqueléticas para atingir os resultados finais oclusais desejados.

Barnett G, 2008 ⁽⁴¹⁾, efetuaram uma revisão sistemática com o intuito de avaliar as alterações esqueléticas e dentárias produzidas pelo aparelho de Herbst, em casos de classe II, divisão 1. Foram analisados apenas três artigos de caso-controlo pois foram os únicos que satisfizeram os critérios de seleção. Foram relatados os seguintes efeitos dentários e esqueléticos após o tratamento com o aparelho de Herbst: proinclinação e movimento anterior dos incisivos inferiores, redução do overjet, melhoria da classe molar, a redução do ângulo ANB e um aumento no APM. Houve resultados mistos quanto ao comprimento sagital mandibular e à posição e aumento da AFI, tanto anteriormente quanto posteriormente. Não houve mudanças significativas observadas no comprimento ou na posição da maxila. Os autores acreditam que as alterações dentárias têm mais impacto do que as mudanças esqueléticas na correção da classe II, divisão 1, com o aparelho de Herbst.

Capítulo V - Discussão

Capítulo V - Discussão

Para a realização deste trabalho e, com o intuito de obter o máximo de informações dos diferentes tipos de estudo existentes acerca deste tema, foram analisados:

- Sete estudos de caso-controlo (Rego M, 2005 ⁽¹⁴⁾; Almeida M, 2006 ⁽²⁵⁾; Hagglund P, 2008 ⁽²⁶⁾; Nahás A, 2008 ⁽²⁰⁾; Wigal T, 2011 ⁽²⁷⁾; Sampaio L, 2012 ⁽²⁸⁾; Jakobsone G, 2013 ⁽²⁹⁾);
- Nove estudos de intervenção (Ogeda P, e Abrão J, 2004 ⁽³⁰⁾; Schiavoni R, e Grenga V, 2009 ⁽³³⁾; Nedeljkovic N, 2009 ⁽³²⁾; Martin J, e Pancherz H, 2009 ⁽³¹⁾; Nedeljkovic N, 2011 ⁽³⁴⁾; Alvares J, 2013 ⁽³⁵⁾; Desai A, 2014 ⁽³⁶⁾; Vigorito F, 2014 ⁽³⁷⁾; Souki B, 2015 ⁽³⁸⁾);
- Um estudo retrospectivo (Filho O, 2007 ⁽³⁹⁾);
- Duas revisões sistemáticas (Flores-Mir C, 2007 ⁽⁴⁰⁾; Barnett G, 2008 ⁽⁴¹⁾).

O objetivo principal desta revisão bibliográfica foi identificar quais os efeitos dentários e esqueléticos provocados pelo uso do aparelho de Herbst, no tratamento intercetivo da classe II, divisão 1. Assim sendo, verificaram-se:

Tabela 3 - Alterações esqueléticas e dentárias:

Estudos	Efeitos esqueléticos significativos	Efeitos esqueléticos limitados	Efeitos dentários significativos	Predomínio de alterações dentárias
Ogeda P, e Abrão J, 2004 ⁽³⁰⁾	✓		✓	
Rego M, 2005 ⁽¹⁴⁾	✓		✓	
Almeida M, 2006 ⁽²⁵⁾	✓		✓	✓
Filho O, 2007 ⁽³⁹⁾	✓		✓	✓
Flores-Mir C, 2007 ⁽⁴⁰⁾	✓		✓	
Barnett G, 2008 ⁽⁴¹⁾		✓	✓	✓
Hagglund P, 2008 ⁽²⁶⁾	✓		✓	
Nahás A, 2008 ⁽²⁰⁾		✓	✓	✓
Martin J, e Pancherz H, 2009 ⁽³¹⁾	✓		✓	
Nedeljkovic N, 2009 ⁽³²⁾	✓		✓	
Schiavoni R, e Grenga V, 2009 ⁽³³⁾	✓		✓	

Nedeljkovic N, 2011 ⁽³⁴⁾	✓		✓	
Wigal T, 2011 ⁽²⁷⁾	✓		✓	
Sampaio L, 2012 ⁽²⁸⁾	✓		✓	
Alvares J, 2013 ⁽³³⁾	✓		✓	✓
Jakobsone G, 2013 ⁽²⁹⁾		✓	✓	✓
Desai A, 2014 ⁽³⁶⁾	✓		✓	
Vigorito F, 2014 ⁽³⁷⁾	✓		✓	
Souki B, 2015 ⁽³⁸⁾	✓		✓	

Tabela 4 - Alterações esqueléticas:

Estudos	Mais alterações na mandíbula do que na maxila	Contenção do movimento de avanço maxilar	Sem efeito na maxila	Insignificante restrição do crescimento maxilar	Avanço da mandíbula	Sem avanço da mandíbula significativo
Ogeda P, e Abrão J, 2004 ⁽³⁰⁾	✓				✓	
Rego M, 2005 ⁽¹⁴⁾	✓			✓	✓	

Almeida M, 2006 ⁽²⁵⁾	✓			✓	✓	
Filho O, 2007 ⁽³⁹⁾	✓		✓		✓	
Flores-Mir C, 2007 ⁽⁴⁰⁾	✓				✓	
Barnett G, 2008 ⁽⁴¹⁾	✓			✓	✓	
Hagglund P, 2008 ⁽²⁶⁾					✓	
Nahás A, 2008 ⁽²⁰⁾				✓		✓
Martin J, e Pancherz H, 2009 ⁽³¹⁾	✓				✓	
Nedeljkovic N, 2009 ⁽³²⁾	✓				✓	
Schiavoni R, e Grenga V, 2009 ⁽³³⁾	✓				✓	
Nedeljkovic N, 2011 ⁽³⁴⁾	✓				✓	
Wigal T, 2011 ⁽²⁷⁾		✓			✓	
Sampaio L, 2012 ⁽²⁸⁾	✓		✓		✓	
Alvares J, 2013 ⁽³⁵⁾	✓		✓		✓	
Jakobsone G, 2013 ⁽²⁹⁾	✓		✓		✓	
Desai A, 2014 ⁽³⁶⁾	✓				✓	

Vigorito F, 2014 ⁽³⁷⁾	✓				✓	
Souki B, 2015 ⁽³⁸⁾	✓				✓	

Tabela 5 - Alterações nos dentes superiores:

Estudos	Distalização dos molares superiores	Intrusão dos molares superiores	Retroinclinação, retrusão e verticalização dos incisivos superiores
Ogeda P, e Abrão J, 2004 ⁽³⁰⁾	✓	✓	
Almeida M, 2006 ⁽²⁵⁾			✓
Flores-Mir C, 2007 ⁽⁴⁰⁾	✓		
Barnett G, 2008 ⁽⁴¹⁾	✓	✓	✓
Nahás A, 2008 ⁽²⁰⁾	✓		✓
Martin J, e Pancherz H, 2009 ⁽³¹⁾	✓		
Nedeljkovic N, 2009 ⁽³²⁾	✓	✓	

Nedeljkovic N, 2011 ⁽³⁴⁾	✓		✓
Wigal T, 2011 ⁽²⁷⁾	✓		✓
Sampaio L, 2012 ⁽²⁸⁾	✓	✓	✓
Alvares J, 2013 ⁽³⁵⁾			✓
Jakobsone G, 2013 ⁽²⁹⁾	✓		✓
Desai A, 2014 ⁽³⁶⁾			✓
Vigorito F, 2014 ⁽³⁷⁾	✓		✓

Tabela 6 - Alterações nos dentes inferiores:

Estudos	Proinclinação, protrusão e vestibularização dos incisivos inferiores	Mesialização dos molares inferiores	Extrusão dos molares inferiores
Almeida M, 2006 ⁽²⁵⁾	✓		✓
Filho O, 2007 ⁽³⁹⁾	✓		
Flores-Mir C, 2007 ⁽⁴⁰⁾	✓	✓	

Barnett G, 2008 ⁽⁴¹⁾	✓	✓	✓
Hagglund P, 2008 ⁽²⁶⁾	✓		
Nahás A, 2008 ⁽²⁰⁾	✓	✓	
Martin J, e Pancherz H, 2009 ⁽³¹⁾	✓		
Nedeljkovic N, 2009 ⁽³²⁾	✓	✓	
Schiavoni R, e Grenga V, 2009 ⁽³³⁾	✓		
Nedeljkovic N, 2011 ⁽³⁴⁾	✓	✓	
Wigal T, 2011 ⁽²⁷⁾	✓	✓	
Sampaio L, 2012 ⁽²⁸⁾	✓		
Alvares J, 2013 ⁽³⁵⁾	✓		✓
Jakobsone G, 2013 ⁽²⁹⁾	✓	✓	
Desai A, 2014 ⁽³⁶⁾	✓	✓	✓
Vigorito F, 2014 ⁽³⁷⁾	✓		

Tabela 7 - Overjet, overbite e relação molar:

Estudos	Correção do overjet	Melhorias no overjet	Correção do overbite	Melhorias no overbite	Classe I dentária	Melhorias na relação molar
Ogeda P, e Abrão J, 2004 ⁽³⁰⁾					✓	
Rego M, 2005 ⁽¹⁴⁾			✓		✓	
Almeida M, 2006 ⁽²⁵⁾	✓				✓	
Barnett G, 2008 ⁽⁴¹⁾		✓				✓
Hagglund P, 2008 ⁽²⁶⁾	✓				✓	
Nahás A, 2008 ⁽²⁰⁾	✓				✓	
Nedeljkovic N, 2009 ⁽³²⁾	✓		✓			
Schiavoni R, e Grenga V, 2009 ⁽³³⁾	✓				✓	
Nedeljkovic N, 2011 ⁽³⁴⁾	✓				✓	
Wigal T, 2011 ⁽²⁷⁾		✓				✓
Sampaio L, 2012 ⁽²⁸⁾		✓		✓		✓

Alvares J, 2013 ⁽³⁵⁾	✓		✓		✓	
Jakobsone G, 2013 ⁽²⁹⁾	✓		✓		✓	
Desai A, 2014 ⁽³⁶⁾	✓					
Vigorito F, 2014 ⁽³⁷⁾		✓				
Souki B, 2015 ⁽³⁸⁾	✓		✓			

Um estudo identificou mais alterações dentárias na maxila do que na mandíbula (Sampaio L, 2012 ⁽²⁸⁾).

Apesar de parecer existir uma concordância nos diferentes resultados obtidos, verificaram-se vários aspetos que podem traçar um caminho de confusão nos mesmos, tais como:

Nos diferentes estudos, a idade média inicial dos pacientes, quando colocaram o aparelho de Herbst, variou bastante:

- Quatro estudos entre os 8 e os 9 anos (Rego M, 2005 ⁽¹⁴⁾; Almeida M, 2006 ⁽²⁵⁾; Wigal T, 2011 ⁽²⁷⁾; Sampaio L, 2012 ⁽²⁸⁾);
- Um estudo entre os 10 e os 11 anos (Souki B, 2015 ⁽³⁸⁾);
- Sete estudos entre os 12 e os 13 anos (Ogeda P, e Abrão J, 2004 ⁽³⁰⁾; Nahás A, 2008 ⁽²⁰⁾; Nedeljkovic N, 2009 ⁽³²⁾; Schiavoni R, e Grenga V, 2009 ⁽³³⁾; Jakobsone G, 2013 ⁽²⁹⁾; Vigorito F, 2014 ⁽³⁷⁾);
- Cinco estudos com idade \geq 14 anos (Hagglund P, 2008 ⁽²⁶⁾; Martin J, e Pancherz H, 2009 ⁽³¹⁾; Nedeljkovic N, 2011 ⁽³⁴⁾; Alvares J, 2013 ⁽³⁵⁾; Desai A, 2014 ⁽³⁶⁾).

O tempo de tratamento com o Herbst também apresentou variações:

- Dois estudos até 6 meses de tratamento com Herbst (Filho O, 2007 ⁽³⁹⁾; Nedeljkovic N, 2009 ⁽³²⁾);
- Sete estudos entre os 7 e os 11 meses de tratamento com Herbst (Hagglund P, 2008 ⁽²⁶⁾; Martin J, e Pancherz H, 2009 ⁽³¹⁾; Schiavoni R, e Grenga V, 2009 ⁽³³⁾; Nedeljkovic N, 2011 ⁽³⁴⁾; Sampaio L, 2012 ⁽²⁸⁾; Desai A, 2014 ⁽³⁶⁾; Souki B, 2015 ⁽³⁸⁾);
- Cinco estudos até 12 meses de tratamento com Herbst (Ogeda P, e Abrão J, 2004 ⁽³⁰⁾; Rego M, 2005 ⁽¹⁴⁾; Almeida M, 2006 ⁽²⁵⁾; Wigal T, 2011 ⁽²⁷⁾; Jakobsone G, 2013 ⁽²⁹⁾);
- Três estudos com mais de 12 meses de tratamento com Herbst (Nahás A, 2008 ⁽²⁰⁾; Alvares J, 2013 ⁽³⁵⁾; Vigorito F, 2014 ⁽³⁷⁾).

A maioria dos estudos foram efetuados em pacientes com a dentição permanente (Ogeda P, e Abrão J, 2004 ⁽³⁰⁾; Filho O, 2007 ⁽³⁹⁾; Hagglund P, 2008 ⁽²⁶⁾; Nahás A, 2008 ⁽²⁰⁾; Martin J, e Pancherz H, 2009 ⁽³¹⁾; Nedeljkovic N, 2009 ⁽³²⁾; Schiavoni R, e Grenga V, 2009 ⁽³³⁾; Nedeljkovic N, 2011 ⁽³⁴⁾; Alvares J, 2013 ⁽³⁵⁾; Jakobsone G, 2013 ⁽²⁹⁾; Desai A, 2014 ⁽³⁶⁾; Vigorito F, 2014 ⁽³⁷⁾) no entanto, alguns incluíram amostras com dentição mista (Rego M, 2005 ⁽¹⁴⁾; Almeida M, 2006 ⁽²⁵⁾; Wigal T, 2011 ⁽²⁷⁾; Sampaio L, 2012 ⁽²⁸⁾; Souki B, 2015 ⁽³⁸⁾).

Através da literatura, um acordo de que a melhor época para a colocação de um aparelho ortopédico se situa na fase após o pico de crescimento pubertário, parece existir. Porém, sete artigos realizaram o tratamento antes do período do pico de crescimento pubertário (Rego M, 2005 ⁽¹⁴⁾; Almeida M, 2006 ⁽²⁵⁾; Filho O, 2007 ⁽³⁹⁾; Nahás A, 2008 ⁽²⁰⁾; Wigal T, 2011 ⁽²⁷⁾; Sampaio L, 2012 ⁽²⁸⁾; Souki B, 2015 ⁽³⁸⁾), sete artigos realizaram o tratamento durante o período do pico de crescimento pubertário (Ogeda P, e Abrão J, 2004 ⁽³⁰⁾; Hagglund P, 2008 ⁽²⁶⁾; Nedeljkovic N, 2009 ⁽³²⁾; Schiavoni R, e Grenga V, 2009 ⁽³³⁾; Jakobsone G, 2013 ⁽²⁹⁾; Desai A, 2014 ⁽³⁶⁾; Vigorito F, 2014 ⁽³⁷⁾), dois artigos realizaram o tratamento após o período do pico de crescimento pubertário (Nedeljkovic N, 2011 ⁽³⁴⁾);

Alvares J, 2013⁽³⁵⁾) e um artigo realizou o tratamento em pacientes em vários estágios de crescimento pubertário (Martin J, e Pancherz H, 2009⁽³¹⁾).

A avaliação da maturidade esquelética foi realizada, por quatro artigos, pela maturação das vértebras cervicais (Almeida M, 2006⁽²⁵⁾; Nedeljkovic N, 2011⁽³⁴⁾; Sampaio L, 2012⁽²⁸⁾; Jakobsone G, 2013⁽²⁹⁾), por cinco artigos, pela radiografia da mão e punho (Ogeda P, e Abrão J, 2004⁽³⁰⁾; Hagglund P, 2008⁽²⁶⁾; Alvares J, 2013⁽³⁵⁾; Desai A, 2014⁽³⁶⁾; Vigorito F, 2014⁽³⁷⁾) e, por dois artigos, por ambos os raios-x (Martin J, e Pancherz H, 2009⁽³¹⁾; Souki B, 2015⁽³⁸⁾).

A mordida construtiva foi realizada, na maioria dos estudos (nove), com um avanço mandibular único, até se obter uma relação de topo a topo dos incisivos (Rego M, 2005⁽¹⁴⁾; Martin J, e Pancherz H, 2009⁽³¹⁾; Nedeljkovic N, 2009⁽³²⁾; Schiavoni R, e Grenga V, 2009⁽³³⁾; Nedeljkovic N, 2011⁽³⁴⁾; Wigal T, 2011⁽²⁷⁾; Sampaio L, 2012⁽²⁸⁾; Jakobsone G, 2013⁽²⁹⁾; Desai A, 2014⁽³⁶⁾). No estudo efetuado por Vigorito F, 2014⁽³⁷⁾, a confecção da mordida construtiva foi feita inicialmente com 6 mm de avanço e, depois, avanços progressivos de 2 mm a cada dois meses, dependendo das necessidades de cada paciente. Por seu lado, Ogeda P, e Abrão J, 2004⁽³⁰⁾, realizaram um avanço inicial de 3,5 mm e mais avanços periódicos de 3 em 3 meses.

De notar, que em alguns estudos, as telerradiografias iniciais e finais dos mesmos indivíduos da amostra, foram efetuadas em diferentes aparelhos de raio-x telerradiográficos (Sampaio L, 2012⁽²⁸⁾; Alvares J, 2013⁽³⁵⁾). Este facto, pode afetar a comparação das variáveis obtidas nas radiografias, por possível existência de diferentes calibrações e tempo de exposição, por exemplo.

Em oito artigos, os traçados cefalométricos foram realizados manualmente (Rego M, 2005⁽¹⁴⁾; Almeida M, 2006⁽²⁵⁾; Filho O, 2007⁽³⁹⁾; Hagglund P, 2008⁽²⁶⁾; Nahás A, 2008⁽²⁰⁾; Sampaio L, 2012⁽²⁸⁾; Jakobsone G, 2013⁽²⁹⁾; Vigorito F, 2014⁽³⁷⁾), enquanto que cinco artigos efetuaram o estudo cefalométrico recorrendo a programas de computador (Ogeda P, e Abrão J, 2004⁽³⁰⁾; Nedeljkovic N, 2009⁽³²⁾; Nedeljkovic N, 2011⁽³⁴⁾; Wigal T, 2011⁽²⁷⁾; Alvares J, 2013⁽³⁵⁾). Em seis artigos, esta avaliação foi efetuada por computador após

digitalização dos traçados manuais (Almeida M, 2006 ⁽²⁵⁾; Hagglund P, 2008 ⁽²⁶⁾; Nahás A, 2008 ⁽²⁰⁾; Sampaio L, 2012 ⁽²⁸⁾; Jakobsone G, 2013 ⁽²⁹⁾; Vigorito F, 2014 ⁽³⁷⁾). Quatro artigos não referem como foi feito este estudo (Martin J, e Pancherz H, 2009 ⁽³¹⁾; Schiavoni R, e Grenga V, 2009 ⁽³³⁾; Desai A, 2014 ⁽³⁶⁾; Souki B, 2015 ⁽³⁸⁾).

Foram utilizados, em vários estudos, dispositivos auxiliares de ancoragem em concomitância com o aparelho de Herbst:

- O aparelho expansor fixo, que permite a descompensação transversal com mecânica ortopédica imediatamente antes da instalação do mecanismo telescópico de avanço contínuo, ou seja, antes da mecânica ortopédica sagital, é utilizado como ancoragem máxima em sete artigos (Ogeda P, e Abrão J, 2004 ⁽³⁰⁾; Rego M, 2005 ⁽¹⁴⁾; Filho O, 2007 ⁽³⁹⁾; Nahás A, 2008 ⁽²⁰⁾; Nedeljkovic N, 2011 ⁽³⁴⁾; Vigorito F, 2014 ⁽³⁷⁾; Souki B, 2015 ⁽³⁸⁾);
- A barra palatina em cinco estudos (Ogeda P, e Abrão J, 2004 ⁽³⁰⁾; Almeida M, 2006 ⁽²⁵⁾; Nahás A, 2008 ⁽²⁰⁾; Sampaio L, 2012 ⁽²⁸⁾; Alvares J, 2013 ⁽³⁵⁾);
- O arco de Nance em seis estudos (Rego M, 2005 ⁽¹⁴⁾; Almeida M, 2006 ⁽²⁵⁾; Nahás A, 2008 ⁽²⁰⁾; Sampaio L, 2012 ⁽²⁸⁾; Alvares J, 2013 ⁽³⁵⁾; Souki B, 2015 ⁽³⁸⁾).

O uso destes dispositivos torna-se, também, uma variável de confusão para a comparação dos resultados obtidos.

Outro fator a ter em conta é a confecção do aparelho de Herbst, que difere muito nos vários estudos:

- Três com splint de acrílico (Schiavoni R, e Grenga V, 2009 ⁽³³⁾; Vigorito F, 2014 ⁽³⁷⁾; Desai A, 2014 ⁽³⁶⁾);
- Três com splint metálico (Ogeda P, e Abrão J, 2004 ⁽³⁰⁾; Martin J, e Pancherz H, 2009 ⁽³¹⁾; Nedeljkovic N, 2011 ⁽³⁴⁾);
- Nove com bandas (Ogeda P, e Abrão J, 2004 ⁽³⁰⁾; Rego M, 2005 ⁽¹⁴⁾; Almeida M, 2006 ⁽²⁵⁾; Hagglund P, 2008 ⁽²⁶⁾; Nedeljkovic N, 2009 ⁽³²⁾);

- Nedeljkovic N, 2011 ⁽³⁴⁾; Sampaio L, 2012 ⁽²⁸⁾; Alvares J, 2013 ⁽³⁵⁾; Souki B, 2015 ⁽³⁸⁾;
- Quatro com cantiléver (Nahás A, 2008 ⁽²⁰⁾; Sampaio L, 2012 ⁽²⁸⁾; Alvares J, 2013 ⁽³⁵⁾; Souki B, 2015 ⁽³⁸⁾).

Schiavoni R, e Grenga V, 2009 ⁽³³⁾, utilizaram no seu estudo, um aparelho de Herbst removível. Este facto, diferente de todos os outros artigos estudados neste trabalho, é defendido pelos autores somente porque a paciente é muito cooperante o que permite a obtenção de uma melhor higiene oral, pois o aparelho é apenas removido nesta situação.

Por isto, e devido à heterogeneidade que existe entre os estudos e à falta de controlo das variáveis de confusão, os resultados são muitas vezes postos em causa. Numa primeira análise dificulta a retirada de conclusões e, num segundo momento a realização de meta-análises.

Os autores das escassas revisões bibliográficas publicadas (Flores-Mir C, 2007 ⁽⁴⁰⁾; Barnett G, 2008 ⁽⁴¹⁾), referem precisamente que encontraram muitas limitações à sua realização, pois poucos estudos obedeceram a todos os critérios de inclusão e exclusão determinados.

Apesar disso, parece existir uma linha de consenso nos resultados obtidos dos diferentes estudos, que nos leva a concluir que a hipótese 1 foi validada, ou seja, o aparelho de Herbst produz efeitos dentários e esqueléticos significativos na classe II, divisão 1.

No entanto, são necessários mais estudos que abordem o presente tema e, que os mesmos adotem critérios, variáveis e métodos de análise e avaliação iguais, para uma perfeita comparação dos resultados e retirada de conclusões.

Capítulo VI - Conclusão

Capítulo VI - Conclusão

De acordo com a pesquisa efetuada para a realização deste estudo, podemos concluir que:

- 1 - As alterações dentárias são mais significativas do que as esqueléticas.
- 2 - a) os maiores efeitos dentários produzidos são: distalização e intrusão dos primeiros molares superiores; verticalização, retrusão e retroinclinação dos incisivos superiores; vestibularização, proinclinação e protrusão dos incisivos inferiores; extrusão dos primeiros molares inferiores.

b) em relação às alterações esqueléticas que podem ocorrer podemos citar: remodelação da ATM; impactação da maxila; estímulo no crescimento mandibular.
- 3 - A dentição permanente jovem é a melhor época para o tratamento com o aparelho de Herbst, precisamente após o pico de crescimento pubertário, onde ocorrem todas as alterações ortodônticas e ortopédicas esperadas e o tempo de tratamento ativo e de contenção são menores.
- 4 - Existem algumas vantagens no uso deste aparelho tais como: ser independente da cooperação do paciente; possuir uma mínima interferência com a fala e com a estética; haver facilidade de confecção, ativação e aceitação por parte do paciente.

Capítulo VII - Bibliografia

Capítulo VII - Bibliografia

1. Moreno C. Tratamento da maloclusão classe II com aparelho de Herbst. Dissertação de especialista em ortodontia, Faculdade Unidas do Norte de Minas - Núcleo Niterói, Niterói, Brasil 2014
2. Torrent JMU. Manual de Ortodoncia. Publicacions i edicions de la Universitat de Barcelona 2011
3. Ramos JR. Ortodontia e seus dispositivos (Atlas Operacional Ortholabor). Edição do autor, 1ª Edição, Goiânia 2009
4. Júnior E. Os Trainers no contexto da Ortodontia/Ortopedia funcional dos maxilares: uma proposta simplificada e prática para intervenções precoces. Nova Visão em Ortodontia e Ortopedia funcional dos maxilares 2004;1-22
5. Duarte JFA. Amamentação e maloclusão de classe II divisão 1. Dissertação de licenciado em Medicina Dentária, Universidade Fernando Pessoa, Porto, Portugal 2009
6. Pinho TA. Ortodontia Intercetiva nas Deformidades Dento-Maxilares. Nasc e Crescer 2011;20(3):192-196
7. Amigo Nerd. [Em linha]. Disponível em <<http://amigonerd.net/biologicas/fonoaudiologia/classificacao-das-maloclusoes-e-tipos-de-mordida>>. [Consultado em 01-04-15]
8. Pieri L. Estudo dos efeitos dento-esqueléticos e tegumentares do aparelho

Twin-block comparados aos do Bionator e Herbst no tratamento da maloclusão de Classe II com retrognatismo mandibular. Dissertação de doutoramento, Universidade de São Paulo, Faculdade de Odontologia de Bauru, São Paulo, Brasil 2011

9. Disciplinas da USP. [Em linha]. <http://disciplinas.stoa.usp.br/pluginfile.php/52728/mod_resource/content/2/Análise%20da%20Dentição.pdf>. [Consultado em 20-03-15]

10. Maria SB. Tratamento Ortodôntico da Maloclusão de Classe II, Primeira Divisão. Trabalho de conclusão de curso, Universidade Estadual de Londrina, Londrina, Brasil 2013

11. Gimenez C, Bertoz A, Bertoz F. Tratamento da maloclusão de Classe II, divisão 1 de Angle, com protrusão maxilar utilizando-se recursos ortopédicos. R Dental Press Ortodon Ortop Facial 2007;12(6):85-100

12. Olante NM. Tratamento precoce da maloclusão de classe II. Dissertação de especialista em Ortodontia, Centro Universitário do Norte Paulista, São José do Rio Preto, Brasil 2007

13. Lafani CL. Aparelho de Herbst, tratamento precoce x tratamento tardio. Dissertação de especialista em Ortodontia, Instituto de ciências da saúde Funorte/Soebrás, Campinas, Brasil 2009

14. Rego M, Thiesen G, Marchioro E, Filho O, Rizzatto S. Estudo cefalométrico do tratamento precoce da maloclusão de Classe II, 1ª divisão, com o aparelho Herbst: alterações esqueléticas sagitais. R Dental Press Ortodon Ortop Facial 2005;10(6):120-140

15. Moro A, Fuziy A, Freitas M, Henriques J, Janson G. O Aparelho de Herbst e suas Variações. R Dental Press Ortodon Ortop Facial 2000;5(2):35-41

16. Vigorito F. Estudo comparativo cefalométrico das mudanças dento-esqueléticas observadas nas duas fases do tratamento (Herbst e aparelho ortodôntico fixo pré-ajustado) de adolescentes com má-oclusão de classe II, divisão 1ª e retrognatismo mandibular. Dissertação de mestrado, Faculdade de Odontologia da Universidade de São Paulo, São Paulo, Brasil 2007

17. Alvares JCC. Efeitos dento-esqueléticos no tratamento da má-oclusão de classe II com o aparelho de Herbst pós-pico de crescimento. Dissertação de Mestrado, Unidade de Ensino Superior Ingá, Faculdade Ingá, Maringá, Brasil 2011

18. Filho O, Aiello C, Fontes M. Aparelho Herbst: Protocolos de tratamento precoce e tardio. R Dental Press Ortodon Ortop Facial 2005;10(1):30-45

19. Henriques C. Alterações Dentárias e Esqueléticas com o uso do Aparelho de Herbst. Dissertação de especialista em ortodontia, Faculdade Unidas do Norte de Minas - Núcleo Niterói, Niterói, Brasil 2011

20. Nahás A, Henriquer J, Janson G, Tompson B, Woodside D. Estudo cefalométrico das alterações dento-esqueléticas da maloclusão de Classe II, divisão 1 tratada com o aparelho de Herbst com cantiléver. R Dental Press Ortodon Ortop Facial 2008;13(1):124-140

21. Moro A. A utilização de bandas reforçadas para a confecção do aparelho de Herbst. R Dental Press Ortodon Ortop Facial 2003;2(2):9-21

22. Manni A, Pasini M, Mazzotta L, Mutinelli S, Nuzzo C, Cozzani M. Comparison between an Acrylic Splint Herbst and an Acrylic Splint Miniscrew-Herbst for Mandibular Incisors Proclination Control. *Int J Dent* 2014;14:1-7
23. Moro A, Fuziy A, Freitas M, Henriques J, Janson G. Descrição Passo a Passo do Aparelho de Herbst com “Cantilever” (CBJ). *Jornal Brasileiro de Ortodontia e Ortopedia Facial* 2002;7(38):162-174
24. Gallo S. Avaliação das alterações induzidas pelo aparelho de Herbst em indivíduos Classe II após o surto de crescimento pubertário. Dissertação de pós-graduação, Faculdade de Odontologia da Universidade Estadual Paulista “Júlio de Mesquita Filho”, Araraquara, Brasil 2012
25. Almeida M, Henriques J, Almeida R, Ursi W, Pedrin R, Júnior J. Efeitos dento-esqueléticos produzidos pelo aparelho de Herbst na dentadura mista. *R Dental Press Ortodon Ortop Facial* 2006;11(5):21-34
26. Hagglund P, Segerdal S, Forsberg C-M. The integrated Herbst appliance - treatment effects in a group of adolescent males with Class II malocclusions compared with growth changes in an untreated control group. *European Journal of Orthodontics* 2008;30:120-127
27. Wigal T, Dischinger T, Martin C, Razmus T, Gunet E, Ngan P. Stability of Class II treatment with an edgewise crowned Herbst appliance in the early mixed dentition: Skeletal and dental changes. *Am J Orthod Dentofacial Orthop* 2011;140:210-223
28. Sampaio L, Ravell D, Santos-Pinto A, Landázuri D, Maia S. Influência do aparelho de Herbst bandado sobre as alterações dentárias na dentição mista.

Dental Press J Orthod 2012;17(1):44.e1-10

29. Jakobsone G, Latkauskiene D, McNamara J. Mechanisms of Class II correction induced by the crown Herbst appliance as a single-phase Class II therapy: 1 year follow-up. *Progress in Orthodontics* 2013;14-27

30. Ogeda P, Abrão J. Avaliação da quantidade de movimentação dos molares superiores com emprego do aparelho de Herbst. *R Dental Press Ortodon Ortop Facial* 2004;9(4):31-43

31. Martin J, Pancherz H. Mandibular incisor position changes in relation to amount of bite jumping during Herbst/multibracket appliance treatment: A radiographic-cephalometric study. *Am J Orthod Dentofacial Orthop* 2009;136:44-51

32. Nedeljkovic N, Zivojinovic V, Ivanovic M. Clinical Effects of Fixed Functional Herbst Appliance in the Treatment of Class II/1 Malocclusion. *Srp Arh Celok Lek* 2009;137(11-12):675-680

33. Schiavoni R, Grenga V. Management of the Herbst splint appliance in Class II malocclusion with different growth pattern. *Progress in Orthodontics* 2009;10(1):49-57

34. Nedeljkovic N. Sagittal Skeletal and Occlusal Changes of Class II, Division 1 Postadolescent Cases in the Herbst and Activator Therapy. *Principles in Contemporary Orthodontics* 2011;79-112

35. Alvares J, Cançado R, Valarelli F, Freitas K, Angheben C. Class II

Malocclusion treatment with the Herbst appliance in patients after the growth peak. *Dental Press J Orthod* 2013;18(5):38-45

36. Desai A, Hegde M, Dinesh M, Amamath B. Integration of the Herbst and Begg appliance in the management of severe Class II malocclusion. *Contemp Clin Dent* 2014;5(4):528-531

37. Vigorito F, Dominguez G, Aidar L. Dental and skeletal changes in patients with mandibular retrognathism following treatment with Herbst and pre-adjusted fixed appliance. *Dental Press J Orthod* 2014;19(1):46-54

38. Souki B, Bastos B, Araujo L, Braga W, Pantuzo M, Cheib P. Effective and Efficient Herbst Appliance Therapy for Skeletal Class II Malocclusion Patient with a Low Degree of Collaboration with the Orthodontic Treatment. *Case Reports in Dentistry* 2015;15:1-7

39. Filho O, Filho L, Crosara K, Ozawa T. Avaliação cefalométrica dos efeitos do aparelho Herbst no tratamento da deficiência mandibular na dentadura permanente. *R Dental Press Ortodon Ortop Facial* 2007;12(6):101-118

40. Flores-Mir C, Ayeh A, Goswani A, Charkhandeh S. Skeletal and Dental Changes in Class II division 1 Malocclusions Treated with Splint-Type Herbst Appliances A Systematic Review. *Angle Orthodontist* 2007;77(2):376-381

41. Barnett G, Higgins D, Major P, Flores-Mir C. Immediate Skeletal and Dentoalveolar Effects of the Crown - or Banded Type Herbst Appliance on Class II division 1 Malocclusion A Systematic Review. *Angle Orthodontist* 2008;78(2):361-369

Capítulo VIII - Anexos

Capítulo VIII - Anexos**Anexo 1 - Cronologia da erupção da dentição temporária ⁽²⁾**

Dentes	Idade
Incisivos centrais inferiores	6 - 7 meses
Incisivos centrais superiores	8 meses
Incisivos laterais inferiores	9 meses
Incisivos laterais superiores	10 meses
Primeiros molares inferiores	12 meses
Primeiros molares superiores	14 meses
Caninos superiores e inferiores	18 meses
Segundos molares superiores e inferiores	24 meses

Anexo 2 - Cronologia de erupção da dentição permanente ⁽²⁾

Dentes	Idade
Primeiros molares superiores e inferiores	6 anos
Incisivos superiores e inferiores	7-8 anos
Caninos inferiores	9 anos
Primeiros pré-molares superiores	9 anos
Primeiros pré-molares inferiores	10 anos
Segundos pré-molares superiores	10 anos
Segundos pré-molares inferiores	11 anos
Caninos superiores	11 anos
Segundos molares superiores e inferiores	12 anos
Terceiros molares	18 anos ou mais

Anexo 3 - Análise dos estudos de caso-controlo.

Autores/Ano	Amostras	Resultados	Conclusões
Rego M, 2005 ⁽¹⁴⁾	Amostra caso: 22 pacientes (11 do sexo masculino e 11 do sexo feminino), com média de idade de 9,01 anos (\pm 6 meses) tratados com Herbst. Grupo controlo: 105 indivíduos com maloclusão de classe II esquelética, não tratados ortodonticamente.	Pouca restrição do crescimento maxilar; estímulo do crescimento mandibular e posicionamento mais anterior da mandíbula. 41% de correção da relação molar de classe II e 65% de correção do overjet.	Melhoria significativa na relação entre as bases apicais, no overjet e na relação molar.
Almeida M, 2006 ⁽²⁵⁾	Grupo caso: 30 pacientes (15 do sexo masculino e 15 do sexo feminino), com idade média inicial de 9 anos e 10 meses. Grupo de controlo: 30 pacientes (15 do sexo masculino e 15 do sexo	Vestibularização dos incisivos inferiores e retrusão dos superiores; extrusão dos molares inferiores. Não houve diferença significativa de restrição do crescimento	Os efeitos do aparelho de Herbst produzidos na dentição mista foram primariamente de natureza dentoalveolar.

	feminino), com idade média inicial de 9 anos e 8 meses, que foram mantidos sem tratamento.	anterior da maxila entre os dois grupos. Aumento significativo no comprimento da mandíbula (4,8mm) comparado com o grupo controlo (3,2mm). Correção do overjet 22% devido a alterações esqueléticas e 78% a alterações dentárias. Correção da relação molar deveu-se 27% a alterações esqueléticas e 73% a alterações dentárias.	
Hagglund P, 2008 ⁽²⁶⁾	Grupo caso: 30 pacientes do sexo masculino (idade média de 14,2 ± 0,96 anos) tratados com Herbst. Grupo de	ANB reduziu, em média, 2,1°; a relação dentária terminou em classe I; o overjet normalizou; a mandíbula avançou e os	O Herbst promove o avanço mandibular e a protrusão e proinclinação dos incisivos

	controlo: 33 indivíduos não tratados, com idades entre 13.2 e 16.8 anos.	incisivos inferiores protruíram e proinclinaram.	inferiores.
Nahás A, 2008 (20)	Grupo experimental: 25 pacientes com idade inicial média de 12,01 anos. Grupo de controlo: 20 pacientes não tratados (15 do sexo masculino e 5 do sexo feminino), com idades entre 12,11 e 14,10 anos.	Alterações dentoalveolares, mesialização dos molares inferiores; vestibularização dos incisivos inferiores. Restrição do desenvolvimento normal no sentido vertical dos dentes posteriores e superiores, o que contribuiu para a correção da relação molar de classe II e para a manutenção do padrão de crescimento craniofacial dos pacientes.	Ocorreram principalmente alterações dentoalveolares, que promoveram a correção da classe II, divisão 1.
Wigal T, 2011 ⁽²⁷⁾	Grupo caso: 22 pacientes	Diminuição do overjet em 7mm	Redução significativa do

	<p>tratados com Herbst (média de idades de $8,4 \pm 1,0$ anos).</p> <p>Grupo controlo: 22 pacientes com classe II, divisão 1, não tratados.</p>	<p>e uma mudança na relação molar de 6,6mm.</p> <p>Contenção do movimento de avanço da maxila (0,4mm); movimento para a frente da mandíbula (2,0mm); retroinclinação dos incisivos superiores (3,7mm) e proinclinação dos incisivos inferiores (0,9mm).</p> <p>Distalização dos molares superiores (3,1mm) e mesialização dos molares inferiores (1,1mm).</p> <p>Redução do overjet para 2,8mm, contributo da restrição do crescimento</p>	<p>overjet e correção da relação molar.</p>
--	--	--	---

		<p>maxilar (2,8mm). A mandíbula protruiu 1,6mm e os incisivos inferiores avançaram 0,2mm. Os molares superiores recuaram 0,2mm e os molares inferiores avançaram 0,8mm.</p>	
<p>Sampaio L, 2012 (28)</p>	<p>Grupo caso: 15 pacientes (12 do sexo masculino e 3 do sexo feminino; com idade média inicial de 9,4 anos e idade média final de 10,1 anos) tratados com Herbst. Grupo de controlo: 15 pacientes (8 do sexo masculino e 7 do sexo feminino) com classe II, divisão</p>	<p>Verticalização dos incisivos superiores (média = 4,14°); os molares superiores distalizaram e intruíram de forma significativa (média = 2,65mm e 1,24mm, respetivamente); os incisivos inferiores protruíram levemente para anterior (média =</p>	<p>Mais alterações dentárias maxilares do que mandibulares.</p>

	1, não tratados ortodonticamente.	1,64mm) e os molares inferiores não apresentaram alterações significativas nos sentidos horizontal e vertical. Obtiveram melhorias significativas no overbite (1,26mm), overjet (4,8mm) e na relação molar (12,08mm).	
Jakobsone G, 2013 ⁽²⁹⁾	Grupo caso: 40 pacientes com uma classe I estável (idade $13,6 \pm 1,3$ anos), vinte homens e vinte mulheres, um ano após o tratamento com o aparelho de Herbst. Grupo controlo: 18 pacientes (11 homens e 7 mulheres) com	Aumento no comprimento da mandíbula; diminuição do ANB; restrição no crescimento vertical da maxila posterior; distalização dos molares superiores; proinclinação dos incisivos inferiores e retroinclinação	Ocorreram principalmente alterações dentoalveolares.

	classe II (idade média $13,9 \pm 1,6$ anos).	dos superiores.	
--	--	-----------------	--

Anexo 4 - Análise dos estudos de intervenção.

Autores/Ano	Amostra	Resultados	Conclusões
Ogeda P, e Abrão J, 2004 ⁽³⁰⁾	22 pacientes com maloclusão de classe II esquelética, com idade média de 12 anos e 11 meses.	Distalização molar em todos os casos, em média a distalização das coroas foi de 1,6mm e a distalização das raízes de 1,1mm. A intrusão média foi de 0,8mm em relação ao plano palatino e a inclinação distal média dos molares de 2,6°. O plano oclusal apresentou inclinação no sentido horário em relação ao plano horizontal de Frankfurt em média de 2,5°.	Herbst é capaz de promover distalização e intrusão dos primeiros molares superiores.
Martin J, e Pancherz H, 2009 ⁽³¹⁾	133 pacientes com classe II, divisão 1. Divididos em 3 grupos de acordo com a quantidade de	Intrusão, protrusão e proinclinação dos incisivos inferiores nos dois grupos. Ocorreram maiores movimentos dentários no 3º	Associação entre o avanço mandibular e o movimento dos incisivos inferiores: quanto maior o avanço

	<p>avanço mandibular: 1º grupo: 49 pacientes com avanço < 7 mm; 2º grupo: 44 pacientes com avanço de 7,5 a 9,5 mm e o 3º grupo: 44 pacientes com >9,5 mm. Somente o 1º grupo e o 3º foram considerados. As idades médias dos pacientes nos 2 grupos eram de 13,6 ± 2,4 anos no 1º grupo e 14,7 ± 4,7 anos no 3º grupo.</p>	<p>grupo relativamente ao 1º grupo.</p>	<p>mandibular, maior a intrusão, protrusão e proinclinação incisiva.</p>
<p>Nedeljkovic N, 2009 ⁽³²⁾</p>	<p>1 paciente de 13 anos, do sexo feminino, com classe II, divisão 1.</p>	<p>Correção da relação molar em 7mm, do overjet em 8mm e da relação esquelética em 5mm. Perfil mais reto, distalização molar, classe I</p>	<p>A terapia com o Herbst é efetiva no tratamento da maloclusão de classe II, divisão 1, após um curto período de tempo.</p>

		molar e canina de Angle e competência labial.	
Schiavoni R, e Grenga V, 2009 ⁽³³⁾	Duas pacientes com 12 anos, do sexo feminino, com classe II, divisão 1.	<p>Caso 1: correção sagital foi conseguida; avanço considerável da mandíbula; perfil melhorou mas permaneceu convexo; classe I molar e canina; aumento da inclinação do plano palatino (de 9,6° a 12,5°).</p> <p>Caso 2: protrusão da mandíbula; perfil reto; classe I molar e canina.</p>	O Herbst é de fácil construção, bem tolerado pelos pacientes, não é de elevado custo e tem resultados muito favoráveis.
Nedeljkovic N, 2011 ⁽³⁴⁾	25 pacientes, 11 do sexo masculino e 14 do sexo feminino, com idades entre 14 e 17 anos no início do tratamento com o Herbst e 25 pacientes, 13 do sexo masculino e 12	Todos os pacientes do grupo de Herbst foram tratados com sucesso, obtendo-se relação molar de classe I, overjet e overbite normais no final do tratamento. No grupo do ativador somente se alcançou o sucesso	A terapia com o Herbst é mais eficiente do que com o ativador.

	do sexo feminino, com idades entre 14 e 16 anos no início do tratamento com o ativador.	no final do tratamento em cinco pacientes (20%).	
Alvares J, 2013 (35)	16 pacientes com malocclusão de classe II (14 pacientes com classe II, divisão 1, e 2 pacientes com classe II, divisão 2), com medianas das idades inicial e final de 14,04 e 17,14 anos.	<p>Sem alterações significativas na maxila; o comprimento efetivo da mandíbula aumentou significativamente, sem promover uma melhoria da relação maxilomandibular.</p> <p>Os incisivos superiores apresentaram uma retrusão e inclinação lingual, ao passo que os incisivos inferiores evidenciaram um aumento na protrusão e inclinação para vestibular. As relações dentárias apresentaram uma melhoria significativa com o</p>	A terapia com o Herbst provoca efeitos principalmente de natureza dentoalveolar.

		tratamento.	
Desai A, 2014 ⁽³⁶⁾	1 paciente do sexo masculino de 14 anos.	A relação maxilomandibular melhorou como indicado por ANB de 3°. Incisivos superiores retruíram 5mm e retroinclinaram 4°. Os incisivos inferiores normoposicionaram. Redução do overjet (3mm). Aumento do comprimento do corpo mandibular em 2,2mm, um aumento de AFI, mesialização e extrusão dos molares inferiores.	As mudanças observadas com o aparelho de Herbst foram muito favoráveis, o que o torna uma opção de primeira linha para casos de classe II, divisão 1.
Vigorito F, 2014 ⁽³⁷⁾	17 pacientes (12 homens e 5 mulheres), com idade média de 12 anos e 4 meses ± 1 ano e 2 meses.	Da fase T1 a T4, do total da projeção da maxila, 42% foram observados de T1 a T2 ($p < 0,01$); 40,3% de T2 a T3 ($p < 0,05$); e 17,7% de T3 a T4. Do total da projeção da mandíbula, foi	A mandíbula cresceu mais do que a maxila, o que favoreceu a relação maxilomandibular. Os molares superiores distalizaram.

		<p>notada 48,2% de T1 a T2 ($p < 0,001$) e 51,8% de T2 a T4 ($p < 0,01$), sendo 15,1% de T2 a T3, e 36,7% de T3 a T4 ($p < 0,01$). A relação molar e o overjet foram corrigidos.</p> <p>Em T4, todos apresentavam características de oclusão normal. O plano oclusal que de T1 a T2 rotacionou no sentido horário, de T2 a T3 retornou aos valores iniciais, mantendo-se estável até T4.</p>	
Souki B, 2015 ⁽³⁸⁾	1 paciente do sexo masculino com 10 anos, classe II, divisão 1.	<p>Selamento labial. Correção da sobremordida (3mm) e do overjet (2mm). Aumento do prognatismo mandibular (SNB: 70°); melhor posicionamento maxilar (SNA: 77°); melhoria da relação</p>	Os bons resultados com o tratamento com o Herbst, fazem com que seja uma alternativa a ter em conta quando a colaboração do paciente é baixa.

		sagital entre a maxila e a mandíbula (ANB: 7°).	
--	--	---	--

Anexo 5 - Análise do estudo retrospectivo.

Autores/Ano	Amostra	Resultados	Conclusões
Filho O, 2007 ⁽³⁹⁾	18 pacientes (12 do sexo masculino e 6 do sexo feminino)	1) ausência de influência no comportamento da maxila; 2) avanço mandibular; 3) redução na convexidade facial; 4) preservação da inclinação do plano mandibular; 5) vestibularização dos incisivos inferiores.	Ocorrem mais alterações dentárias do que esqueléticas.

Anexo 6 - Análise das revisões sistemáticas.

Autores/Ano	Estudos Incluídos	Resultados	Conclusões
Flores-Mir C, 2007 ⁽⁴⁰⁾	3 artigos de caso- -controlo	Aumento do comprimento anterior e posterior da mandíbula, altura vertical do ramo e AFI. Vestibularização dos incisivos inferiores, movimento mesial dos molares inferiores e movimento distal dos molares superiores.	Alterações dentárias e esqueléticas de igual importância para atingir os resultados finais oclusais desejados.
Barnett G, 2008 ⁽⁴¹⁾	3 artigos de caso- -controlo	Proinclinação dos incisivos inferiores; redução do overjet; melhoria da classe molar, redução do ANB e um aumento no APM. Resultados mistos quanto ao	Ocorrem mais alterações dentárias do que esqueléticas.

		comprimento sagital mandibular e à posição e aumento da AFI. Sem mudanças significativas quanto ao comprimento ou posição da maxila.	
--	--	--	--