

Fátima Patrícia Couto Oliveira Pereira,

estudante do Curso de Mestrado Integrado em Medicina Dentária do Instituto Universitário de Ciências da Saúde declaro ter atuado com absoluta integridade na elaboração deste Relatório de

Estágio intitulado:

# **Tratamentos conservadores para fluorose dentária: a propósito de um caso clínico**

Confirmo que em todo o trabalho conducente à sua elaboração não recorri a qualquer forma de falsificação de resultados ou à prática de plágio. Mais declaro que todas as frases que retirei de trabalhos anteriores pertencentes a outros autores foram referenciados ou redigidos com novas palavras, tendo neste caso colocado a citação da fonte bibliográfica.

Relatório apresentado no Instituto Universitário de Ciências da Saúde

Orientador: Professor Doutor Pedro Bernardino

## DECLARAÇÃO DO ORIENTADOR

Eu, **Pedro Jorge Bernardino**, com a categoria profissional de Professor Auxiliar Convidado do Instituto Universitário de Ciências da Saúde, tendo assumido o papel de Orientador do Relatório Final de Estágio intitulado "**Tratamentos conservadores para fluorose dentária: a propósito de um caso clínico**", da Aluna do Mestrado Integrado em Medicina Dentária, **Fátima Patrícia Couto Oliveira Pereira**, declaro que sou de parecer favorável para que o Relatório Final de Estágio possa ser presente ao júri para admissão a provas conducentes à obtenção do Grau de Mestre.

Gandra, 20 de junho de 2017

O Orientador

-----

## AGRADECIMENTOS

Para os meus pais, Fátima e Zê, que são os meus pilares. Vós me deste a força e coragem para ultrapassar as adversidades, o carinho que me motivou a ser cada vez melhor e a liberdade que me permitiu sonhar mais alto.

Sem a imensidão do vosso amor a realização deste sonho seria impossível. Obrigada!

Para a Priscila, de quem muito me orgulho, que me revela todos os dias o real sentido de generosidade. Com a alegria dos seus olhos e o amor do seu coração ensinou-me que não era preciso muito para se ser feliz. Obrigada!

Para o Rui, que sem nada em troca me prestou a sua ajuda. A sua lealdade, companheirismo, carinho e bondade que tanto admiro, me orientou a fazer o mais correto e me cativou a dar o meu melhor. Obrigada!

Ao meu orientador Pedro Bernardino, pela sua disponibilidade e ajuda prestada assim como pelas palavras tão carinhosas que me tranquilizaram durante a realização deste trabalho. Obrigada!

À professora Joana Garcez e à Ivânia Quintal, pela sua disponibilidade e ajuda com o material necessário para a realização deste projeto. Obrigada!

Aos restantes familiares e aos meus amigos, em especial à Viviana, à Diana e à Marta, porque comigo combateram as minhas angústias e celebraram as minhas conquistas.

Pela vossa sincera amizade, Obrigada!

## RESUMO

**Introdução:** A fluorose dentária é uma anomalia do esmalte dentário que surge como consequência de um aporte excessivo de flúor aquando da formação dentária. Quando ingerido acima do limite máximo, sendo a dosagem recomendada 0,05 a 0,07 mg F/Kg peso corporal/dia, afeta a mineralização do esmalte dentário contribuindo para uma estética deficiente.

**Objetivos:** Esta revisão narrativa tem como objetivo dar a conhecer um dos tratamentos conservadores inovadores no tratamento de manchas brancas dentárias designado ICON<sup>®</sup>. Ambiciona-se esclarecer a técnica e a sua efetividade no tratamento da fluorose dentária relatando um caso clínico.

**Metodologia:** Foi efetuada uma revisão de literatura em distintas bases de dados científicas, PubMed<sup>®</sup>, Scielo<sup>®</sup> e Ebsco<sup>®</sup>, reunindo-se um total de 42 artigos com relevância para a temática.

**Discussão:** A literatura aponta que a maioria dos casos diagnosticados com fluorose encontram-se na forma muito leve ou leve não havendo necessidade de tratamento, no entanto, para a fluorose leve e na fluorose moderada a severa já se requer tratamento.

No sentido de promover a estética de forma muito conservadora e com resultados satisfatórios destacam-se os tratamentos minimamente invasivos, tais como, a microabrasão, a microabrasão associada ao branqueamento, o hipoclorito de sódio a 5%, as facetas e a técnica de resina infiltrativa.

**Conclusão:** A técnica da resina infiltrativa é um tratamento inovador com sucesso no disfarce das lesões brancas de fluorose dentária. O resultado do caso clínico exposto neste trabalho revela-nos uma arcada dentária estética com dentes com cor homogénea, lustrosos e brilhantes após o tratamento com a resina infiltrativa ICON<sup>®</sup> (DMG, Germany).

**PALAVRAS-CHAVE:** fluorose dentária; tratamentos minimamente invasivos; técnica de resina infiltrativa; ICON<sup>®</sup> (DMG, Germany).

## ABSTRACT

**Background:** Dental fluorosis is a teeth enamel anomaly caused by the excessive ingestion of fluoride during dental formation. When ingested above the maximum limit, being the recommended dosage 0,05 to 0,07 mg F/kg bw/day, excess fluoride affects tooth mineralization, contributing to a deficient aesthetic.

**Objectives:** The purpose of this review is aimed at disclosing one of the innovative and conservative treatments for white dental spots, called ICON<sup>®</sup>. It is intended to clarify the technique used and its effectiveness in the treatment of dental fluorosis reporting a clinical case.

**Methodology:** A literature review was performed in distinct scientific databases such as PubMed<sup>®</sup>, Scielo<sup>®</sup> and Ebsco<sup>®</sup>, gathering a total of 42 scientific articles relevant to the issue.

**Discussion:** The literature points out that most diagnosed cases with dental fluorosis are in a very mild or mild manner without requiring intervention. However, it is necessary a treatment for the mild fluorosis and for moderate to severe fluorosis. Minimally invasive treatments such as microabrasion, microabrasion with bleaching, 5% sodium hypochlorite, veneers and resin infiltration technique are preferable in order to promote aesthetics in a very conservative way and with satisfactory results.

**Conclusions:** The resin infiltration technique is a successfully innovative treatment for white spots lesions induced by dental fluorosis. After treatment with infiltration resin ICON<sup>®</sup> (DMG, Germany), the patient revealed an aesthetic dental arch with glossy and shiny teeth and a homogenous colour.

**KEYWORDS:** dental Fluorosis; minimally invasive treatments; resin infiltration technique; ICON<sup>®</sup> (DMG, Germany).

## ÍNDICE GERAL

Capítulo I – Tratamentos conservadores para a fluorose dentária: a propósito de um caso clínico.....	1
1. Introdução.....	1
2. Metodologia .....	4
2.1. Apresentação do caso clínico .....	5
3. Resultados e Discussão .....	5
i. Microabrasão.....	6
ii. Microabrasão e branqueamento dentário .....	8
iii. Hipoclorito de sódio a 5% .....	8
iv. Facetas.....	9
v. Resina infiltrativa (ICON®- DMG, Germany).....	10
vi. Procedimento.....	11
4. Conclusão.....	15
5. Bibliografia .....	16
Capítulo II - Relatório das actividades práticas das unidades curriculares de estágio .....	19
1. Estágio em Clínica Geral Dentária.....	19
2. Estágio Hospitalar em Serviços de Estomatologia e Medicina Dentária em Unidades Hospitalares .....	20
3. Estágio em Saúde Oral Comunitária.....	20
4. Considerações Finais.....	22

## ÍNDICE DE ILUSTRAÇÕES

Figura 1. Esquema ilustrativo da pesquisa efetuada em três bases de dados distintas para a elaboração do presente trabalho.....	4
Figura 2. Vista frontal da arcada superior possibilitando a observação das manchas fluoróticas.....	5
Figura 3. Procedimento ICON® (DMG, Germany) .....	13
Figura 4. Vista frontal da arcada dentária superior antes do tratamento (A) e vista frontal da arcada dentária superior depois do tratamento (B).....	14
Figura 5. <i>Follow up</i> de 12 meses.....	14

## ÍNDICE DE TABELAS

Tabela 1 - Atos Clínicos Estágio Clínica Geral Dentária.....	19
Tabela 2 - Atos Clínicos: Estágio Clínica Hospitalar .....	20
Tabela 3 - Plano de Atividades para crianças .....	21

## CAPÍTULO I – TRATAMENTOS CONSERVADORES PARA A FLUOROSE DENTÁRIA: A PROPÓSITO DE UM CASO CLÍNICO

### 1. Introdução

O esmalte é um tecido mineralizado que reveste a coroa dos dentes e tem como função proteger o órgão dentário (1). O processo de formação deste tecido designa-se amelogénese e encontra-se dividido em três fases: deposição da matriz, calcificação e maturação (1, 2). Fatores locais, sistêmicos ou hereditários podem alterar a estrutura do esmalte provocando defeitos quer quantitativos, afetando a espessura (hipoplasia), quer qualitativos, afetando a translucidez (hipomineralização) (1).

Quando ocorre uma anomalia qualitativa o esmalte apresenta espessura normal, porém a mineralização está alterada, razão pela qual se tornam clinicamente visíveis manchas na coroa dentária. Estas manchas de esmalte são classificadas como descoloração intrínseca e podem ter diferentes origens, nomeadamente, deficiências nutricionais, proteicas ou minerais (1, 3).

O flúor é fundamental no controlo da prevalência e da severidade da doença cárie. Por este motivo, recomenda-se uma dosagem entre 0,05 e 0,07 mg F/Kg peso corporal/dia sendo o aporte deste mineral fornecido ao organismo pela ingestão de água fluoretada, uso de dentífricos, géis e suplementos ricos em flúor assim como pela dieta alimentar. Quando se ultrapassa a dose limite recomendada de flúor ocorre toxicidade aguda ou crónica com repercussões a nível sistémico (4-8).

A fluorose dentária é uma das repercussões caracterizada pela ingestão crónica e abusiva de flúor aquando da formação dentária resultando numa mineralização deficiente do esmalte dentário (5, 8-16). Esta anomalia afeta cerca de 2,1% a 74,7% da população mundial e traduz-se clinicamente por manchas de tons e graus variáveis que vão desde o branco ao castanho, encontrando-se localizadas ou dispersas por toda a coroa dentária proporcionando uma pobre estética (3, 6, 9, 15, 17). O defeito de esmalte é observado em ambos os lados da arcada, sendo que o mais frequente é observar-se, simetricamente, bandas de esmalte hipomineralizado, mais poroso e mais frágil, alternadas com bandas hipermineralizadas (12, 18). O estudo das manchas permite-nos determinar a severidade da fluorose verificando-se uma relação diretamente proporcional com a quantidade e tempo da ingestão abusiva do flúor (5, 15, 18).

Os índices mais usados para classificar os diferentes graus de fluorose dentária são os índices de Dean e de Thylstrup and Fejerskov's (3, 17).

O índice de Dean, preconizado pela Organização Mundial de Saúde (OMS) para levantamento epidemiológico de fluorose dentária, atribuí quatro graus de severidade: grau 0 para dentes



aparentemente normais com uma superfície homogênea branca cremosa; grau 0,5 para dentes questionáveis que possuam alguma mancha branca; grau 1 que classifica a fluorose muito leve e na qual os dentes possuem menos de 25% da coroa afetada por manchas brancas opaco; grau 2 para fluorose leve onde as manchas brancas opaco não afetam mais que 50% da coroa do dente; grau 3 para fluorose moderada caracterizada por dentes com mais de 50% da coroa afetada, incluindo a presença de manchas de coloração acastanhada; e grau 4 que classifica a fluorose severa na qual os dentes possuem 100% da superfície do esmalte afetada por descoloração e corrosão estando frequentemente presentes as manchas acastanhadas (3).

O índice de Thylstrup and Fejerskov's, o que melhor avalia a severidade da fluorose, considera nove estados de severidade: estados 1 a 2 que resultem de uma porosidade aumentada ao longo das estrias de Retzius manifestando-se clinicamente por periquimácias pronunciadas; estados 3 a 4 indicam subsuperfícies porosas sendo clinicamente visíveis como hipomineralizações de esmalte de cor branca opaco, no entanto, este encontra-se dentro da normalidade; estados 5 a 6 são clinicamente observáveis como opacidades de esmalte deformadas; estados >7 cuja superfície dentária porosa encontra-se exposta devido aos diferentes graus de desmineralização do esmalte; e estado 9, o mais severo, caracterizado por perdas de esmalte com alteração da forma anatômica do dente (15, 17).

Existem diferentes tratamentos dependendo do grau de severidade que vão desde os menos invasivos (por exemplo, o branqueamento) aos mais invasivos (por exemplo, a reabilitação com coroas) (8, 9, 19-22). A escolha do tratamento mais adequado à condição clínica é da responsabilidade do médico dentista, não descurando a aceitação do mesmo por parte do paciente (11, 19, 23).

A maioria dos pacientes que procuram tratamento para fluorose dentária são jovens adultos preocupados com a estética, uma vez que se encontram num período de intensa atividade social e profissional (10, 13, 15, 24, 25). Especialmente nesta faixa etária, os tratamentos mais invasivos estão em desvantagem porque provocam destruição dentária e, conseqüente fragilização do órgão dentário em idade precoce, para além do tempo de tratamento ser mais longo e de serem relativamente mais caros (9, 12).

Por este motivo, os tratamentos conservadores minimamente invasivos, nomeadamente, o branqueamento, a microabrasão, o hipoclorito de sódio a 5%, facetas e a técnica de resina infiltrativa (ICON<sup>®</sup>- DMG, Germany) são os eleitos para promover a estética na fluorose dentária. As principais vantagens assentam na remoção praticamente inexistente de estrutura dentária, no baixo custo, na ausência de dor, no tempo de consulta curto e em resultados imediatos (3, 8).

O objetivo principal consiste na abordagem de cada tratamento minimamente invasivo indicado para o tratamento da fluorose dentária. A propósito de um caso clínico onde recorreu-se à técnica da resina infiltrativa usando o produto ICON<sup>®</sup> (DMG,Germany) de forma a mitigar as manchas dentárias resultantes desta condição clínica.

## 2. Metodologia

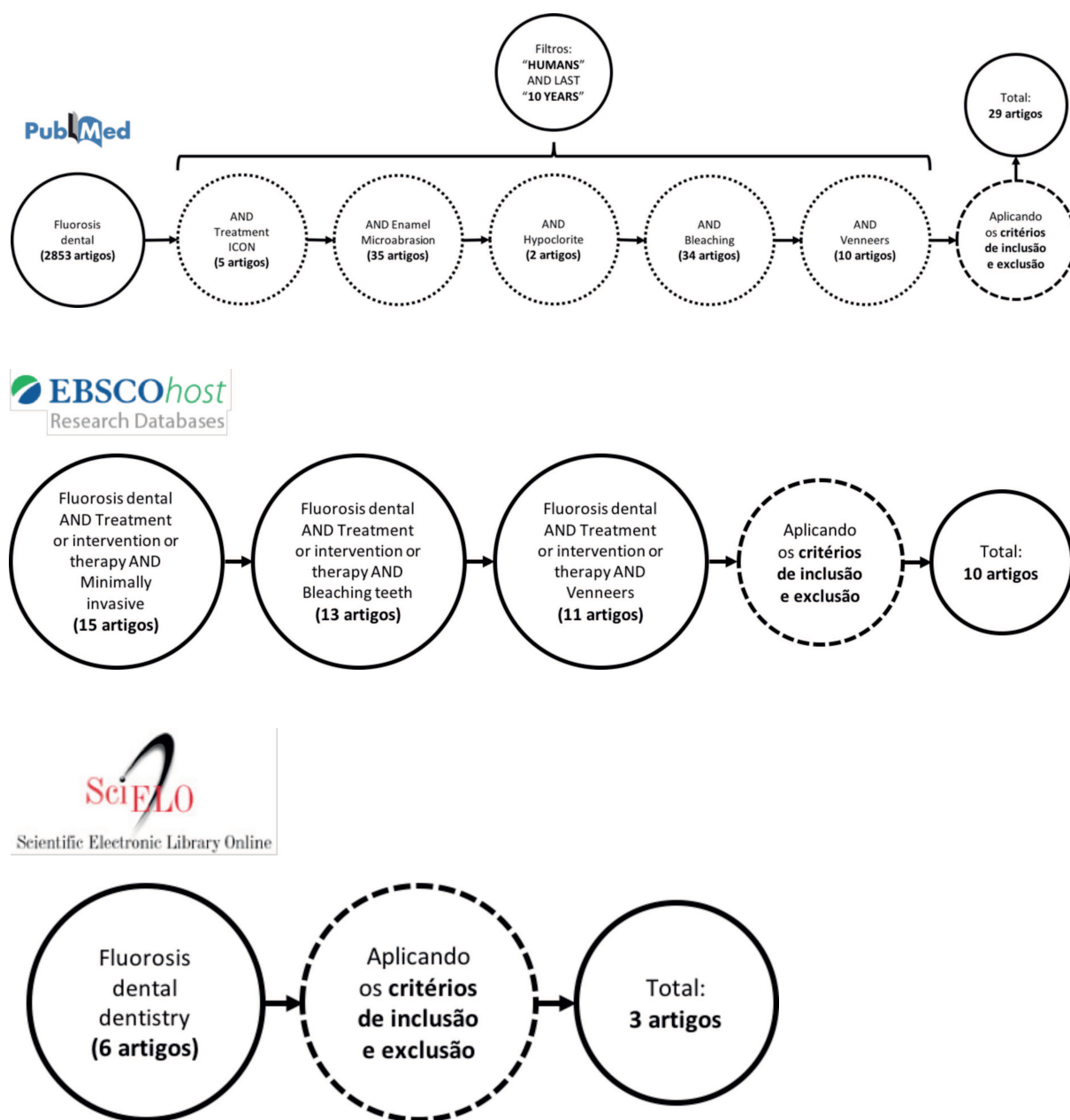


Figura 1. Esquema ilustrativo da pesquisa efetuada em três bases de dados distintas para a elaboração do presente trabalho.

**Total de artigos:** 42 artigos (apenas foram analisados 38 dos 42 artigos)

**Crítérios de inclusão:** selecionaram-se os artigos mais relevantes para a temática em questão aplicando-se os filtros "humanos" e nos "últimos 10 anos" (2007 - fevereiro 2017).

**Crítérios de exclusão:** excluíram-se artigos repetidos e aqueles que não se enquadravam com o objetivo do presente trabalho, nomeadamente, os quais se restringiam a uma população ou condição específica.

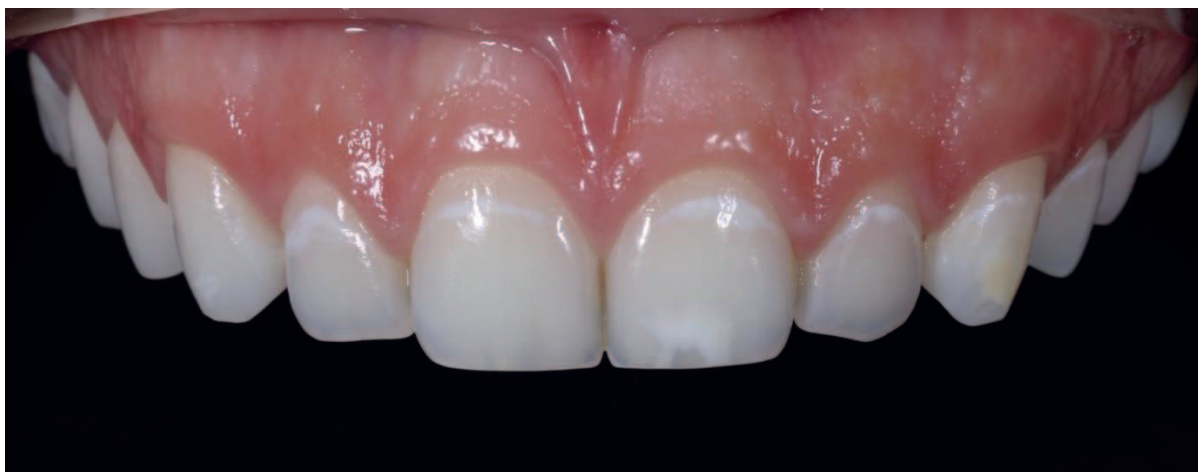## 2.1. Apresentação do caso clínico

Paciente do sexo feminino, jovem universitária, 21 anos de idade, descontente com a estética do seu sorriso. Esta possuía todo o setor anterior do maxilar superior afetado por manchas brancas dentárias sugestivas de fluorose dentária. Questionada quanto ao uso de suplementação de flúor em idade mais jovem, a paciente refere que fazia suplementação diária de flúor e excedia a dose recomendada pois tinha ao seu alcance os comprimidos.

Depois de examinar a mucosa oral e a arcada dentária não se observaram fatores locais que comprometessem qualquer tratamento. As manchas brancas que se observaram eram simétricas em ambos os lados da arcada, atingindo o terço cervical de todo o setor anterior maxilar com manchas mais pronunciadas no terço médio da coroa do 21 e 23 (ver figura 2).

De acordo com o índice de Dean classificou-se este caso em fluorose dentária leve (grau 2).

Considerando a idade do paciente recorreu-se às técnicas minimamente invasivas para mitigar as manchas fluoróticas utilizando a resina infiltrativa ICON<sup>®</sup> (DMG,Germany) e o hipoclorito de sódio a 5%.



*Figura 2.* Vista frontal da arcada superior possibilitando a observação das manchas fluoróticas.

## 3. Resultados e Discussão

Vários estudos têm relatado que o excesso de flúor durante a fase de maturação do esmalte interfere com o seu processo de mineralização. O excesso de flúor inibe a degradação das proteínas da matriz orgânica. Esta degradação é essencial para que as tais proteínas, designadas amelogeninas, possam ser substituídas por cristais que são responsáveis pela formação de um esmalte duro e amadurecido (4, 5, 8-10, 21). A retenção das amelogeninas cria uma superfície de esmalte hipermineralizada ácido-resistente e áreas de esmalte mais poroso com subsuperfície hipomineralizada (4, 7, 9).

Resumindo, o esmalte fluorótico apresenta manchas de cor e extensão variáveis que comprometem a estética tornando-se um tecido fragilizado mais suscetível à cárie dentária e à fratura pós eruptiva (17, 18).

O tratamento para o esmalte fluorótico depende da severidade da fluorose (11, 17). A literatura aponta que a maioria dos casos diagnosticados com fluorose encontram-se na forma muito leve ou leve, e sem necessidade de tratamento (26). No que respeita à descoloração fluorótica leve e moderada a severa, os tratamentos minimamente invasivos estão indicados para promover a estética de forma muito conservadora e com resultados satisfatórios (4, 5, 9).

#### **i. Microabrasão**

O tratamento de eleição para as manchas fluoróticas é a microabrasão (12, 26, 27) uma vez que, para além de remover as mesmas, suaviza as irregularidades superficiais do esmalte proporcionando uma superfície uniforme e lustrosa (12, 13, 26).

A microabrasão consiste numa técnica pouco invasiva e ultraconservadora pois ainda que haja remoção de 100-360  $\mu\text{m}$  de esmalte representa uma quantidade irrisória e clinicamente impercetível (2, 21, 27). A camada desmineralizada é totalmente removida devido a uma combinação de erosão ácida com abrasão (2, 13, 14, 21, 23, 28). O agente ácido mais usado é o ácido clorídrico em diferentes concentrações, nomeadamente, 6,6%, 10% ou 18% (13, 14, 18, 29).

*Loguercio et al.*, compararam dois tipos de materiais com diferentes concentrações de ácido clorídrico usados na microabrasão e concluiu que ambos são eficazes e seguros na remoção de manchas brancas fluoróticas (29). Por ser bastante corrosivo para os tecidos orais, sendo esta a maior desvantagem da técnica, este ácido é utilizado mais frequentemente em baixa concentração (6,6%) (2, 14, 29). O conhecido ácido fosfórico poderia substituir o ácido clorídrico devido ao baixo custo e à sua disponibilidade no consultório, no entanto, exige mais tempo de trabalho para se obter resultados semelhantes (2, 30, 31). Assim, a formulação mais comum de uma pasta microabrasiva contém ácido clorídrico a 6,6%, carbeto de silício como agente abrasivo e gel de sílica como agente de ligação (23).

A microabrasão pretende remover a camada externa do esmalte e alterar as propriedades óticas do mesmo. Em simultâneo, a erosão ácida leva à compactação do tecido mineralizado dentro da região orgânica do esmalte formando-se uma camada livre de prismas (10, 12, 27, 28). Após a microabrasão, a superfície dentária reflete e refrata a luz de forma a camuflar as manchas fluoróticas (25, 27). Esta alteração das propriedades óticas é conhecida como *efeito abrasivo* (2, 11, 16).

Antes do tratamento, a profundidade de esmalte afetado pelas manchas fluoróticas não é conhecida pelo que esta informação deve ser fornecida aos pacientes (14).

Nos casos de fluorose leve, as manchas ou opacidades são superficiais. Já nos casos moderados e severos, as manchas e opacidades podem atingir níveis mais profundos do esmalte (26).

*Celik et al.* mostraram que a microabrasão consegue melhorar notavelmente a aparência de dentes com fluorose leve, melhorar moderadamente a aparência dos dentes com fluorose moderada, e suavemente os dentes com fluorose severa (26). Este estudo mostra ainda que a mudança das manchas brancas opaco na fluorose leve foi moderada e estatisticamente superior quando comparada a outros grupos em que a mudança foi apenas suave. Já na fluorose moderada e severa, as manchas castanhas foram moderadamente removidas porque são na sua maioria suficientemente superficiais (26, 32). Com base nestes resultados, *Celik et al.* afirmaram que a microabrasão proporciona mais melhorias nas manchas castanhas do que nas áreas brancas opaco (12, 26). A razão é atribuída à origem das manchas castanhas que são formadas pela descoloração da superfície e subsuperfície desmineralizada proveniente de fontes externas. Ou seja, a origem da descoloração é externa e a profundidade das manchas castanhas podem estar associadas à capacidade de penetração dos agentes de coloração (26). Deste ponto de vista, a microabrasão é uma boa técnica para melhorar a aparência da fluorose leve, mas ineficiente e redundante para a fluorose moderada e severa onde as manchas não são suficientemente superficiais para serem tratadas apenas pela microabrasão (10, 14, 26, 28, 31, 32).

A desidratação dentária pós-tratamento é responsável pela aparência mais marcada das manchas fluoróticas, informação que deve ser fornecida ao paciente. Nos dias seguintes, quando os dentes ficam reidratados, o esmalte surge liso e brilhante sem evidência de manchas (20, 31). A microabrasão está assim contraindicada em respiradores orais (31).

*Loguercio et al.* concluíram com o seu estudo que o grau de satisfação dos pacientes que trataram a fluorose recorrendo à técnica microabrasiva foi muito alta (cerca de 97%) (29). Trata-se de uma técnica conservadora com resultados imediatos e prolongados, de fácil execução e curta duração podendo ser realizada em apenas uma sessão e sem provocar qualquer desconforto (10, 13, 28). Além disso, não há dano para a polpa ou para os tecidos periodontais e a sensibilidade ou problemas gengivais que possam ocorrer pós-tratamento possuem valores insignificantes (13, 26).

A microabrasão pode auxiliar outras técnicas conservadoras no sucesso do tratamento da fluorose (8, 9, 20, 26, 28).

## **ii. Microabrasão e branqueamento dentário**

A microabrasão associada ao branqueamento dentário reduz a duração do tratamento, o custo e os efeitos adversos do mesmo, assim como providencia resultados mais estéticos (4, 26). Após a microabrasão, os dentes podem tornar-se amarelados, uma vez que o esmalte se torna mais fino e a cor da dentina sobressai (12, 25, 31).

O interesse do branqueamento no tratamento da fluorose dentária reside na sua capacidade de camuflar as manchas brancas e na remoção da coloração amarela-acastanhada da superfície do esmalte tornando o dente homogêneo e lustroso (11, 12, 20, 26).

Inicialmente, as manchas brancas podem-se tornar mais brancas e brilhantes, fenómeno que deve ser esclarecido ao paciente antes do tratamento para que este não fique surpreendido (20). Esta ocorrência deve-se à desidratação parcial e à presença de oxigénio no interior do esmalte nas fases iniciais do branqueamento (20).

O branqueamento minimiza o contraste entre as áreas de esmalte saudável e as áreas manchadas, até que as manchas brancas fiquem disfarçadas no fundo branco (11, 20). O tempo de tratamento vai depender da severidade da descoloração dentária sendo que quanto mais prolongado for, mais eficazmente se removem as descolorações profundas do dente (20).

O branqueamento pode ser realizado no consultório ou em casa com recurso ao peróxido de hidrogénio ou carbamida em diferentes concentrações (20, 33). *Castro et al.*, sugerem que a associação da microabrasão e branqueamento com peróxido de carbamida a 10% é a melhor escolha para tratar a fluorose leve a moderada (11).

Ainda que o sucesso do branqueamento seja notável, o uso dos agentes branqueadores tem limitações pois podem provocar irritação gengival, sensibilidade dentária e, por vezes, até pulpites reversíveis (33).

Quando se recorre ao branqueamento, alguns autores sugerem o uso de flúor ou fosfato de cálcio amorfo que reduzirão o risco de sensibilidade dentária pós-tratamento e protegerão os dentes da desmineralização externa (8, 9).

## **iii. Hipoclorito de sódio a 5%**

O hipoclorito de sódio (NaOCl) é uma excelente alternativa para tratar lesões fluoróticas apresentando vantagens significativas sobre os protocolos com base em peróxidos na remoção das lesões hipomineralizadas (34, 35). O hipoclorito de sódio é eficaz na remoção de tecido



orgânico pois através do ácido hipocloroso, substância presente nesta solução, e dos íons hipoclorito ocorre a degradação e a hidrólise de aminoácidos (34).

O protocolo inicial consiste na aplicação de um ácido para expor as microcavidades do esmalte contendo elementos orgânicos. Pode ser aplicado o ácido clorídrico a 16% ou o ácido fosfórico a 37%, mas usualmente usa-se o ácido fosfórico, uma vez que remove menos esmalte e é mais eficaz no condicionamento dos cristais e criação dos poros no esmalte. Posteriormente, aquando do contacto do hipoclorito de sódio (NaOCl) com o esmalte hipomineralizado e manchado ocorre a degradação e remoção da matéria orgânica localizada (34, 35).

*Flores et al.*, conduziram um estudo para avaliar a eficácia clínica do NaOCl a 5% na remoção de manchas fluoróticas e verificaram clinicamente e estatisticamente diferenças significativas nos parâmetros da cor dentária após o tratamento (34). Esta técnica tem revelado ser uma alternativa conservadora com uma elevada taxa de sucesso no tratamento das manchas de fluorose incluindo as lesões hipomineralizadas amarelas-acastanhadas (34-36).

Apresenta um leque de vantagens sobre outros métodos, uma vez que se trata de uma técnica simples, de baixo custo, não invasiva, sem necessidade de materiais especiais, relativamente rápida e segura (34).

Em contrapartida, *Attal et al.* afirma que ainda assim é uma solução menos eficaz e mais tediosa quando comparada ao branqueamento (36).

#### **iv. Facetas**

As facetas são uma boa solução de tratamento para dentes esteticamente comprometidos, nomeadamente, para os dentes com fluorose dentária (7, 15, 37).

Nos casos de fluorose moderada a severa, onde as manchas são mais profundas e de cor acastanhada, os tratamentos anteriormente referidos podem não ser eficazes pelo que, frequentemente, se recorre às restaurações com resina composta ou às facetas (7).

Alguns autores sugerem que a melhor opção de tratamento para a fluorose moderada a severa são as facetas de porcelana (7, 15, 37). As facetas de porcelana são uma solução a longo prazo e o seu sucesso é determinado pela força, resistência à coloração e conservação do dente remanescente pois apenas requerem preparação vestibular (7, 37).

Com o aparecimento de porcelanas de alta resistência, cimentos inovadores e agentes de ligação (*bonding*) estes tipos de facetas providenciam máxima função e estética sem necessidade de uma preparação dentária especial ou tratamentos adicionais (7, 15).



De acordo com os resultados do estudo de *Ratnaweera et al.*, não existem diferenças estatisticamente significativas entre a força de ligação dos cimentos quer no esmalte normal ou no esmalte fluorótico, ou seja, a força de ligação dos cimentos é independente da severidade da fluorose (7).

**v. Resina infiltrativa (ICON® - DMG, Germany)**

Uma nova terapia sugere a combinação da erosão e da infiltração resinosa para camuflar manchas brancas através da mudança das propriedades óticas do esmalte (3, 21, 36, 38).

A técnica de resina infiltrativa foi desenvolvida para tratar as lesões de cárie não cavitadas, lesões traumáticas que atingem o terço externo do esmalte, lesões provocadas por tratamento ortodôntico e lesões características da fluorose dentária, onde a subsuperfície de esmalte é igualmente porosa e a sua aparência também apresenta cor branca opaco (3, 36, 38). Esta técnica consiste na infiltração de uma resina que é um material fotopolimerizável de baixa viscosidade, com baixos ângulos de contacto com o esmalte e alta tensão superficial, que conduzida pela força capilar preencherá as microporosidades da subsuperfície do esmalte (3, 8, 21, 38).

A infiltração da resina é possível porque previamente faz-se o condicionamento do esmalte com ácido clorídrico de alta concentração (15%) que permite a eliminação de uma camada superficial de esmalte (cerca de 30-40  $\mu\text{m}$  de profundidade) (3, 21, 38). Posteriormente, aplica-se a resina que encherá as microporosidades da subsuperfície do esmalte que contém água ou ar com baixo índice de refração ( $n$ ),  $n = 1,33$  e  $n = 1$ , respetivamente, enquanto que o esmalte saudável tem um  $n = 1,62$  (3, 21, 33, 38).

A resina utilizada possui um índice de refração próximo ao do esmalte saudável pelo que ao preencher as microporosidades do esmalte, o índice de refração será semelhante em todo o dente camuflando as lesões brancas fluoróticas (3, 8, 38).

Esta técnica é capaz de tratar todas as lesões brancas, independentemente da sua etiologia ou profundidade, sendo mais indicada para a fluorose leve a moderada (3, 21, 36, 38). Quanto às lesões pigmentadas a resina infiltrativa não é eficaz porque a cor reaparece muito claramente. Assim, nas lesões superficiais a falha é imediata e nas lesões profundas é difícil esconder a cor com a resina composta, tendo como limitações as manchas fluoróticas profundas e a Hipomineralização Incisivo-Molar (HIM) (36). No entanto, é possível clarear as lesões de coloração mais intensa associando outras técnicas como o branqueamento ou o hipoclorito de sódio a 5% (36).

Associada a outros tratamentos como a macroabrasão, a microabrasão e o branqueamento, esta técnica também pode ser aplicada nos casos de fluorose severa (8, 9).

Alguns autores recorreram à associação destas técnicas no tratamento da fluorose e verificaram bons resultados estéticos com a vantagem do baixo tempo de consulta e baixo custo quando comparado a outros tratamentos adequados à condição, como seriam as facetas (8).

*Attal et al.* utilizaram a resina infiltrativa para camuflar uma lesão branca hipomineralizada e obtiveram uma melhoria dos resultados com o decorrer do tempo. Esta melhoria pode ser explicada pela absorção de água pela resina, sendo que esta absorção pode levar à redução das interfaces óticas da luz melhorando a translucidez da lesão (36). O esmalte infiltrado estável e bem polido é resistente à descoloração (36).

Destacam-se como principais vantagens desta técnica a mínima remoção de estrutura dentária, a rapidez, a ausência de dor, o baixo custo quando comparado a outros tratamentos e o resultado na melhoria da aparência logo após o tratamento sem recidiva *a posteriori* (3, 8).

Pelas suas vantagens e sucesso esperado, elegeu-se esta técnica para tratar a fluorose dentária leve do caso clínico descrito anteriormente.

#### **vi. Procedimento**

Antes de iniciarmos o procedimento da técnica da resina infiltrativa removeram-se as manchas externas e efetuou-se o polimento dentário. De forma a se obter superfícies limpas usou-se uma escova profilática a baixa rotação com pasta de polimento (ver figura 3A). De seguida, usou-se o jato de água para se eliminar quaisquer resíduos do polimento e o fio dentário para remover resíduos interdentários (ver figura 3B). Aplicou-se o isolamento absoluto, imprescindível durante este procedimento, pois é responsável pela proteção de toda a mucosa oral (ver figura 3C).

O primeiro passo do procedimento do ICON<sup>®</sup> (DMG, Germany) consistiu na aplicação de um agente ácido contendo 15% de ácido clorídrico nos dentes afetados pela fluorose. Aplicou-se uma quantidade generosa desta solução fazendo movimentos rotatórios com a ajuda da seringa de Icon-Etch<sup>®</sup> (ver figura 3D). Após cerca de 2 minutos removeu-se a solução com jato de água durante cerca de 30 segundos (ver figura 3E) e, de seguida, secaram-se as superfícies com jato de ar. Posteriormente, aplicou-se o ICON-Dry<sup>®</sup> (ver figura 3F), solução de álcool (95-100% de etanol), durante 30 segundos seguindo-se a secagem com jato de ar. Observaram-se as lesões de mancha branca e não se verificou um disfarce destas lesões (ver figura 3G). Tendo conhecimento de que a infiltração da resina não pode ocorrer sem que as manchas sejam

disfarçadas pelo álcool (36), repetimos o passo do condicionamento de esmalte (ICON-Etch<sup>®</sup>) e respetiva lavagem e secagem mais duas vezes.

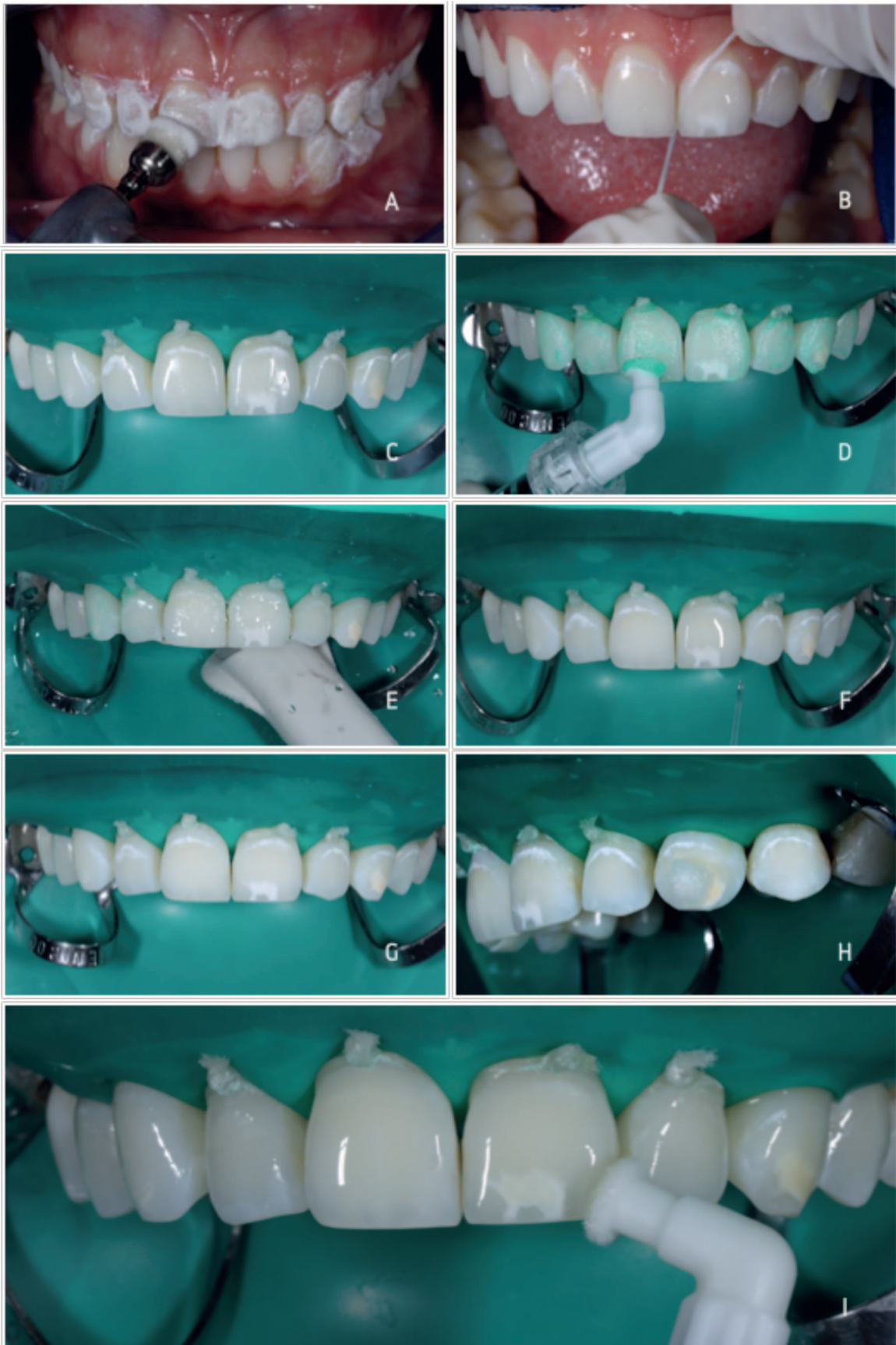O dente 23 evidenciava uma mancha mais escura amarela-acastanhada que não se conseguiu camuflar com a infiltração da resina. Na tentativa de clarear esta mancha colocou-se sobre esta uma bola de algodão embebida em solução de hipoclorito de sódio a 5% durante 15 minutos (ver figura 3H).

Posteriormente, aplicou-se a resina infiltrativa usando a seringa de ICON-Infiltrant<sup>®</sup> em todos os dentes afetados, deixando-se atuar durante 3 minutos (ver figura 3I). Após este tempo fotopolimerizou-se durante 40 segundos. Por último, fez-se uma nova aplicação com ICON-Infiltrant<sup>®</sup>, deixou-se atuar a resina durante 1 minuto e efetuou-se nova fotopolimerização durante 40 segundos.

Resumindo, o caso clínico em questão foi tratado com uma resina infiltrativa denominada ICON<sup>®</sup> (DMG, Germany). A técnica foi aplicada isoladamente nos dentes 13 ao 24, mas foi combinada com o hipoclorito de sódio a 5% no dente 23 porque este evidenciava uma lesão pigmentada que foi clareada antes da resina ser infiltrada.

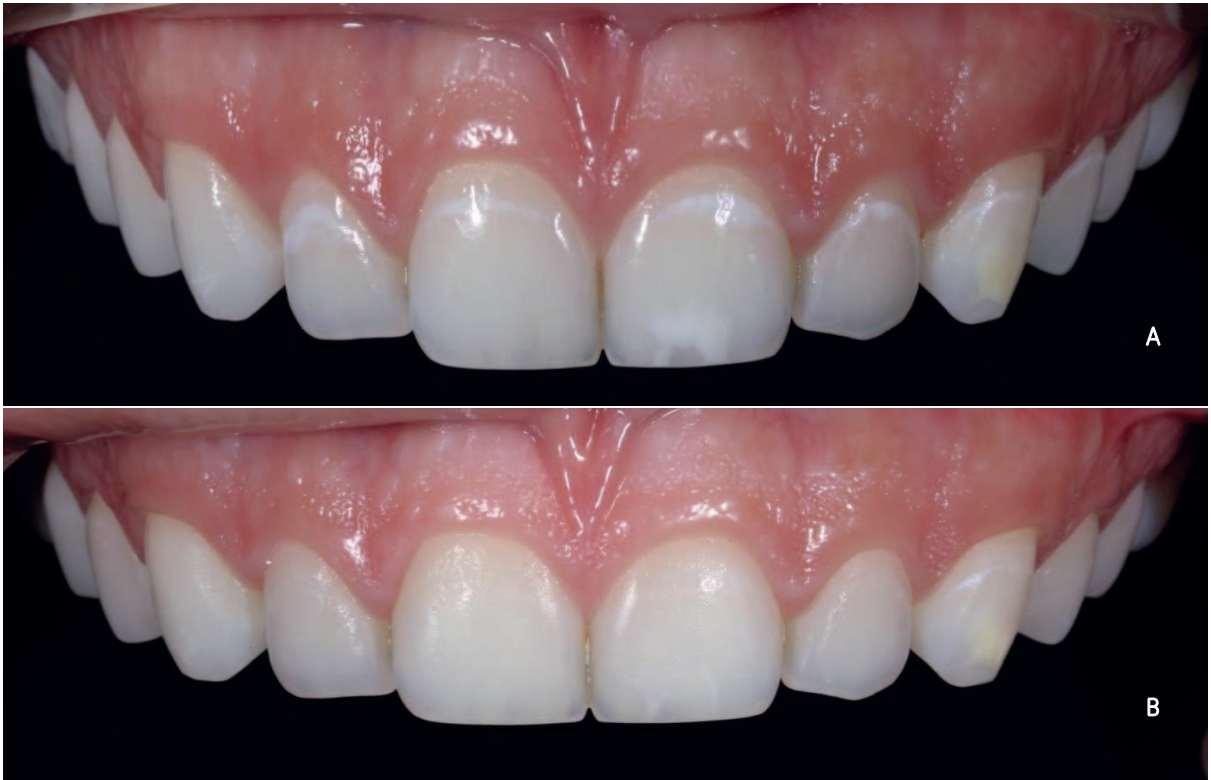Imediatamente após o tratamento observou-se um disfarce das lesões de mancha branca da fluorose (ver figura 4) obtendo-se uma melhoria significativa na estética da arcada dentária maxilar. A lesão pigmentada do dente 23, ainda que visível, ficou menos intensa. A paciente mostrou-se bastante satisfeita com o tratamento, que lhe proporcionou um sorriso harmonioso e estético num curto período de tempo. Esta referiu que não sentiu qualquer tipo de desconforto durante e após o tratamento.

O *follow-up* do caso, realizado 12 meses após o tratamento revelou uma arcada dentária estética com dentes de cor homogénea, lustrosos e brilhantes (ver figura 5).

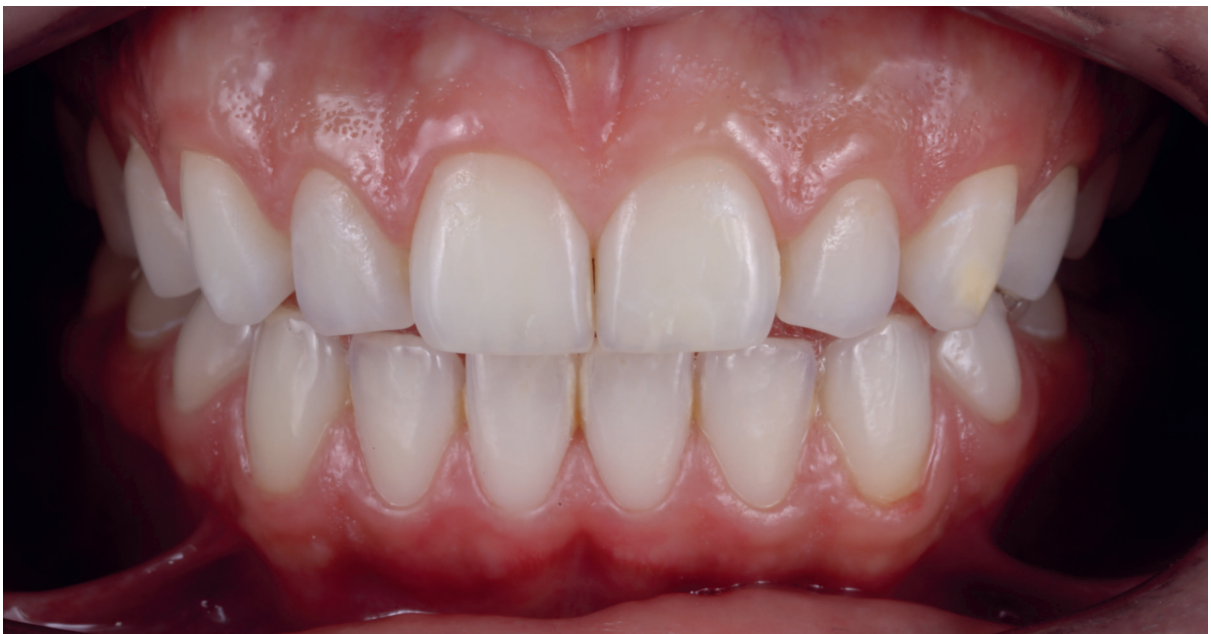

**Figura 3.** Procedimento ICON® (DMG, GERMANY): A - limpeza e polimento dentário usando escova profilática a baixa rotação e pasta de polimento; B - remoção de resíduos com fio dentário; C - realização do isolamento absoluto da arcada superior onde se realizará o tratamento; D - aplicação do ICON-Etch®; E - jato de água para remoção da solução aplicada anteriormente; F - aplicação do ICON-Dry®; G - observação das manchas fluoróticas nos dentes desidratados; H - aplicação de uma bola de algodão embebida em hipoclorito a 5% sobre o dente 23; I - aplicação do ICON-Infiltrant®.





*Figura 4.* Vista frontal da arcada dentária superior antes do tratamento (A) e vista frontal da arcada dentária superior depois do tratamento (B).



*Figura 5.* Follow up de 12 meses.

#### 4. Conclusão

Os tratamentos minimamente invasivos promovem resultados imediatos, têm baixo custo, proporcionam pouco desconforto e conservam os dentes, razão pela qual são os prediletos no tratamento da fluorose dentária.

A microabrasão remove a camada mais externa do esmalte pelo que apresenta os melhores resultados nos casos de fluorose leve. É eficaz na remoção de manchas castanhas dada a superficialidade e coloração externa das mesmas, sendo desta forma usada isoladamente em casos de fluorose leve, ou combinada com outras técnicas em casos de fluorose moderada a severa (presença característica de manchas pigmentadas).

O branqueamento, tal como o hipoclorito de sódio a 5%, é uma técnica eficaz no disfarce das lesões fluoróticas. O branqueamento evidencia os melhores resultados quando combinado com a microabrasão, sendo indicado para os casos de fluorose leve a moderada. O hipoclorito de sódio a 5% apresenta maior eficácia no clareamento de manchas amarelas-acastanhadas removendo a matéria orgânica aí presente.

As facetas são a opção de tratamento mais complexa dada a necessidade de uma maior remoção do esmalte. A sua principal vantagem reside na durabilidade e estabilidade a longo prazo, sendo uma boa solução para os casos de fluorose dentária moderada a severa.

A resina infiltrativa é eficaz no tratamento das manchas brancas pelo que o seu uso isolado é indicado para os casos de fluorose dentária leve a moderada. Nos casos de fluorose dentária severa existe a necessidade de associação a outras técnicas como, por exemplo, o branqueamento ou o hipoclorito de sódio a 5%, uma vez que as lesões pigmentadas são a principal limitação desta técnica.

O resultado do caso clínico comprovou o sucesso da resina infiltrativa no disfarce das lesões brancas de fluorose dentária verificando-se a camuflagem da mancha branca e dificuldades na remoção da mancha pigmentada ainda que se tenha recorrido ao hipoclorito de sódio a 5% no dente 23. O pós-tratamento revelou uma arcada estética e harmoniosa que se refletiu na satisfação do paciente. Contudo, trata-se de uma técnica recente com a necessidade de observação de resultados a longo prazo.

## 5. Bibliografia

1. Rigo L, Lodi L, Garbin RR. Differential diagnosis of dental fluorosis made by undergraduate dental students. *Einstein (Sao Paulo)*. 2015;13(4):547-54.
2. Wallace A, Deery C. Management of Opacities in Children and Adolescents. *Dent Update*. 2015;42(10):951-4.
3. Auschill TM, Schmidt KE, Arweiler NB. Resin Infiltration for Aesthetic Improvement of Mild to Moderate Fluorosis: A Six-month Follow-up Case Report. *Oral Health Prev Dent*. 2015;13(4):317-22.
4. Ardu S, Benbachir N, Stavridakis M, Dietschi D, Krejci I, Feilzer A. A combined chemo-mechanical approach for aesthetic management of superficial enamel defects. *Br Dent J*. 2009;206(4):205-8.
5. Griffin A, Maggio M. Management of Fluorosis Using Macro-and Microabrasion. 2011.
6. Leal S, Carvalho F, Carvalho C. Knowledge of dentistry students about rational use of fluoride. *Revista de Odontologia da UNESP*. 2015;44(1):51-8.
7. Ratnaweera PM, Fukagawa N, Tsubota Y, Fukushima S. Microtensile bond strength of porcelain laminate veneers bonded to fluorosed teeth. *J Prosthodont*. 2009;18(3):205-10.
8. Wang Y, Sa Y, Liang S, Jiang T. Minimally invasive treatment for esthetic management of severe dental fluorosis: a case report. *Oper Dent*. 2013;38(4):358-62.
9. Ardu S, Stavridakis M, Krejci I. A minimally invasive treatment of severe dental fluorosis. *Quintessence Int*. 2007;38(6):455-8.
10. Bağlar S, Çolak H, Hamidi MM. Evaluation of novel microabrasion paste as a dental bleaching material and effects on enamel surface. *Journal of Esthetic and Restorative Dentistry*. 2015;27(5):258-66.
11. Castro K, de Araújo Ferreira A, Duarte R, Sampaio F, Meireles S. Acceptability, efficacy and safety of two treatment protocols for dental fluorosis: a randomized clinical trial. *Journal of dentistry*. 2014;42(8):938-44.
12. Celik E, Yıldız G, Yazkan B. Comparison of enamel microabrasion with a combined approach to the esthetic management of fluorosed teeth. *Operative dentistry*. 2013;38(5):E134-E43.
13. Pandey P, Ansari A, Moda P, Yadav M. Enamel microabrasion for aesthetic management of dental fluorosis. *BMJ case reports*. 2013;2013:bcr2013010517.
14. Pontes D, Correa KM, Cohen-Carneiro F. Re-establishing esthetics of fluorosis-stained teeth using enamel microabrasion and dental bleaching techniques. *Eur J Esthet Dent*. 2012;7(2):130-7

15. Slaska B, Liebman AI, Kukleris D. Restoration of Fluorosis Stained Teeth: A Case Study. *Dent Clin North Am.* 2015;59(3):583-91.
16. Sundfeld R, Franco L, Gonçalves R, de Alexandre R, Machado L, Neto D. Accomplishing esthetics using enamel microabrasion and bleaching—A case report. *Operative dentistry.* 2014;39(3):223-7.
17. Sapir S, Shapira J. Clinical solutions for developmental defects of enamel and dentin in children. *Pediatric dentistry.* 2007;29(4):330-6.
18. Ng F, Manton D. Aesthetic management of severely fluorosed incisors in an adolescent female. *Australian dental journal.* 2007;52(3):243-8.
19. Farid H, Khan F, Raza. Clinical management of severe fluorosis in an adult. *BMJ case reports.* 2012;2012:bcr2012007138.
20. Greenwall LH. Treatment considerations for bleaching and bonding white lesions in the anterior dentition. *Alpha Omegan.* 2009;102(4):121-7.
21. Munoz M, Arana-Gordillo L, Gomes G, Gomes O, Bombarda N, Reis A, et al. Alternative esthetic management of fluorosis and hypoplasia stains: blending effect obtained with resin infiltration techniques. *J Esthet Restor Dent.* 2013;25(1):32-9.
22. Soethe V, Lippman B, Melchert E. Procedimentos simplificados para recuperação estética do sorriso. *Revista Dental Press de Estética.* 2011;8(2).
23. Strassler H. Clinical case report: treatment of mild-to-moderate fluorosis with a minimally invasive treatment plan. *Compendium of continuing education in dentistry (Jamesburg, NJ: 1995).* 2009;31(1):54-8.
24. Baldani MH, Araújo P, Wambier D, Strosky M, Lopes C. Aesthetic perceptions of dental fluorosis among young university students. *Revista Brasileira de Epidemiologia.* 2008;11(4):597-607.
25. Tau L, Kurthy R. Minimally invasive treatment of brown spot fluorosis. *Dentistry today.* 2014;33(5):140, 2-3.
26. Celik EU, Yildiz G, Yazkan B. Clinical Evaluation of Enamel Microabrasion for the Aesthetic Management of Mild- to- Severe Dental Fluorosis. *Journal of Esthetic and Restorative Dentistry.* 2013;25(6):422-30.
27. Khandelwal V, Nayak U, Nayak P, Ninawe N. Aesthetic management of dental fluorosis. *BMJ case reports.* 2013;2013:bcr2013010029.
28. Benbachir-Hassani N, Ardu S, Krejci I. Indications and limits of the microabrasion technique. *Quintessence International.* 2007;38(10):811-5.



29. Loguercio A, Correia L, Zago C, Tagliari D, Neumann E, Gomes O, et al. Clinical effectiveness of two microabrasion materials for the removal of enamel fluorosis stains. *Operative dentistry*. 2007;32(6):531-8.
30. Toledo F, de Almeida C, de Freitas C, Mondelli R, Francisconi P. Técnica mista-clareamento dentário e microabrasão: relato de caso clínico. *Revista Dental Press de Estética*. 2011;8(2).
31. Satake A, Zaia W, Coutinho M. Remoção de manchas fluoróticas através da técnica de microabrasão: relato de caso clínico. *Revista Dental Press de Estética*. 2010;7(1).
32. Bharath K, Subba Reddy V, Poornima P, Revathy V, Kambalimath H, Karthik B. Comparison of relative efficacy of two techniques of enamel stain removal on fluorosed teeth. An in vivo study. *Journal of Clinical Pediatric Dentistry*. 2014;38(3):207-14.
33. Gugnani N, Pandit IK, Goyal V, Gugnani S, Sharma J, Dogra S. Esthetic improvement of white spot lesions and non-pitted fluorosis using resin infiltration technique: series of four clinical cases. *J Indian Soc Pedod Prev Dent*. 2014;32(2):176-80.
34. Flores A, Reyes H, Moscoso A, Castanedo Cázares J, Pozos Guillén A. Clinical efficacy of 5% sodium hypochlorite for removal of stains caused by dental fluorosis. *Journal of Clinical Pediatric Dentistry*. 2009;33(3):187-92.
35. Penumatsa N, Sharanasha R. Bleaching of fluorosis stains using sodium hypochlorite. *Journal of pharmacy & bioallied sciences*. 2015;7(Suppl 2):S766.
36. Attal JP, Atlan A, Denis M, Vennat E, Tirlet G. White spots on enamel: treatment protocol by superficial or deep infiltration (part 2). *Int Orthod*. 2014;12(1):1-31.
37. Williams C, Malhotra A, Taneja VK, Kiran R, Babu R. Enhancing white and pink esthetics using porcelain laminates in a fluorosis patient. *J Contemp Dent Pract*. 2012;13(4):571-3.
38. Tirlet G, Chabouis HF, Attal JP. Infiltration, a new therapy for masking enamel white spots: a 19-month follow-up case series. *Eur J Esthet Dent*. 2013;8(2):180-90.

## CAPÍTULO II - RELATÓRIO DAS ACTIVIDADES PRÁTICAS DAS UNIDADES CURRICULARES DE ESTÁGIO

O Estágio de Medicina Dentária corresponde a um período monitorizado que possibilita ao aluno aliar os conhecimentos teóricos à componente prática. Tem como objetivo aprofundar as competências técnico-científicas, o relacionamento interpessoal, a adaptação às instituições, a postura ética e a responsabilidade profissional, facilitando assim a autonomia para a prática profissional futura. É fundamental para o desenvolvimento de competências clínicas que permitem a obtenção de um correto diagnóstico e plano de tratamento. Está dividido em 3 áreas: Estágio em Clínica Geral Dentária, Estágio Hospitalar em Serviços de Estomatologia e Medicina Dentária em Unidades Hospitalares e Estágio em Saúde Oral Comunitária.

### 1. Estágio em Clínica Geral Dentária

O Estágio em Clínica Geral Dentária, regido pela Professora Doutora Filomena Salazar, decorreu na Unidade Clínica de Gandra num período semanal de cinco horas (quarta-feira das 19h-24h), entre 12 de Setembro de 2016 e 16 de Junho de 2017, num total de 180 horas. Os atos clínicos realizados encontram-se na tabela 1. A supervisão foi assegurada pelo Mestre João Baptista, pelo Mestre Luís Santos e pela Doutora Sónia Machado. O estágio clínico aumentou a minha segurança e rapidez de processamento e de execução do ato clínico, uma vez que muitos pacientes estavam em situação de urgência e era necessária uma intervenção imediata. O facto de englobar situações distintas de consulta para consulta foi bastante desafiante e permitiu-me ter uma realidade mais acentuada sobre o trabalho de um Médico Dentista generalista, sendo uma mais-valia para o futuro próximo.

**Tabela 1.** Atos Clínicos: Estágio Clínica Geral Dentária

	OPERADOR	ASSISTENTE	TOTAL
Exodontia	1	4	5
Restauração	9	10	19
Destarização	3	4	7
Endodontia	14	7	21
<b>TOTAL</b>	<b>27</b>	<b>25</b>	<b>52</b>

## 2. Estágio Hospitalar em Serviços de Estomatologia e Medicina Dentária em Unidades Hospitalares

O Estágio Hospitalar, regido pelo Doutor Fernando Figueira, decorreu no Hospital Nossa Senhora Da Oliveira em Guimarães num período semanal de três horas e meia (segunda-feira das 9h-12h30), entre 19 de Setembro de 2016 e 16 de Junho de 2017, num total de 120 horas. Os atos clínicos realizados encontram-se na tabela 2. A supervisão foi assegurada pelo Mestre Raúl Pereira e pela Mestre Ana Azevedo. O estágio hospitalar condicionou a interação com pacientes com cuidados especiais, nomeadamente, pacientes sindrómicos, hipocoagulados e com patologias neurodegenerativas, cognitivas e psicológicas. Neste sentido e devido ao elevado número de consultas, o estágio aumentou a minha destreza, a rapidez de execução dos atos clínicos, a minha autonomia e autoconfiança.

**Tabela 2.** Atos Clínicos: Estágio Clínica Hospitalar

	OPERADOR	ASSISTENTE	TOTAL
Exodontia	33	37	70
Restauração	33	20	53
Destartarização	20	12	32
Endodontia	3	9	12
<b>TOTAL</b>	<b>89</b>	<b>78</b>	<b>167</b>

## 3. Estágio em Saúde Oral Comunitária

O Estágio em Saúde Oral Comunitária, supervisionado pelo Professor Doutor Paulo Rompante, num período semanal de três horas e meia (quarta-feira das 9h-12h30), entre 12 de Setembro de 2016 e 16 de Junho de 2017, num total de 120 horas. Numa primeira fase decorreu no IUCS, onde foram elaboradas todas as tarefas que iriam ser realizadas com o público alvo. Posteriormente, decorreu na Escola do Outeiro (Agrupamento de Campo) e Jardim de Infância de Paredes, onde através de atividades didáticas foi possível implementar o Programa Nacional para a Promoção de Saúde Oral da Direção Geral de Saúde. Foram recolhidos todos os dados relativos aos indicadores de saúde oral da Organização Mundial de Saúde (OMS) com a metodologia *WHO 2013*.

O plano de atividades encontra-se na tabela 3. Este estágio permitiu a interação com a população de diferentes faixas etárias e através da compreensão das suas dificuldades e anseios conseguimos motivar a higiene e promover a saúde oral.

**Tabela 3.** Plano de Atividades para crianças.

---

<b>0-5 anos</b>	<ul style="list-style-type: none"><li>✓ Realização de um teatro infantil com o objetivo de promover a saúde oral.</li><li>✓ Entrega de desenhos para colorir, com o objeto de privilegiar os alimentos mais saudáveis e negligenciando os que provocam cáries.</li></ul>
<b>6-7 anos</b>	<ul style="list-style-type: none"><li>✓ Realização de um jogo lúdico com o objetivo de explicar às crianças o que contribui ou não para uma dentição boa e má, assim como, introdução dos aspetos mais importante para uma boa escovagem.</li></ul>
<b>8-9 anos</b>	<ul style="list-style-type: none"><li>✓ Realização de um <i>PowerPoint</i> com vídeo elucidativo onde será explicado sobretudo a técnica de escovagem ideal e promoção da saúde oral.</li><li>✓ Realização de perguntas no final da apresentação com posterior entrega de um "Diploma".</li></ul>

---

#### **4. Considerações Finais**

A plena realização dos estágios supracitados foram um contributo incalculável na minha formação enquanto futura médica dentista e a nível pessoal, assim como uma oportunidade de aplicação e solidificação de conhecimentos. Acresce à formação teórica e prática, a autonomia, independência, conhecimento, experiência, perspicácia e a rapidez de execução dos atos clínicos ao longo do ano. A interação com os diferentes grupos etários provenientes de diferentes estratos sociais foram um desafio aliciante permitindo uma adaptação prática e comportamental às exigências de cada situação. É importante destacar o vínculo inicialmente estabelecido com cada paciente, facto que facilitou a comunicação e exposição de assuntos de diferentes índoles.

Ainda a nível pessoal, o conhecimento e compreensão das expetativas de uma amostra da população portuguesa assim como os preconceitos inerentes às opiniões sobre a medicina dentária permitiram-me melhorar dia após dia e demonstrar a necessidade dos cuidados médico dentários.

Concluindo, toda esta experiência e tudo o que se dela sucedeu será uma mais-valia para as conquistas do futuro próximo.