

# Relatório Final de Estágio

Mestrado Integrado em Medicina Dentária

Instituto Universitário de Ciências da Saúde

## **Tomada de decisão perante o insucesso de dentes submetidos a terapia endodôntica**

Benjamin Georges Noguez

Orientador: Prof. Doutor Paulo Miller

## DECLARAÇÃO

Eu, **Benjamin Georges Nogue**s, estudante do Curso de Mestrado Integrado em Medicina Dentária (MIMD) do Instituto Universitário de Ciências da Saúde (IUCS), com o nº 22219, declaro ter atuado com absoluta integridade e de acordo com o Regulamento Pedagógico Específico do Curso na elaboração deste Relatório de Estágio intitulado: “Tomada de decisão perante o insucesso de dentes submetidos a terapia endodôntica”.

Confirmo que em todo o trabalho conducente à sua elaboração não recorri a qualquer forma de falsificação de resultados ou à prática de plágio ato pelo qual um indivíduo, mesmo por omissão, assume a autoria do trabalho intelectual pertencente a outrem, na sua totalidade ou em partes dele).

Mais declaro que todas as frases que retirei de trabalhos anteriores pertencentes a outros autores foram referenciados ou redigidos com novas palavras, tendo neste caso colocado a citação da fonte bibliográfica. Relatório Final de Estágio apresentado no Instituto Universitário de Ciências da Saúde.

Orientador: **Prof. Doutor Paulo Miller**

Gandra, 28/06/2018



---

## Aceitação do Orientador

Eu, **Paulo Miller**, com a categoria profissional de Professor Auxiliar do Instituto Universitário de Ciências da Saúde, tendo assumido o papel de Orientador do Relatório Final de Estágio intitulado “**Tomada de decisão perante o insucesso de dentes submetidos a terapia endodôntica**”, do Aluno do Mestrado Integrado em Medicina Dentária, **Benjamin Georges Noguès**, declaro que sou de parecer favorável para que o Relatório Final de Estágio possa ser presente ao Júri para Admissão a provas conducentes à obtenção do Grau de Mestre.

Gandra, 28/06/2018

O Orientador



---

# AGRADECIMENTOS

Em primeiro lugar gostaria agradecer os meus pais, que sempre me apoiaram e ajudaram durante os meus estudos. Também agradeço o meu irmão, a quem desejo o melhor para o seu futuro.

Aos meus amigos que encontrei aqui, nomeadamente a Alice, a Cynthia, a Salomé, a Pauline, a Lisa, o Mounir, o Jf, o Seb, o Gary, e o Loqman com quem passei cinco anos de vida excepcionais e espero passar muitos outros momentos com eles.

Agradeço também a Dream Team: Victor, “les Mich”, Nathane e Médy, sempre disponíveis para festejar tudo.

Aos os meu amigos da França em quem sempre possa contar.

Agradeço particularmente duas pessoas : o Loïck que foi o meu fiel binómio desde o inicio da clínica, com quem foi um prazer trabalhar e que sempre me facilitou a vida bem como o Damien, que vive comigo desde o inicio e com quem vivi a maioria dos meus melhores momentos aqui.

Ao meu orientador, o professor Paulo Miller, pela sua ajuda neste trabalho e o seu tempo passado a corrigir o meu português.

Para acabar, agradeço muito o Professor Joaquim Moreira, o Docteur Gérard Paloudier, e o Rui Sousa que sempre nos ajudaram e orientaram nas nossas dificuldades durante os primeiros anos aqui em Portugal.



## Resumo

**Introdução:** As bactérias têm muitos caminhos diferentes para invadir a polpa e a progressão destas, pode levar a várias doenças apicais agudas ou crônicas. O tratamento endodôntico não cirúrgico (TENC) trata destas patologias pela eliminação dos microrganismos através uma ação mecânica e química. Após um TENC, devido a erros de procedimento ou mesmo na ausência desses erros, as bactérias podem persistir nos canais e na região apical das raízes, o que pode levar ao insucesso do tratamento. O retratamento endodôntico não cirúrgico (RTENC), a microcirurgia apical e a extração do dente são os principais tratamentos para um insucesso endodôntico.

**Objetivo:** Este trabalho tem como objetivo, segundo uma revisão de literatura, criar um protocolo de tomada de decisão no tratamento de sinais e, ou sintomas recorrentes num dente submetido a um tratamento endodôntico não cirúrgico em função do estado do dente, dos tecidos circundantes, do TENC prévio, e do estado geral do paciente.

**Materiais e Métodos:** A pesquisa bibliográfica, do presente trabalho, foi realizada no período compreendido de 20 de Janeiro de 2018 a 1 de Fevereiro de 2018 nas bases de dados de artigos científicos *PubMed*, *Science Direct* and *Wiley Online Library*. As palavras-chave utilizadas foram as seguintes : “*root canal failure*” e “*decision making*”; “*root canal failure*” e “*endodontic retreatment*”.

**Discussão:** É considerado que o tratamento de primeira escolha apropriado para retratar um dente é usar abordagens convencionais (RTENC), especialmente quando o tratamento prévio é tecnicamente deficiente, em que há uma infecção num canal e em que o dente é adequado para uma nova restauração. Os problemas resolvidos por um RTENC que apresentam a maior taxa de sucesso e previsibilidade são os TENCs inadequados sem alterações da morfologia dos canais. Em alguns casos, a abordagem convencional não cirúrgica revela-se incapaz de resolver o problema ou por não haver acesso ao local da infecção, ou por a causa não ser bacteriana. Nestes casos, mesmo melhorando a obturação dos canais, pode não ser alcançada a remissão da sintomatologia e conseqüente sucesso, e uma abordagem microcirúrgica deve ser levado em conta. A combinação dos dois tratamentos pode ser realizada sendo que, assim todos os

locais de infecção podem ser tratados. Em casos de falha protética com violação do espaço biológico, em fraturas verticais, na presença de doença periodontal severa, havendo mobilidade dentária severa ou estrutura dentária insuficiente, e em pacientes com alta atividade de cárie, o tratamento cirúrgico com a extração do dente afetado e posterior colocação de implante pode ser uma opção terapêutica e apresenta uma taxa de sucesso previsível.

**Conclusão:** Tendo em consideração o TENC primário, o estado do dente e dos tecidos circundantes, bem como o estado geral do paciente, o RTENC, a microcirurgia apical ou a extração têm indicações e contraindicações. As opções mais conservadoras são as de primeira escolha mas o atual estado da arte o avanço científico permite-nos num significativo número de situações substituir um dente que não podemos salvar com uma taxa de sucesso previsível.

**Palavras-chave:** *“Root Canal Failure”, “Endodontic retreatment”, “Decision Making”.*

# Abstract

**Introduction:** Bacteria have many different pathways to invade the pulp and the progression of these bacteria can lead to various acute or chronic apical diseases. Non-surgical endodontic treatment (TENC) treats these diseases by eliminating the microorganisms through a mechanical and chemical action. After a TENC, due to some procedural errors and even sometimes without errors, the bacteria can persist in the canals and in the apical region of the roots, which can lead to treatment failure. Non-surgical endodontic retreatment (RTENC), apical microsurgery and tooth extraction are the main treatments for endodontic failure.

**Objective:** According to a literature review, this work aims at creating a decision-making protocol in the treatment of recurrent signs and / or symptoms in a tooth undergoing non-surgical endodontic treatment depending on the state of the tooth, surrounding tissues, the initial TENC, and the general condition of the patient.

**Discussion:** It is considered that the proper treatment to retreat a tooth is to use conventional approaches (RTENC), especially when the prior treatment is technically deficient and that there is an infection in a canal, and that the tooth is suitable for a new restoration. Problems that can be resolved with a RTENC with the best predictable success rate are unsuitable TENCs without morphology changes. In some cases, the conventional non-surgical approach does not solve the problem because there is no access to the site of infection or the cause is not bacterial. In these cases, even improving the canal filling, may not result in success and a microsurgical approach could be considered. Therefore, the best way to treat remains the combination of both treatments: RTENC and microsurgery; so all the infection sites can be treated. In cases of prosthetic failure with violation of the biological space or/and vertical fractures, severe periodontal diseases, severe tooth mobility or insufficient dental structure, patients with high caries activity, the tooth extraction with an implant placement can be favored and have a predictable success rate.



**Materials and Methods:** The bibliographic research of the present study was carried out between January 20, 2018 and February 1, 2018 with the databases of scientific articles issued from *PubMed*, *Science Direct* and *Wiley Online Library*. The keywords used were as follows: "*root canal failure*" and "*decision making*"; "*root canal failure*" and "*endodontic retreatment*".

**Conclusion:** In accordance to the initial TENC, taking into consideration the state of the tooth, the surrounding tissues, and the general condition of the patient, the three treatments discussed: RTENC, apical microsurgery and extraction will have indications and contra-indications.

Nevertheless, the most conservative options of treatment must be considered as the first options but fortunately the scientific breakthrough allows us today to replace a tooth which can not saved with a predictable success rate.

**Keywords:** "*Endodontic retreatment*", "*Decision Making*", "*Root Canal Failure*".

# ÍNDICE GERAL

## CAPÍTULO I

<b>1 – Introdução</b>	<b>1</b>
1.1 Patogenia e História natural da doença periapical .....	1
1.2 O tratamento endodôntico não cirúrgico (TENC).....	2
1.2.1 Preparação intrarradicular mecânica.....	3
1.2.2 Preparação intrarradicular química.....	4
1.2.3 Obturação do sistema de canal radiculares.....	5
1.3 Insucesso do TENC .....	5
1.3.1 Diagnóstico do insucesso endodôntico .....	5
1.3.2 Fatores que afetam o sucesso do TENC.....	6
1.3.2.1 Microbianos.....	7
1.3.2.2 Não microbianos.....	7
1.4 Retratamento endodôntico não cirúrgico (RTENC).....	8
1.5 Microcirurgia apical.....	8
1.6 Extração do dente.....	9
<b>2 – Objetivo</b>	<b>10</b>
<b>3 – Metodologia</b>	<b>10</b>
<b>4 – Discussão</b>	<b>12</b>
4.1 Indicações e contraindicações para o RTENC e a microcirurgia apical.....	12
4.2 Combinação do retratamento endodôntico não cirúrgico e da microcirurgia apical.....	14
4.3 Terapias endodônticas Versus a Extração e colocação de um implante.....	15
<b>5 – Conclusão</b> .....	<b>18</b>
<b>6 – Bibliografia</b> .....	<b>19</b>

## **CAPÍTULO II**

<b>1 – Introdução.....</b>	<b>22</b>
<b>2 - Relatório das Atividades Práticas das Disciplinas de Estágio Supervisionado.....</b>	<b>23</b>
2.1 Estágio Hospitalar.....	23
2.2 Estágio em Clínica Geral Dentária.....	24
2.3 Estágio em Saúde Oral e Comunitária.....	25
2.4 Considerações Finais das Atividades de Estágio.....	26

### **Índice das abreviaturas:**

TENC: Tratamento endodôntico não cirúrgico

RTENC: Retratamento endodôntico não cirúrgico

SCR: Sistema de canal radicular

# **CAPÍTULO I**

## **1. INTRODUÇÃO**

### **1.1 Patogenia e História natural da doença periapical:**

As bactérias têm muitos caminhos diferentes para invadir a polpa. Estes incluem lesões de cárie, cracks da dentina e do esmalte, fraturas, túbulos dentinários expostos na área da coroa ou nas bolsas periodontais, canais laterais, infiltração do material restaurador, e a via hematogênica associada à bacteremia.<sup>1</sup>

À medida que a infecção do canal radicular se desenvolve, a infecção progride apicalmente ao longo canal radicular até que, os produtos bacterianos ou as próprias bactérias, provocam a agressão e estimulação dos tecidos periapicais através do forâmen periapical.<sup>1,2</sup>

Num hospedeiro que nunca foi exposto a bactérias, a resposta inicial é uma inflamação aguda não-específica. Essa consiste na formação dum exsudado fluído induzido por alteração da permeabilidade vascular que é mediado por vários sistemas bioquímicos (o sistema complementar, o sistema de quininas, o sistema da coagulação, o sistema de fibrinólise), consistindo em proteínas plasmáticas preformadas que atuam paralelamente para iniciar, promover e controlar a resposta inflamatória.<sup>2</sup>

Seguidamente forma-se um exsudado celular, constituído principalmente de polimorfonucleares (PMNs), macrófagos, células dendríticas e células *Natural Killers* (NK), que também libertam células mediadores da inflamação, o que aumenta o processo inflamatório.<sup>2</sup>

A resposta aguda pode ser acompanhada pelos sinais clínicos habituais de dor aos estímulos térmicos e sensibilidade à percussão do dente, mas também pode ser tão reduzida que não se nota. Neste estado da doença, a reabsorção óssea é mínima e quase não é perceptível radiograficamente.<sup>2</sup>

Quando as bactérias e os seus produtos não são removidos, por estarem isoladas no sistema de canal radicular, inicia-se uma resposta imune retardada e começa a resposta

imune específica.<sup>2</sup> Essa resposta é mediada pela estimulação direta das células hospedeiras, pelas bactérias e pelos seus produtos.<sup>1,2</sup>

Dependendo da natureza do estímulo e da suscetibilidade do hospedeiro, pode manifestar-se toda uma gama de efeitos, incluindo as reações de hipersensibilidade.<sup>2</sup>

A progressão clínica da lesão pode provocar diversos tipos de lesões, incluindo: a formação de abscesso apical agudo, um evento intensamente doloroso até a reabsorção óssea aliviar; a supuração crônica; ou conversão para um estado crônico, estável, mas dinâmico.<sup>1,2</sup>

### **1.2 O tratamento endodôntico não cirúrgico (TENC):**

É o tratamento adequado para tratar a doença periapical e para a eliminação dos microrganismos e dos seus produtos do sistema de canais radiculares.<sup>1,3,4,5,6</sup>

Os microrganismos também podem ser encontrados em suspensão no sistema de canais radiculares, mas eles colonizam principalmente as paredes do canal e os túbulos dentinários até o forâmen apical.<sup>1,6</sup>

As bactérias e os produtos bacterianos que penetram nos túbulos dentinários podem ser considerados como extensões do biofilme do canal principal, resultando numa forma tridimensional, o que aumenta a dificuldade da descontaminação de toda a superfície do canal.<sup>1,6</sup>

Na verdade, é impossível esterilizar o sistema de canais radiculares com os equipamentos, materiais e técnicas disponíveis.<sup>6</sup>

Os procedimentos de tratamento do canal radicular são efectivos porque a redução dos produtos bacterianos e das bactérias dos canais radiculares provoca uma diminuição suficiente da patogenicidade, que permite promover a cicatrização perirradicular.<sup>6</sup>

O TENC pode ser pensado em termos de :

- 1)Preparação intraradicular mecânica;
- 2)Preparação intraradicular química (irrigação intracanal e medicação intracanal);
- 3)Obturação dos canais;<sup>6</sup>

### **1.2.1 Preparação intra-radicular mecânica**

O objetivo do aspecto mecânico da preparação intra-radicular é criar acesso ao sistema do canal radicular, obter e manter a permeabilidade na parte apical do canal.<sup>1,2,6</sup>

A preparação mecânica normalmente envolve o uso de vários instrumentos que deverão:

- ser de comprimento suficiente para negociar a parte apical do sistema de canais radiculares mantendo a permeabilidade apical.<sup>6</sup>
- dar uma forma cônica ao canal radicular para permitir que os agentes irrigantes e os materiais de preenchimento de raiz sejam fornecidos em toda a extensão (todas as superfícies) do sistema de canais radiculares de forma controlada.<sup>6</sup>

Esses objetivos devem ser alcançados através da remoção controlada da dentina intraradicular, de modo que a forma e a curvatura originais dos canais principais sejam mantidos.<sup>6</sup>

Isso, juntamente com um tamanho de preparação final relativamente conservador, ajuda a garantir que a raiz não seja excessivamente enfraquecida nem perfurada.<sup>6</sup>

### **1.2.2 Preparação intra-radicular química (irrigação intracanal e medicação intracanal)**

Para que o agente químico atinja todas as superfícies do SCR, deve existir um alargamento suficiente para que o fluxo do irrigante seja facilitado.<sup>6</sup>

Isso exige que as obstruções sejam eliminadas. Antes da preparação mecânica, o sistema radicular pode apresentar tecido pulpar em vários estados de desintegração, calcificação de polpa distrófica.<sup>2,6</sup>

O processo de preparação mecânica, removendo o tecido dentinário, cria uma massa heterógena de tecido orgânico e inorgânico (a *Smear-Layer*) que precisa de ser eliminada do canal.<sup>6</sup>

As estratégias para colocar, ativar e substituir o irrigante devem ser efetivas. Além disso, a ação de irrigação pura somente é efetiva para detritos dentinários soltos, sendo que a maioria dos elementos a eliminar estão aderidos. O irrigante deve, portanto, ser agitado pelos diferentes sistemas de ativação.<sup>6</sup>

A irrigação deve ser prolongada, repetitiva e deve ocorrer em alternância com a preparação mecânica do canal.<sup>6</sup>

A eliminação das bactérias é dificultada por dois motivos principais :

- A dificuldade de levar o irrigante à parte apical do canal que tem uma anatomia estreita, bem como a todas as ramificações ao longo do canal radicular.<sup>6</sup>

- A dificuldade de alcançar com o irrigante todo o biofilme bacteriano que é organizado em multicamadas numa forma tridimensional e protegido por uma matriz polisacarídica.<sup>6</sup>

No tratamento da periodontite periapical, o objetivo da medicação intracanal entre duas sessões é ajudar a eliminar as bactérias que sobreviveram à instrumentação e à irrigação intracanal. Deve também prevenir a colonização de novas bactérias através dos canais acessórios.<sup>1,2,6</sup>



### **1.2.3 Obturação do sistema de canal radicular**

Os objetivos da obturação do SCR e da colocação de uma restauração coronal adequada são:

- evitar a recontaminação, estabelecendo uma barreira contínua que impeça a passagem de microrganismos e seus produtos.<sup>6</sup>

- evitar qualquer permeabilidade nos potenciais canais de nutrientes que possam ajudar o crescimento bacteriano.<sup>6</sup>

- reduzir o risco de movimento bacteriano ou a percolação de fluídos no espaço intracanal a partir do sulco gengival ou das bolsas periodontais.<sup>6</sup>

### **1.3 Insucesso do TENC**

#### **1.3.1 Diagnóstico do insucesso**

Sendo a cura completa uma possibilidade após o TENC, as bactérias podem, no entanto, persistir nos canais secundários existentes, na região apical da raiz, no forâmen apical ou numa lesão periapical, o que pode levar ao insucesso do tratamento endodôntico. Uma explicação provável é que o tratamento pode reduzir, mas não eliminar completamente a infecção na raiz.<sup>1,3,5,7,8</sup>

Existem diferentes diagnósticos de radiolucência periapical persistente após o TENC: periodontite apical crônica devido a um canal infetado, infecção extra-radicular, quisto periapical verdadeiro, cicatriz periapical, reação a um corpo estranho.<sup>5,9</sup>

O re-surgimento de nova patologia periapical após a realização do TENC pode ter diferentes diagnósticos tais como: periodontite apical aguda primária ou secundária devida a um canal infetado, abscesso apical agudo primário ou secundário devido a um canal infetado, periodontite apical crônica, abscesso apical crônico, celulite facial, infecção extrarradicular, "*periapical pocket cyst*", verdadeiro quisto apical, reação a um corpo estranho.<sup>9</sup>

É muito importante interpretar bem as radiografias para distinguir uma lesão

persistente de origem endodôntica de uma lesão crônica de origem não endodôntica como: quistos periodontais laterais, ameloblastomas, cementoma, quisto maxilar anterior, quisto mediano mandibular, quisto globulomaxilar, tumores de células gigantes, neurofibroma, carcinoma espinocelular.<sup>10</sup>

É também importante distinguir uma dor de origem endodôntica de uma dor de origem não endodôntica : as dores mais frequentes não odontogênicas que imitam a dor pulpar/periapical são a nevralgia do trigêmio e a sinusite.<sup>10</sup>

### **1.3.2 Fatores que afetam o sucesso do TENC**

O insucesso do TENC inicial é causado por múltiplos fatores:

- Presença de radiolucência periapical prévia e o seu tamanho<sup>1,2,3,4</sup>
- Insucesso protético : fraturas de coroas, fraturas de raízes, falha na restauração em dentes considerados como não restauráveis e infiltração<sup>2,4</sup>
- Situação periodontal (perda óssea excessiva e mobilidade)<sup>8</sup>
- Insucesso endodôntico propriamente dito: sobre ou sub extensão do material de obturação , instrumentação e irrigação inadequadas, iatrogenia (perfuração, fratura de instrumentos).<sup>2,4,8</sup>
- Erros de diagnóstico (o incorreto diagnóstico da dor e a incorreta interpretação das radiografias são as duas maiores causas de erro de diagnóstico).<sup>4,8,10</sup>

Muitas vezes, achamos que erros como degraus, perfurações, sobre-obturação ou sub-obturação, ou fratura instrumentos resultam em insucesso. Mas, na realidade, estes erros só impedem a realização do tratamento endodôntico. É a presença concomitante de infecção bacteriana que resulta em insucesso. <sup>1,10</sup>

As causas da falha no tratamento do canal radicular propriamente dito podem ser resumidas da seguinte forma:

### **1.3.2.1 Microbianos (inflamação apical persistente)**

- Intra-radicular (infecção persistente ou nova):

Espécies microbianas recuperadas de dentes tratados com raízes com doença periapical persistente são principalmente bactérias Gram + e as espécies mais encontradas são: *Enterococcus faecalis*, espécies de *Propionibacterium*, espécies de *Streptococcus*, espécies de *Lactobacillus*, espécies de *Peptostreptococcus* e leveduras.<sup>2,3</sup>

A presença destas bactérias depois do tratamento é principalmente devido a :

- Isolamento inadequado do dente;
- Assepsia insuficiente;
- Infiltração de uma restauração inadequada;
- Cavidade de acesso deixada aberta para o drenagem;<sup>2</sup>

-Extra-radicular (infecção persistente ou nova)

A fonte bacteriana pode estender-se além do forâmen apical e na lesão periapical. É possível que o estabelecimento de infecção neste sitio possa levar a sua mudança para se adaptar ao novo sitio. O *A. israelii* é uma das espécies habitualmente encontrado em casos resistentes à terapia endodôntica.<sup>2</sup>

### **1.3.2.2 Não microbianos (inflamação periapical persistente/patologia ou nova inflamação periapical)**

- Quisto verdadeiro

É uma cavidade patológica separada, revestida por um epitélio, geralmente contém material húmido ou semi-sólido. Não comunica com o SCR e pode desenvolver-se a partir de lesões periapicais. Frequentemente mantém-se activo após o TENC.<sup>2, 11</sup>

- Reação de corpo estranho:

Elementos como a dentina extruída, selante extrudido, a extrusão de guta, os instrumentos separados podem também levar a uma inflamação periapical.<sup>2,9,11</sup>

O RTENC, o tratamento microcirúrgico, bem como a extração do dente são os principais tratamentos para um insucesso endodôntico.<sup>5</sup>

#### **1.4 Retratamento endodôntico não cirúrgico (RTENC)**

É fundamental avaliar a restaurabilidade do dente, estabilizando-o para o retratamento do SCR com o propósito de evitar a recontaminação.<sup>12</sup>

O RTENC consiste na remoção do material obturador existente e de qualquer outro material colocado por razões restaurativas tão atraumaticamente quanto possível. A correção de qualquer erro de procedimento iatrogénico também é necessária, quando possível.<sup>2,12</sup>

Seguintemente, é necessário calibrar o SCR e identificar qualquer anatomia ou canais esquecidos, uma vez que a permeabilidade apical e o comprimento do SCR foram determinados.<sup>2,12</sup>

Nesta fase, podemos completar o tratamento como se fosse um novo caso; exceto se os elementos de obstrução não puderam ser corrigidos.<sup>12</sup>

#### **1.5 Microcirurgia apical**

Várias etapas estão envolvidas no procedimento cirúrgico periapical. A exposição inicial da região apical é necessária. Este procedimento deve permitir o acesso ao ápice para a ressecção da raiz. Aproximadamente 3 mm do ápice da raiz são removidos.<sup>10</sup>

A ressecção radicular remove zona mais apical da raiz que contém as zonas com maior dificuldade de acesso. Após esta, é realizada uma curetagem completa da região periapical. A curetagem remove o tecido inflamatório, nichos de bactérias e detritos periapicais que podem ter sido forçados a sair do ápice durante a preparação prévia do sistema de canal radicular.<sup>11</sup>

A cavidade para a obturação retrógrada é então preparada com o uso do dispositivo ultrassónico. Esta preparação cria uma cavidade apical que é retentiva por causa das paredes paralelas.<sup>11</sup>

A obturação retrógrada é fundamental para selar hermeticamente o SCR, evitando novas fugas de bactérias nos tecidos periapicais.<sup>10,11</sup>

O material obturador ideal deve ser biocompatível, antibacteriano, fácil de colocar e remover, radiopaco, aderido à parede do SCR, insolúvel e induzir a regeneração dos tecidos perirradiculares.<sup>10</sup>

Da variedade de materiais disponíveis, nenhum satisfaz todos os critérios acima. Os materiais atualmente mais utilizados são o MTA, o ácido super etoxibenzóico, o IRM, a guta-percha, o Diaket, a resina composta e o cimento de ionómero de vidro. A amálgama tem sido amplamente utilizada no passado, mas não pode mais ser recomendado devido às evidências que demonstram a superioridade de outros materiais e devido à falha a longo prazo dos casos em que o amálgama foi usado.<sup>10,12</sup>

### **1.6 Extração do dente**

Um outro tratamento alternativo pode ser a extração do dente com uma futura reabilitação fixa ou removível.<sup>9</sup>

## **2. OBJETIVOS**

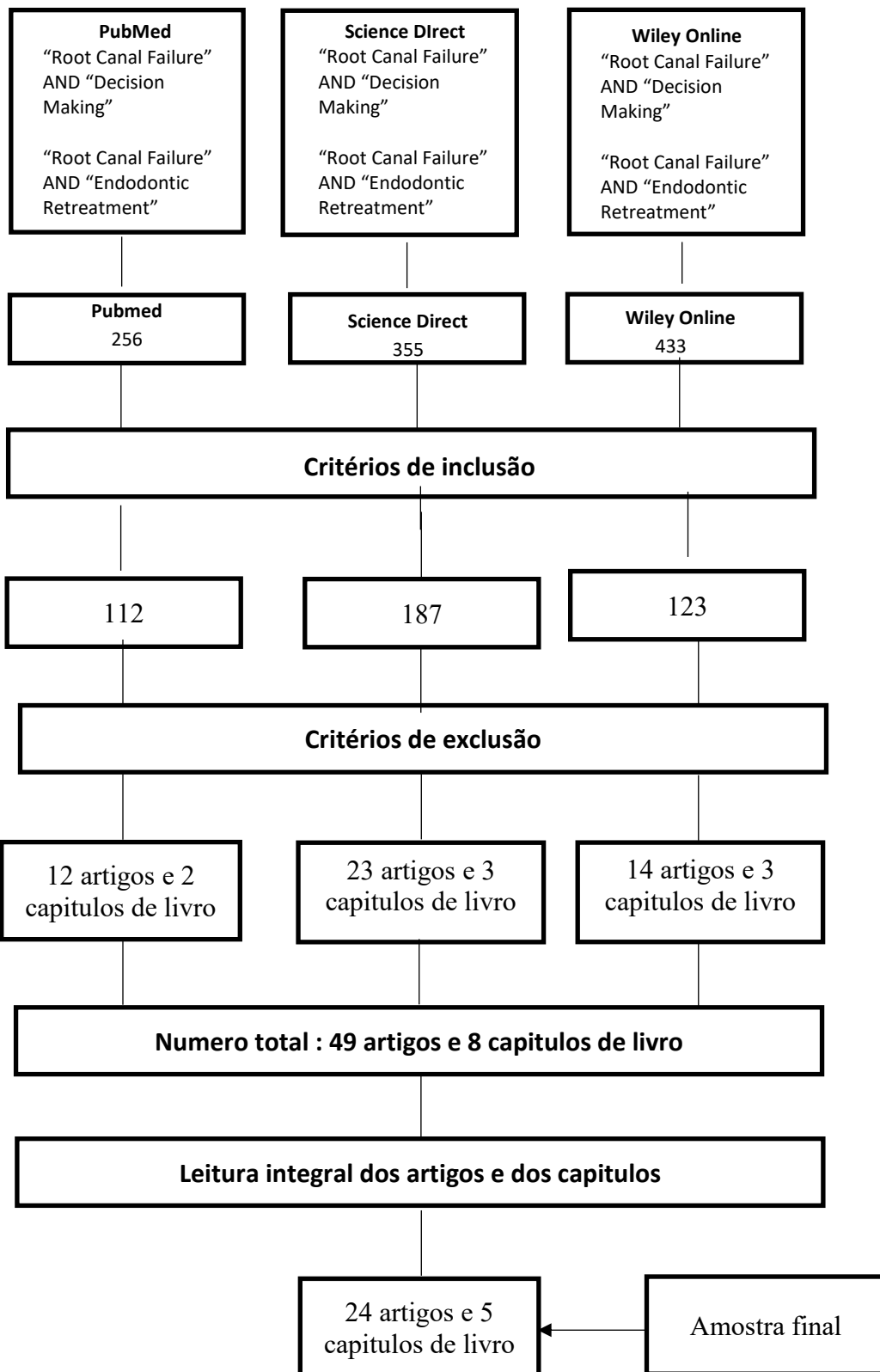
Este trabalho tem como objetivo, segundo uma revisão de literatura, criar um protocolo de tomada de decisão no tratamento de sinais e/ou sintomas recorrentes num dente submetido a um tratamento endodôntico não cirúrgico em função do estado do dente, do estado dos tecidos circundantes, do TENC primário, e do estado geral do paciente.

## **3. METODOLOGIA**

A pesquisa do presente trabalho, foi realizada no período compreendido entre 20 de Janeiro de 2018 e 1 de Fevereiro de 2018 nas bases de dados de artigos científicos PubMed, Science Direct and Wiley Online Library. As palavras-chave utilizadas foram as seguintes : «Root Canal Failure » e « Decision making », «Root canal failure » e « Endodontic retreatment ».

Como critérios de inclusão foram considerados os artigos do tipo: meta-análise, revisões sistemáticas e série de casos, em idiomas inglês, francês e português, com a data de publicação entre 2002 e 2018, bem como capítulos de livros com acesso para leitura integral.

Foram excluídos do trabalho, depois da leitura dos títulos e dos resumos, os artigos que não apresentavam informação alusiva ao tema do trabalho proposto. Depois da leitura integral os artigos e restantes capítulos de livros, foram excluídos os artigos que não apresentavam informações úteis para o trabalho.



## **4. DISCUSSÃO**

A decisão de fazer um RTENC, uma microcirurgia apical, ou uma extração seguida de uma reabilitação protética deve ser avaliada cuidadosamente.<sup>7, 10, 13</sup>

O lapso de tempo decorrido entre o TENC inicial e a aparição dos sinais e sintomas pós-operatórios é de extrema importância para o diagnóstico. A qualidade da irrigação, da instrumentação e da obturação de todo SCR deve ser avaliada cuidadosamente independentemente de quem foi o operador anterior.<sup>7, 14</sup>

Em vários estudos, foram comparados o RTENC e a microcirurgia apical em períodos de follow-up de 1 a 4 anos. Inicialmente, os casos cirúrgicos mostram uma taxa de cicatrização mais alta do que o RTENC, mas aos 4 anos, não houve diferenças significativas entre os dois métodos devido a falhas tardias de alguns casos cirúrgicos. Portanto, a seleção do tipo de tratamento deve ser feito caso a caso.<sup>15, 16, 17, 18</sup>

### **4.1 Indicações e contraindicações para o RTENC e a microcirurgia apical:**

O RTENC é diferente de TENC inicial. O dente já foi tratado sem sucesso e uma restauração permanente geralmente foi feita.<sup>2,7</sup>

Erros de procedimento iatrogênicos devem ser tratados e o acesso ao canal pode estar obstruído e contém flora bacteriana mais resistente.<sup>2,7</sup>

É frequentemente considerado que o tratamento apropriado para retratar um dente é usar abordagens convencionais (RTENC), especialmente quando o tratamento inicial é tecnicamente deficiente e que há uma infecção num canal, e que o dente é adequado para uma nova restauração.<sup>2,3,7,9,14,18,19</sup>

As situações resolvidas por um RTENC que apresentam a maior taxa de previsibilidade são TENCs inadequados, sem alterações da morfologia dos canais. Em alguns casos, uma lesão periapical está associada a um canal não instrumentado ou a um canal apresentando permeabilidade na obturação.<sup>8,19,20</sup>

Nestes casos, o canal perdido ou mal obturado pode ser tratado e tem uma taxa de sucesso previsível (aproximadamente 82% de sucesso para os canais perdidos).<sup>8,19,20</sup>



A qualidade da obturação prévia dos canais (comprimento e densidade) é um preditor importante para o sucesso do RTENC. Quando a anterior obturação dos canais é inadequada, 86% dos casos têm uma boa cicatrização da lesão periapical depois do RTENC, em comparação com apenas 50% de sucesso quando a obturação anterior é tecnicamente adequada. Os SCR mal tratados produzem culturas bacterianas similares às infecções primárias enquanto um canal bem tratado tem menos espécies bacterianas, mas muito mais resistentes.<sup>13</sup>

Em alguns casos, a abordagem convencional não cirúrgica não resolve o problema porque não há acesso ao local onde está instalada a infecção ou porque a causa não é bacteriana.<sup>2</sup>

Se uma lesão periapical persiste após um RTENC, pode ser considerado que provavelmente o problema não é resultado de uma infecção intra-radicular, sendo mais provável que seja resultado de um problema peri-apical como um quisto verdadeiro, uma infecção extra-radicular, uma reação a um corpo estranho como guta-percha extruída, uma alteração da morfologia do canal (degrau, transporte apical), instrumentos fraturados na zona apical do canal ou depois da curvatura, perfurações, dilacerações, calcificações.<sup>2</sup>

Portanto, nestes casos, mesmo melhorando a obturação dos canais, pode não resultar em sucesso e uma abordagem microcirúrgica deve ser tida em conta.<sup>2, 7, 8, 9, 10, 18, 19, 21</sup>

Quando uma tentativa conservadora de tratar um instrumento endodôntico partido no canal falha, uma intervenção cirúrgica pode ser justificada. No entanto, alguns casos não são passíveis da realização de ato cirúrgico devido à localização da área cirúrgica e às estruturas anatómicas anexas.<sup>22</sup>

- Remover um fragmento de forma não cirúrgica pode ser a primeira opção terapêutica quando:
  - o fragmento está acessível (1/3 coronal ou médio do canal ou antes da curvatura).
  - não existe risco de complicações.
  - o instrumento se separou num estágio inicial da instrumentação.
  - o operador tem experiência.<sup>22</sup>

- Fazer o *bypass* do fragmento de forma não cirúrgica pode ser feito :
  - em segunda intenção, se a tentativa de remoção falhou,
  - em primeira intenção, se o fragmento partiu no estado inicial da instrumentação e for inacessível para remoção (1/3 apical do canal ou depois da curvatura).<sup>22</sup>
- Uma abordagem cirúrgica pode ser feita:
  - em último recurso, se as outras abordagens falharam e se uma doença apical estiver a desenvolver-se.
  - como primeira opção quando a doença apical já está presente no momento da separação do instrumento e se este se separou numa fase inicial da instrumentação.<sup>22</sup>

A acessibilidade ao SCR também tem um papel importante na decisão do tratamento. A presença dum espigão, dentro do canal pode restringir o acesso coronal aos canais e envolve, para a sua remoção, fatores de risco elevados que incluem fratura radicular, perda de dentina, perfuração das raízes, entre outros.<sup>7,13,19</sup>

Uma lesão apical com uma condição periodontal deficiente associada cria um problema complexo. Nos casos em que o RTENC não tem sucesso, um tratamento cirúrgico deve ser tomado em consideração. No entanto, o tratamento cirúrgico das lesões combinadas, apresenta ainda um prognóstico menos favorável.<sup>23</sup>

Os fatores com maior impacto sobre o sucesso da cirurgia apical são a má acessibilidade na região dos molares, a existência duma lesão persistente com um tamanho superior a 5 mm, a infiltração coronal e a perda da cortical óssea.<sup>2,24, 25</sup>

#### **4.2 Combinação do retratamento não cirúrgico e da microcirurgia apical:**

Espaços vazios (*voids*) podem existir nos canais obturados, permitindo o movimento bacteriano de coronal para apical ou o inverso.<sup>8, 19, 26</sup>

Wu e o Wesselink em 2005 citam um estudo do Yue e Wu de 1995 que, baseando-se num estudo de 1769 dentes, indicaram que os deltas e ramificações apicais ocorrem em 7% dos dentes.<sup>19</sup>

Citam também um estudo de Nair et Al de 2005, em que os 3 mm apicais das raízes de molares inferiores foram removidos e examinados histologicamente, observando que estavam presentes istmos inter-canalares em 69% dos casos, e canais acessórios em 50% do total da amostra.<sup>19</sup>

Assim, num número significativo de dentes, os 3 mm apicais contêm áreas de muito difícil acesso sendo que estas áreas inacessíveis apenas são eliminadas com a realização de um tratamento cirúrgico.<sup>8, 19, 26</sup>

Mas ainda assim, temos de ter em conta que a infeção poderá permanecer nas porções mediais e coronais devido a micro-infiltração coronária, que é um fator importante de insucesso e por esse motivo a realização apenas da microcirurgia apical pode não ser suficiente.<sup>19,26</sup>

Quando os pacientes destes estudos foram tratados só com cirurgia apical e que foram recolhidos 10 anos depois, a taxa dos casos de sucesso diminui para 57,7%.<sup>2, 3, 8, 17, 18, 19, 21, 26, 27</sup>

O Wu e o Wesselink citam também o Hepworth and Friedman que fizeram em 1997 uma revisão da literatura e encontraram uma taxa de sucesso de 66% com o RTENC isolado, 59% com a cirurgia isolada e 81% com a combinação dos dois.<sup>19</sup>

É por isto que a combinação dos dois tratamentos apresenta os melhores resultados pois assim todos os locais de infeção podem ser tratados.<sup>2, 3, 8, 17, 18, 19, 21, 27, 28</sup>

### **4.3 Terapias endodônticas Versus Extração e colocação de implante**

Existem critérios específicos para se obterem resultados positivos na colocação de implantes. Entre estes podemos referir a ausência de mobilidade, perda óssea cervical que não deve exceder 0,2 mm por ano, ausência de radiolucência peri-implantar e estética aceitável.

Utilizando os critérios atrás explicitados, de acordo com Song M. et al. (2014), as taxas mínimas de sucesso são de 85% aos 5 anos e de 80% aos 10 anos.<sup>17</sup>

O insucesso dos implantes pode ser precoce ou tardio. As falhas precoces são decorrentes de complicações cirúrgicas, ou pós-operatórias, sendo que a maioria dos implantes falha 3 a 5 meses depois da colocação.<sup>17</sup>

As falhas tardias ocorrem durante e depois da fase reabilitadora protética e são atribuídas a peri-implantite não infecciosa causada por sobrecarga oclusal ou a peri-implantite infecciosa.<sup>17</sup>

Existem algumas razões para a extração de dente comprometidos e para a sua substituição por implantes. Estas englobam, entre outras razões, uma relação coroa/raiz desfavorável, um insuficiente comprimento da raiz, uma insuficiente quantidade de tecido dentário, um estado periodontal duvidoso e uma má condição dos dentes circundantes.<sup>8,9,17,18,29</sup>

O fracasso dos tratamentos endodônticos é frequentemente de natureza não endodôntica. Essas falhas incluem lesões cariosas recorrentes, fraturas radiculares e doenças periodontais. O RTENC de casos endodônticos pode ser difícil, e pode falhar devido a persistência da infecção tanto no interior do canal como nos tecidos circundantes.<sup>8,17</sup>

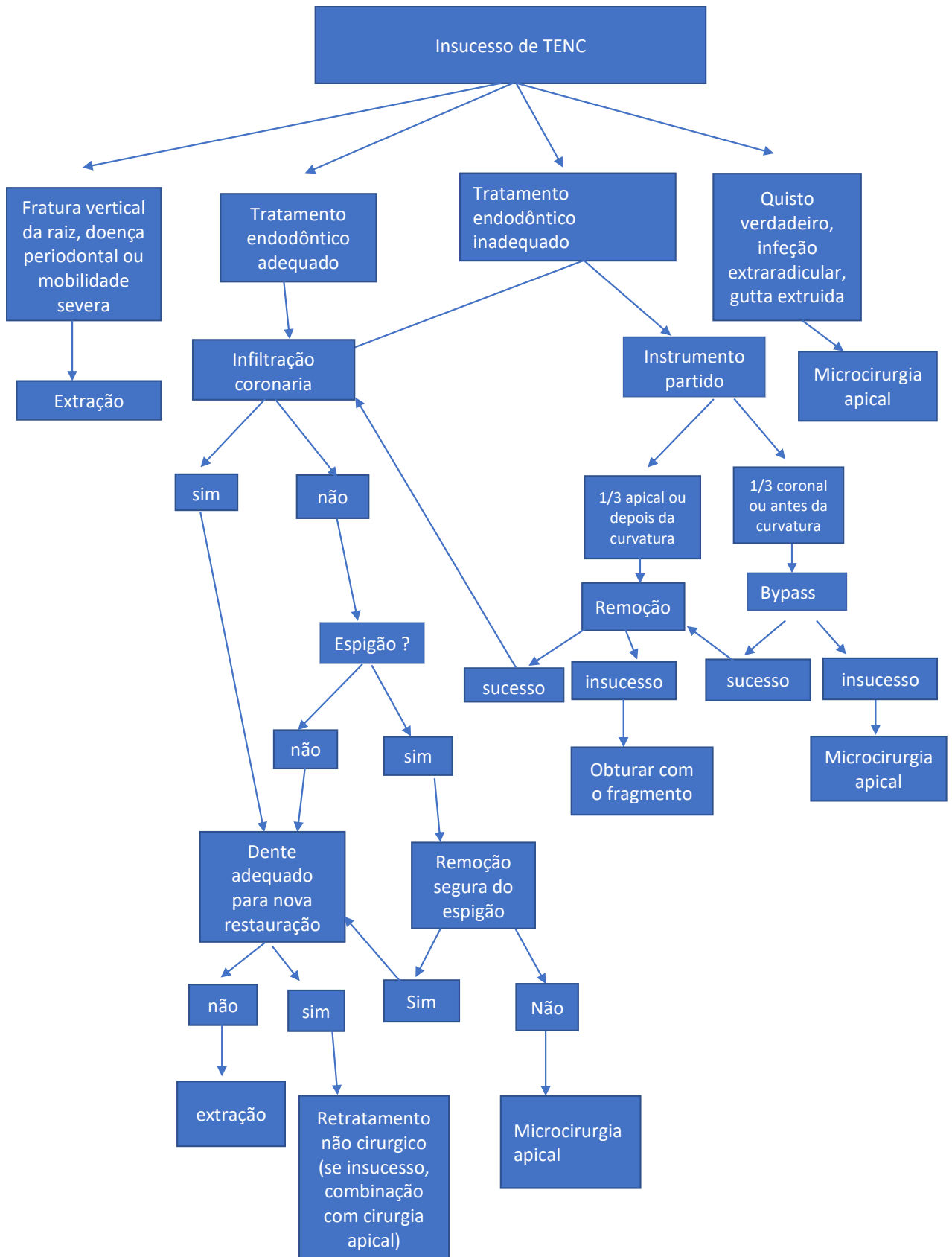
Implantes imediatos, mesmo em locais estéticos são considerados previsíveis.<sup>17</sup>

Song.M et al. em 2014 citam estudos de sucesso e fracasso sendo que a taxa de sucesso dos casos retratados cirurgicamente ou não varia entre 64% a 95%, enquanto que a taxa de sobrevivência dos implantes excede os 90%.<sup>17</sup>

Se um dente for necessário para suportar uma prótese fixa recém-fabricada, consoante exista ou não ocupação do espaço canal por espigão, o RTENC ou a microcirurgia apical são os tratamentos de eleição.<sup>17</sup>

Em casos de falha protética com violação do espaço biológico, fraturas verticais, doenças periodontais severas, mobilidade dentária severa ou estrutura dentária insuficiente, em pacientes com alta atividade de cárie, o tratamento de eleição poderá ser a colocação de um implante dentário.<sup>7,8,9,18,29</sup>

Com os dados recolhidos nesta revisão da literatura, propomos o seguinte fluxograma de atuação clínica, perante o insucesso da terapia endodôntica primária:



## **5. CONCLUSÃO**

Perante o insucesso de um TENC é necessário apresentar uma alternativa terapêutica ao paciente, que esteja de acordo com os seus interesses.

O diagnóstico do insucesso é de capital importância para escolher o plano tratamento mais adequado.

A primeira opção será a realização de um RETENC, que poderá ter de ser complementado por uma microcirurgia apical ou, em casos limite pela exodontia e colocação de implantes dentários.

## 6. BIBLIOGRAFIA

1. Haapasalo M, Udnaes T, Endal U. Persistent, recurrent, and acquired infection of the root canal system post-treatment. *Endod Top.* nov 2003;6(1):29-56.
2. Gulabivala K, Ng Y-L. Biological and clinical rationale for root-canal treatment and management of its failure. 4th ed. London: Elsevier;. 2014. 3th chapt.
3. Wu M-K, Dummer PMH, Wesselink PR. Consequences of and strategies to deal with residual post-treatment root canal infection. *Int Endod J.* may 2006;39(5):343-56.
4. Hülsmann M. Epidemiology of post-treatment disease. *Endod Top.* nov 2016;34(1):42-63.
5. Olcay K, Ataoglu H, Belli S. Evaluation of Related Factors in the Failure of Endodontically Treated Teeth: A Cross-sectional Study. *J Endod.* jan 2018;44(1):38-45.
6. Gulabivala K, Ng Y-L. Non-surgical root-canal treatment. In: *Endodontics.* 4th ed. London: Elsevier; 2014. 8th chapt.
7. Wong R. Conventional endodontic failure and retreatment. *Dent Clin North Am.* jan 2004;48(1):265-89.
8. Karabucak B, Setzer F. Criteria for the ideal treatment option for failed endodontics: surgical or nonsurgical? *Compend. Contin. Educ. Dent;* 2007; 28: 391-7; quiz 398, 407.
9. Abbott PV. Diagnosis and management planning for root-filled teeth with persisting or new apical pathosis: Diagnosis and management planning. *Endod Top.* sept 2008;19(1):1-21.
10. Ng Y-L, Gulabivala K. Management of non-surgical root-canal treatment failure. In: *Endodontics [Internet].* 4th ed. London: Elsevier; 2014. 9th chapt.
11. Wu M-K, Wesselink PR. Timeliness and effectiveness in the surgical management of persistent post-treatment periapical pathosis. *Endod Top.* july 2005;11(1):25-31.
12. Lieblich SE. Endodontic Surgery. *Dent Clin North Am.* jan 2012;56(1):121-32.

13. Gulabivala K, Ng Y-L. Treatment planning. In: Endodontics [Internet]. 4th ed. London: Elsevier;. 2014. 5th chapt.
14. Wenteler GL, Sathorn C, Parashos P. Factors influencing root canal retreatment strategies by general practitioners and specialists in Australia. *Int Endod J*. may 2015;48(5):417-27.
15. Kang M, In Jung H, Song M, Kim SY, Kim H-C, Kim E. Outcome of nonsurgical retreatment and endodontic microsurgery: a meta-analysis. *Clin Oral Investig*. apr 2015;19(3):569-82.
16. Torabinejad M, Corr R, Handysides R, Shabahang S. Outcomes of Nonsurgical Retreatment and Endodontic Surgery: A Systematic Review. *J Endod*. july 2009;35(7):930-7.
17. Song M, Nam T, Shin S-J, Kim E. Comparison of Clinical Outcomes of Endodontic Microsurgery: 1 Year versus Long-term Follow-up. *J Endod*. apr 2014;40(4):490-4.
18. Cohn SA. Treatment choices for negative outcomes with non-surgical root canal treatment: non-surgical retreatment vs. surgical retreatment vs. implants. *Endod Top*. july 2005;11(1):4-24.
19. Zitzmann NU, Krastl G, Hecker H, Walter C, Waltimo T, Weiger R. Strategic considerations in treatment planning: Deciding when to treat, extract, or replace a questionable tooth. *J Prosthet Dent*. aug 2010;104(2):80-91.
20. Gorni F, Gagliani M. The Outcome of Endodontic Retreatment: A 2-yr Follow-up. *J Endod*. jan 2004;30(1):1-4.
21. Peikoff MD. Treatment Planning Dilemmas Resulting From Failed Root Canal Cases. *Aust Endod J*. apr 2005;31(1):15-20.
22. Madarati AA, Hunter MJ, Dummer PMH. Management of Intracanal Separated Instruments. *J Endod*. may 2013;39(5):569-81.



23. Karabucak B, Setzer FC. Conventional and Surgical Retreatment of Complex Periradicular Lesions With Periodontal Involvement. *J Endod.* sept 2009;35(9):1310-5.
24. Ng Y-L, Gulabivala K. Outcome of non-surgical re-treatment: Outcome of non-surgical re-treatment. *Endod Top.* march 2008;18(1):3-30.
25. von Arx T, Peñarrocha M, Jensen S. Prognostic Factors in Apical Surgery with Root-end Filling: A Meta-analysis. *J Endod.* june 2010;36(6):957-73.
26. Torabinejad M, Landaez M, Milan M, Sun CX, Henkin J, Al-Ardah A, et al. Tooth Retention through Endodontic Microsurgery or Tooth Replacement Using Single Implants: A Systematic Review of Treatment Outcomes. *J Endod.* jan 2015;41(1):1-10.
27. Friedman S. The prognosis and expected outcome of apical surgery. *Endod Top.* july 2005;11(1):219-62.
28. Hülsmann M, Tulus G. Non-surgical retreatment of teeth with persisting apical periodontitis following apicoectomy: decision making, treatment strategies and problems, and case reports. *Endod Top.* nov 2016;34(1):64-89.
29. Lieblisch SE. Current Concepts of Periapical Surgery. *Oral Maxillofac Surg Clin N Am.* aug 2015;27(3):383-92.

# CAPITULO II

## **1. Introdução**

O estágio em Medicina Dentária é fundamentado na importância da prática clínica e na possibilidade do aluno pôr em prática os conhecimentos, adquiridos durante os anos de estudo, dando a possibilidade ao estudante de ser tutelado por um profissional qualificado.

É um período tutorado e orientado, que tem como objetivo o contacto direto dos alunos com unidades de saúde onde diversifica e aumenta a sua experiência clínica na área da medicina dentária. Está dividido em 3 áreas que me permitiram aplicar e melhorar em termos práticos os fundamentos teóricos adquiridos até ao momento, a saber:

- . 1) ESTÁGIO DE CLÍNICA GERAL DENTÁRIA
- . 2) ESTÁGIO HOSPITALAR
- . 3) ESTÁGIO DE SAÚDE ORAL COMUNITÁRIA

As três áreas combinam situações e realidades diferentes que acontecem ao longo da vida profissional do médico dentista, sendo desta forma uma mais valia para a nossa formação profissional.

## **2. Relatório das Atividades Práticas das Disciplinas de Estágio Supervisionado**

### **2.1 Estágio em Clínica Geral Dentária**

O estágio em clínica geral dentária foi realizado na Clínica Universitária Dr. Filinto Baptista situada no I.U.C.S em Gandra tendo decorrido entre Setembro de 2017 e Junho de 2018, compreendendo um total de 180 horas com o intuito de proporcionar ao aluno a oportunidade de aplicação de conhecimentos em contexto da prática clínica, assim como inculcar autonomia e responsabilidade nos discentes. Foi supervisionado e orientado pelos Profs/Drs. João Baptista e Paula Malheiro. Os atos clínicos executados encontram-se na tabela I.

Tabela I: Atos clínicos executados

Atos clínicos	Exodontias	Endodontias	Restaurações	Destartarizações	Outros
Estágio Clínica Geral Dentária	OP: 4 ASS: 1	OP: 2 ASS: 2	OP: 8 ASS: 10	OP: 1 ASS: 4	OP: 1 ASS: 2

## 2.2 Estágio Hospitalar

O estágio Hospitalar foi realizado no Hospital Padre Américo-Penafiel (Centro Hospitalar do Tâmega e Sousa, EPE) entre o dia 15 de Setembro de 2017 e o dia 15 de Junho de 2018 compreendendo um total de 280 horas. Foi supervisionado e orientado pela Mestre Paula Malheiro e pelo Mestre Rui Bezerra. Este estágio compreende uma dinâmica de trabalho diferente que permite ao aluno melhorar a sua experiência e qualidade de trabalho bem como a sua autonomia. Permitiu também interagir com pacientes com limitações cognitivas e/ou motoras, pacientes com diferentes patologias, permitindo ao aluno correlacionar conceitos teóricos com a prática clínica. Os atos clínicos executados como Operador (OP) e como Assistente (Ass) encontram-se na tabela II

Tabela II: Atos clínicos executados

Atos clínicos	Exodontias	Endodontias	Restaurações	Destartarizações	Outros
Estágio hospitalar	OP: 22 ASS: 29	OP: 4 ASS: 7	OP: 21 ASS: 18	OP: 12 ASS: 5	OP: 0 ASS: 1

### 2.3 Estágio em saúde oral comunitária

O estágio em Saúde oral comunitária decorreu numa primeira fase no IUCS, onde foi organizado o plano de atividades que seria executado ao longo do restante ano letivo compreendendo um total de 120 horas. No segundo semestre, foram feitas visitas regulares a Escola Básica Carvalhal em Ermesinde. O objetivo foi a promoção da saúde oral em crianças entre 6 e 12 anos de idade. O levantamento do Índice CPO foi efetuado em 165 crianças, tendo como objetivo principal a análise das condições da cavidade oral. Os dados recolhidos foram transmitidos ao orientador Prof. Doutor Paulo Rompante.

Mês	Dia	Localização	Atividades Realizadas
Janeiro	29	EB Carvalhal de Ermesinde	Aceitação do cronograma T1-T8 + Verificar condições
Fevereiro	5	EB Carvalhal de Ermesinde	Educação para a saúde oral - T1,T2,T3, T4 + mostrar vídeos e explicação detalhada 60min
	12		Carnaval
	19	EB Carvalhal de Ermesinde	Educação para a saúde oral - T5,T6,T7, T8 + mostrar vídeos e explicação detalhada 60min
	26	EB Carvalhal de Ermesinde	Levantamento dados T1 (20) + Implementação de Escovagem 60 min
Março	5	EB Carvalhal de Ermesinde	Levantamento dados T2 (20) + Implementação de Escovagem 60 min
	12	EB Carvalhal de Ermesinde	Levantamento dados T3 (21) + Implementação de Escovagem 60 min
	19	EB Carvalhal de Ermesinde	Levantamento dados T4 (21) + Implementação de Escovagem 60 min
	26	Pausa letiva IUCS	

Abril	2	Pausa letiva IUCS	
	9	EB Carvalhal de Ermesinde	Levantamento dados T5 (20) + Implementação de Escovagem 60 min
	16	EB Carvalhal de Ermesinde	Levantamento dados T6 (20) + Implementação de Escovagem 60 min
	23	EB Carvalhal de Ermesinde	Levantamento dados T7 (21) + Implementação de Escovagem 60 min
	30	EB Carvalhal de Ermesinde	Levantamento dados T8 (21) + Implementação de Escovagem 60 min
Maio	7	Queima das fitas	
	14	EB Carvalhal de Ermesinde	Quizz fotografias T1 - T4 + Levantamento de dados das crianças que faltaram
	21	EB Carvalhal de Ermesinde	Quizz fotografias T5 – T8 + Levantamento de dados das crianças que faltaram
	28	EB Carvalhal de Ermesinde	Avaliação T1-T8

#### **2.4 Considerações Finais das Atividades de Estágio**

Nas suas componentes integradas, o estágio permitiu-me a aplicação, solidificação, e aperfeiçoamento dos conhecimentos teóricos e práticos aprendidos. Este período foi muito importante para a minha formação académica e profissional, como futuro médico dentista.