

**MESTRADO INTEGRADO EM MEDICINA DENTÁRIA**  
**RELATÓRIO FINAL DE ESTÁGIO**

Eu, Mariana Pires Machado, estudante do Mestrado Integrado em Medicina Dentária do Instituto Universitário de Ciências da Saúde, declaro ter atuado com absoluta integridade na elaboração deste Relatório de Estágio intitulado

**Alterações Histológicas Na Cavidade Oral Consequentes Da  
Aplicação De Lasers Com Diferentes Comprimentos De Onda**

Confirmo que em todo o trabalho conducente à sua elaboração não recorri a qualquer forma de falsificação de resultados ou à prática de plágio (ato pelo qual um indivíduo, mesmo por omissão, assume a autoria do trabalho intelectual pertencente a outrem, na sua totalidade ou em partes dele). Mais declaro que todas as frases que retirei de trabalhos anteriores pertencentes a outros autores foram referenciadas ou redigidas com novas palavras, tendo neste caso colocado a citação da fonte bibliográfica.

**RELATÓRIO APRESENTADO NO INSTITUTO UNIVERSITÁRIO DE CIÊNCIAS DA  
SAÚDE**

**ORIENTADOR:** Professor Doutor Luís Miguel Silva Monteiro

## Aceitação do Orientador

### Declaração

Eu, Luís Miguel Silva Monteiro, com a categoria profissional de Professor Auxiliar do Instituto Universitário de Ciências da Saúde, tendo assumido o papel de Orientador do Relatório Final de Estágio intitulado *Alterações histológicas na cavidade oral consequentes da aplicação de lasers com diferentes comprimentos de onda* da aluna do Mestrado Integrado em Medicina Dentária, Mariana Pires Machado, declaro que sou de parecer favorável para que o Relatório Final de Estágio possa ser presente ao Júri para Admissão a provas conducentes de obtenção do Grau de Mestre.

Gandra, 17 de julho de 2018

Ó Orientador,  
  
[Luís Miguel Silva Monteiro]

## Agradecimentos

E chega ao final mais uma etapa, estou de coração cheio. Obrigada a todos os que para isso contribuíram.

À minha Teresinha, à qual o tempo já não foi suficiente para me dar um abraço a felicitar por esta meta alcançada.

À minha família, em especial aos meus pais e ao meu irmão, Nuno. Não tenho palavras que sejam suficientes para expressar o quanto estou agradecida. Obrigada por estarem sempre a meu lado e me apoiarem sempre. Obrigada por me apoiarem nesta mudança do meu rumo profissional. Foi a melhor coisa que fiz, sou uma pessoa muito mais feliz e realizada.

Ao Tó, Pedro, Leninha, Margarida e António, obrigada por estarem sempre por perto.

Aos meus amigos que estiveram presentes direta ou indiretamente, em especial à Patrícia. Para além de minha parceira, minha amiga de todas as horas.

Ao Diogo, obrigada por toda a paciência e apoio.

Ao Professor Doutor Luís Monteiro por toda a paciência, incentivo e dedicação. Sem dúvida que não poderia ter melhor mentor.

Ao laboratório de Anatomia Patológica da CESPU, nomeadamente ao Professor Doutor Fernando Ferreira e à Dra. Fernanda Garcês.

E obrigada a todos aqueles que ao longo deste percurso contribuíram de alguma forma, demais professores, colegas e funcionários.

A todos muito obrigada!

## Resumo

---

**Introdução:** Os lasers são instrumentos muito utilizados para o tratamento de lesões orais. O seu uso tem demonstrado ser útil na medicina dentária, apesar de cada tipo de laser apresentar características próprias. Várias vantagens têm sido demonstradas na utilização do laser na cirurgia de tecidos moles, em comparação com o bisturi. A hemostasia, o grande grau de descontaminação do campo cirúrgico e a diminuição da dor e inflamação pós-operatória são alguma delas. Mas, apesar de todas as vantagens inerentes à sua utilização, o laser apresenta também algumas desvantagens a considerar, pois este tipo de cirurgia provoca alterações tecidulares, como danos térmicos, que por sua vez podem dificultar o diagnóstico histológico, interferindo com o estudo evolutivo da lesão oral.

**Objetivos:** Este trabalho tem como objetivo proceder ao estudo histológico de amostras submetidas a vários tipos de laser, como o laser Diodo, Er:YAG (*Erbium: Yttrium-Aluminium-Garnet*) e Nd:YAG (*Neodymium: Yttrium-Aluminium-Garnet*), analisando as margens cirúrgicas, para averiguação da existência de artefactos e possível impedimento de um diagnóstico histológico.

**Materiais e Métodos:** Foram submetidas a estudo, 64 lesões fibroepiteliais, as quais foram divididas em 4 grupos, mediante o tipo de instrumento utilizado. Foi utilizado o laser Diodo, Er:YAG e o Nd:YAG e o Bisturi. Posteriormente foram sujeitas a estudo histológico e foram analisados vários parâmetros, como as alterações tecidulares epiteliais (núcleo, citoplasma e perda de aderência), conjuntivas (carbonização e dissecação) e alterações vasculares.

**Resultados:** O estudo revelou que os instrumentos cirúrgicos provocaram alterações em todos os parâmetros estudados e o que provocou mais danos foi o Diodo (com valores mínimos de danos epiteliais de 179,07 µm, máximos de 1418,73 µm e com valor médio de 920,95 µm), seguido pelo Nd:YAG (com valores mínimos de danos epiteliais de 323,27 µm, máximos de 1471,27 µm e com valor médio de 897,26 µm) e por último o Er:YAG (com valores mínimos de danos epiteliais de 63,35 µm, máximos de 593,82 µm e com valor médio de 191,93 µm). No entanto, em todas

as amostras foi possível realizar o seu estudo histopatológico, sem qualquer tipo de dificuldade.

**Discussão/Conclusão:** Foi possível concluir que os artefactos provocados pelos diferentes lasers se limitam a uma pequena área do tecido e que em nada são impeditivos de atingir um diagnóstico, por isso, podem ser utilizados em cirurgia de tecidos moles na cavidade oral.

O Er:YAG mostrou ser o tipo de laser que melhor preserva a margem cirúrgica e que menos artefactos provoca, sendo assim, o laser mais recomendado para a exérese de lesões fibroepiteliais da cavidade oral.

**Palavras Chave:** “Laser”; “Cavidade Oral”; “Patologia Oral”; “Lesão Oral”; “Histologia”; “Alterações Histopatológicas”; “Danos Térmicos”.

## Abstract

---

**Introduction:** The lasers are the most used instruments for the treatment of oral lesions and the benefits are numerous. Their use has been demonstrated useful in medical dentistry despite its own characteristics.

Several advantages have been shown by the use of laser in soft tissue surgery when comparing with the scalpel. The haemostasis, main reason of contamination in the surgical field, decreasing of pain and inflammation during post-operative are some of them. Though all the advantages shown, laser has some disadvantages that need consideration such as this type of surgery alters tissues as thermal damages that can represent a difficulty in histological diagnosis and influence the evolutionary study of the oral lesion.

**Objectives:** The main goal of this dissertation is to study histologically samples that are submitted to different types of lasers, Diodo, Er:YAG and Nd:YAG, analysing the surgical margins to evaluate the existence of artefacts and a possible barrier of a histological diagnosis.

**Methods and Materials:** 64 fibroepithelial lesions were submitted to this study divided in four groups according to the type of instrument used. Diodo laser, Er:YAG, Nd:YAG and the scalpel were used. Subsequently, the samples were histologically studied and several parameters were analysed such as: epithelial tissue alterations (nucleous, cytoplasm and loss of adherence), conjunctives (carbonization and dissection) and vascular alterations.

**Results:** This study revealed that from all surgical instruments that incite alterations in all the parameters studied, Diodo ( with minimum values of epithelial damage of 179,07 $\mu$ m and maximum of 1418,73  $\mu$ m, with an average of 920,95  $\mu$ m), followed by Nd:YAG (with minimum epithelial values of 323,27  $\mu$ m and maximum of 1471,27  $\mu$ m with an average of 897,26  $\mu$ m) and finally Er:YAG (with minimum values of epithelial damage of 63,35  $\mu$ m and maximum of 593,82  $\mu$ m with an average value of 191,93 $\mu$ m). However, it was possible to study histopathologically all the samples without any difficulty.

**Discussion/Conclusion:** It was possible to conclude that the artefacts produced from the use of different lasers are limited to a small area of the tissue and are not an obstacle to achieve a diagnosis, for this, they can all be used in soft tissue surgery in the oral cavity.

Er:YAG was shown as the type of laser that preserves better the surgical margins and that creates less artefacts, for this, it is the most recommended laser for the exeresis of fibroepithelial lesions in the oral cavity.

**Key words:** “Laser”; “Oral Cavity”; “Oral Pathology”; “Oral Lesion”; “Histology”; “Histopathological Alterations”; “Thermic Damage”.

## Índice

### Capítulo I

Introdução .....	1
Objetivos.....	8
Materiais e Métodos.....	9
Resultados .....	11
Discussão.....	17
Conclusão .....	22
Bibliografia .....	23
Anexos.....	29

### Capítulo II

Estágio em Clínica Geral Dentária .....	37
Estágio em Clínica Hospitalar .....	37
Estágio Saúde Oral e Comunitária.....	38



## CAPÍTULO I | DESENVOLVIMENTO DA FUNDAMENTAÇÃO TEÓRICA

### Introdução

Dada a importância da cavidade oral em diversas funções fisiológicas como a mastigação, respiração e fonação encontramos nos vários tecidos epiteliais e conjuntivos uma organização anatomicamente desenhada para uma homeostasia ímpar do nosso organismo. Porém, a presença de estímulos agressivos muitas vezes de caráter crónico como dentes fraturados ou ausência deles, próteses mal adaptadas, levam ao aparecimento de adaptações patológicas, originando lesões como por exemplo pólipos ou outros crescimentos fibroepiteliais.

Estas lesões correspondem ao maior grupo de lesões removidas cirurgicamente da cavidade oral em população europeia nomeadamente em populações do norte de Portugal. Embora de caráter benigno o seu tratamento passa pela sua remoção cirúrgica<sup>1,2</sup>.

Existem várias opções cirúrgicas disponíveis para a remoção destas lesões na cavidade oral. Embora a excisão com bisturi frio seja o método clássico e mais vezes documentado está associado a um procedimento cirúrgico com sangramento, por vezes significativo, com necessidade de maior extensão de corte cirúrgico e de sutura. Outros instrumentos e metodologias têm sido reportados para excisão destas lesões nomeadamente com laser. No entanto, existe alguma controvérsia entre o que se defende ser o melhor instrumento a utilizar, nomeadamente em relação ao laser, devido à criação de artefactos que dificultem ou impeçam o diagnóstico histopatológico<sup>3-5</sup>.

Em 1917, Albert Einstein formou a teoria da emissão estimulada da radiação, sendo o ponto de partida para a criação do laser (Light Amplification by Stimulated Emission of Radiation). A sua primeira aplicação, na medicina dentária, deu-se na década de 60, apesar de só ser usado, de forma mais comum, a partir de 1980<sup>6-11</sup>.

Os lasers são dispositivos que emitem luz e que podem ser classificados de diferentes formas, pelo seu meio ativo (gás, líquido ou sólido), pela forma de emissão (contínua ou pulsada), pelo comprimento de onda e outras características<sup>9,12-15</sup>. A forma mais habitual de os distinguir é através da potência, que por sua vez se divide em dois grandes grupos, os de baixa potência ou terapêuticos e os de alta potência ou cirúrgicos.

Os de baixa potência têm baixa energia e emitem radiação no espectro do infravermelho (têm uma potência média entre 1 e 100mW). Têm a capacidade de dissipar o calor, tendo um efeito celular bioestimulante, analgésico e anti-inflamatório. São utilizados para regenerar os tecidos e cicatrizar feridas, sendo por isso designados por lasers terapêuticos. Os mais utilizados são o Arsénio de Gálio (GaAs), o Arsénio de Gálio e Alumínio (AlGaAs) e Hélio-Néon (HeNe)<sup>8,14,16-20</sup>.

Os lasers de alta potência (têm uma potência média, mais utilizada, entre 1 e 15W) produzem efeitos físicos visíveis. Os que se encontram disponíveis são o Argon, CO<sub>2</sub> (*Carbon Dioxide*), Diodo, Er, CR:YSGG (*Erbium, Chromium:Yttrium-Selenium-Gallium-Garnet*), Er:YAG (*Erbium:Yttrium-Aluminium-Garnet*), Ho:YAG (*Holmium:Yttrium-Aluminium-Garnet*), KTP (*Potassium, Titanyl Phosphate*), Nd:YAG (*Neodymium: Yttrium-Aluminium-Garnet*) e Nd:YAP (*Neodymium: Yttrium-Aluminium-Perovskite*).

Cada um deles possui características próprias que os torna únicos. Certos tratamentos podem ser efetuados com mais que um tipo de laser, mas um será mais específico que o outro<sup>8,16</sup>.

Estes equipamentos podem ser utilizados para realizar excisão, ablação e coagulação. Na excisão, o laser substitui o bisturi, produzindo um corte relativamente preciso. Para uma otimização de resultados, o laser deve ser utilizado no modo focado e o tamanho do ponto deve ser mantido o mais pequeno possível. Ablação ou vaporização consiste na remoção superficial do tecido. Este método é utilizado quando o alvo do tratamento se encontra restrito ao epitélio e submucosa. Na sua execução, o laser é mantido mais afastado do alvo, aumentando assim, o tamanho do ponto e é utilizado no modo desfocado, passando o feixe várias vezes pela zona de lesão. Na coagulação, através da ação do calor ocorre a contração dos vasos sanguíneos<sup>4,21-23</sup>.

São inúmeras as vantagens referidas com a utilização destes equipamentos, tanto para o médico dentista como para o paciente:

- A hemostasia, através do efeito da termocoagulação, que resulta da contração do colagénio nas paredes vasculares;
- Campo cirúrgico desobstruído, provocado pela ausência de sangramento;
- Uma incisão precisa;
- Esterilização do campo cirúrgico, o que confere aos lasers a capacidade bactericida;
- Reação inflamatória menor, uma vez que os vasos sanguíneos e linfáticos se encontram contraídos, bloqueando o infiltrado de fluídos responsáveis pela resposta inflamatória;
- Provocando menor desconforto durante e após cirurgia;
- Ausência da necessidade de suturar;
- Reduzida cicatriz, devido a uma maior elasticidade do tecido, quando comparado com a cirurgia a bisturi. Esta característica é provocada por redução do número de miofibroblastos e eosinófilos na superfície da ferida;
- Redução do tempo cirúrgico;
- Menor taxa de recidiva<sup>3-4,10-12,14,17,23-38</sup>.

Apesar de todas as vantagens apresentadas, este tipo de cirurgia apresenta também alguns inconvenientes que é necessário ter em conta:

- Falta de sensibilidade tátil durante o procedimento. O operador não recebe nenhuma informação sobre a profundidade a que está a efetuar o tratamento;
- Processo de cicatrização mais lento, cerca de duas semanas, em comparação com a cirurgia com bisturi, que demora, sete a dez dias. Este atraso é justificado pelo efeito térmico provocado no tecido;
- A maioria dos sistemas de cirurgia a laser são volumosos, o que pode dificultar a sua utilização na cavidade oral;
- Custo do equipamento;
- Alterações histológicas, provocadas pelo aumento térmico na zona circundante do tecido<sup>4,31,34,35,38-41</sup>.

Como em qualquer procedimento há cuidados de segurança que são necessários ter. O local onde se realizam as cirurgias deve estar fechado e bem ventilado, deve-se usar óculos de proteção e todo o material cirúrgico deve ser opaco de forma a não refletir o raio<sup>4,9,12,31</sup>.

Todos os lasers tratados neste trabalho são de alta potência e são eles o Diodo, Er:YAG e Nd:YAG.

### **Laser Diodo**

O laser Diodo apresenta um meio ativo sólido associado ao alumínio, gálio e arsênio e apresenta comprimentos de onda entre os 800 e os 980nm (nanómetros), emitindo radiação infravermelha.

Este tipo de laser está indicado para cirurgias em tecidos moles e em regiões próximas das estruturas dentárias. Apesar deste laser não ser bem absorvido pela água, tem uma boa afinidade com a hemoglobina oxidada e a melanina. Para além de ter a capacidade para cortar todos os tecidos moles que sejam vascularizados, produz um campo cirúrgico limpo, devido à sua capacidade hemostática.

Apresenta como vantagens, o seu baixo custo, em relação aos outros lasers e as reduzidas dimensões, favorecendo a sua utilização. Em vários estudos, são reconhecidas as características únicas do laser e em particular do laser Diodo, pela sua capacidade de incisão bem definida, hemostasia e coagulação após a cirurgia.

Em relação às desvantagens que apresenta são as comuns aos outros tipos de laser.

O laser Diodo apresenta aplicações nas diferentes áreas orais, como na endodontia, periodontologia e implantologia<sup>5,9,11,22,24,33,34,37</sup>.

### **Laser Er:YAG**

O Er:YAG é um laser que apresenta um meio ativo sólido associado a um cristal sintético, Granato (G), Ítrio (Y) e Alumínio (A) e com partículas de Érbio (Er), que emite radiação infravermelha, com um comprimento de onda de 2940 nm. Este comprimento de onda coincide com o coeficiente máximo de absorção da água, sendo desta forma bem absorvido pelos tecidos hidratados, o que faz com que o seu

cutâneo seja preciso e minimamente invasivo, pois atinge uma profundidade de cerca de 1mm.

Este tipo de laser pode ser utilizado tanto em tecido moles como duros, o que permite uma aplicação mais ampla na medicina dentária, como por exemplo, na remoção de lesões cáries, lesões ósseas ou até mesmo em tratamentos endodônticos. Apresenta a possibilidade de ser utilizado com um spray de ar ou água, que reidrata os tecidos e evita a acumulação de calor, favorecendo assim a ablação dos tecidos, minimizando os efeitos térmicos.

Apresenta uma rápida cicatrização, como consequência do escasso efeito térmico que provoca nos tecidos periféricos, mas em contrapartida não apresenta tanta capacidade hemostática, por isso, no final da cirurgia poderá ser necessário realizar sutura ou eletrocoagulação.

Sofre uma boa absorção pela hidroxiapatite e pela água, permitindo assim, uma “ablação fria” e incisão de tecidos moles sem que estes sejam carbonizados, pois o aumento de temperatura é consideravelmente menor, comparativamente com os mecanismos rotatórios<sup>6,9,10,14,15,24,25,42-45</sup>.

### **Laser Nd:YAG**

O laser Nd:YAG apresenta como meio ativo sólido um cristal, Granato (G) e é constituído por Ítrio (Y), Alumínio (A) e Oxigénio (O), formando assim uma matriz cristalina carregada com Neodímio (Nd). Apresenta um comprimento de onda de 1064 nm e também emite radiação infravermelha. Devido a este comprimento de onda, a radiação pode ser transmitida por uma fibra ótica, o que permite um fácil manuseamento e acessibilidade na cavidade oral.

Este tipo de laser está indicado para cirurgias de tecido moles. É pouco absorvido pela água e é-o de forma seletiva pela hemoglobina. Por isso, apresenta uma boa penetração (cerca de 4 a 5 mm), promovendo uma coagulação seletiva em profundidade, o que coloca o Nd:YAG na vanguarda do tratamento de lesões vasculares, pois tem a capacidade de selar vasos com mais de 7mm de diâmetro, apesar do custo elevado deste equipamento. A incisão deve ser realizada com uma

pequena margem de segurança, para além dos bordos da lesão, devido a alguns danos térmicos que pode provocar.

Ausência de sangramento, de dor, a sutura dispensável e um bom pós-operatório são também características do Nd:YAG.

Tem aplicações nas lesões vasculares, como hemangiomas e malformações vasculares, na periodontologia, na cirurgia em tecidos moles, como em frenectomias e gengivectomias.

Apresenta uma maior duração do impulso, sendo por isso, mais provável que aqueça os vasos de forma lenta e uniforme, permitindo que haja alterações suficientes nos vasos para provocar a coagulação <sup>3,5,9,12,17,24,25,31,32,36,37,46-48</sup>.

O equilíbrio entre o risco de efeitos colaterais irreversíveis e a eficácia da aplicação de qualquer tipo de laser relaciona-se, além do tipo de comprimento de onda, diretamente com a seleção dos parâmetros e da avaliação das estruturas anatómicas<sup>15,31,32</sup>.

Estas alterações térmicas podem ir desde um aquecimento temporário, até à desnaturação de proteínas ou, até mesmo, à carbonização dos tecidos. Quando um laser é absorvido, aumenta a temperatura do tecido, produzindo efeitos fotoquímicos que dependem do teor de água dos tecidos, por isso, cada tipo de tecido tem um padrão de absorção específico. Ao atingir uma temperatura próxima dos 60º as proteínas sofrem desnaturação, aos 100º dá-se a vaporização da água, num processo que se designa por ablação e a temperaturas acima dos 200º o tecido fica desidratado e queimado, o que se denomina por carbonização<sup>9,15,16</sup>.

A grande dúvida que se coloca na utilização deste tipo de dispositivo, é se o dano térmico que é provocado na zona adjacente à incisão, pode ter interferência a nível histológico, comprometendo assim um correto diagnóstico <sup>3,15,31,32,40,49,50</sup>.

Alguns estudos têm abordado estas questões e mostraram que alguns lasers podem causar várias alterações epiteliais ou do tecido conjuntivo. Merigo et al.<sup>49</sup>, estudaram as alterações epiteliais nucleares e citoplasmáticas, alterações vasculares e no tecido conjuntivo, como fusão e homogeneização do colagénio em todos os lasers submetidos a estudo, (CO<sub>2</sub>, Diodo, Er:YAG, Nd:YAG e KTP). Enquanto que, Cercadillo-Ibarguren et al.<sup>35</sup>, com os lasers CO<sub>2</sub>, Diodo e Er, Cr:YSGG depararam-se com hiper Cromatismo celular e vacuolização intracelular com alterações celulares

de distinta extensão. Romeo et al.<sup>50</sup>, encontraram artefactos de pelo menos 1mm em amostras de Diodo (808 nm) e do laser Er, Cr:YSGG.

No entanto, são poucos os trabalhos que mostrem que a utilização de lasers não influencia o diagnóstico efetuado pelo anatomopatologista e se esta tecnologia pode ser usada sem prejuízo para o diagnóstico histopatológico de um dos mais frequentes grupos de lesões orais benignas, os crescimentos fibroepiteliais da cavidade oral.

## Objetivos

---

O objetivo deste trabalho é analisar o possível dano histológico em diversas amostras de lesões fibroepiteliais benignas da cavidade oral que foram submetidas a cirurgia com lasers de Diodo, Er:YAG e Nd:YAG e com bisturi, avaliando as margens cirúrgicas, através da coloração Hematoxilina-Eosina (HE).

Desta forma, pretende-se especificamente:

-Estudar a presença de artefactos técnicos nos vários tipos de instrumentos utilizados de forma qualitativa e quantitativa.

-Verificar se algum dos instrumentos utilizados dificultou significativamente ou impediu o diagnóstico histológico da lesão excisada.

-Determinar quais os tipos de instrumentos com melhores características para a realização da exérese das lesões fibroepiteliais benignas da cavidade oral.



## Materiais e Métodos

---

Neste trabalho foram estudadas 64 lesões de mucosa oral com diagnóstico de “crescimentos fibroepiteliais”, incluindo fibromas reativos, papilomas, hiperplasias epiteliais, cujas biópsias foram realizadas nas instalações da CESPU e processadas no laboratório de Anatomia Patológica da CESPU, entre os anos de 2012 e 2018, tendo sido aprovado pela Comissão de Ética do IUCS.

Os casos foram selecionados pelos resultados anatomopatológicos do laboratório com diagnóstico de epúlde fibrosa em 6 casos (9,5%), 10 de hiperplasia fibrosa (15,6%), 31 de hiperplasia fibroepitelial (48,5%), 10 de hiperplasia epitelial (15,6%) e 7 de papiloma escamoso (10,9%).

Os 64 casos foram incluídos consecutivamente até chegar à representação de 16 casos por grupo, sendo posteriormente divididos em quatro grupos, consoante o tipo de instrumento utilizado. Grupo com laser Diodo (LITEMEDICS®), com um comprimento de onda de 980 nm, 3.5W em modo pulsado (PW), usado com fibra de 300 µm, o grupo laser Er:YAG (FOTONA®, Lighthwalker, Slovenia), com um comprimento de onda de 2940 nm, 20Hz, em modo pulsado, 200mJ, 4W sem spray de ar/água e o grupo com laser Nd:YAG (DEKA® Smart A10), com um comprimento de onda de 1064 nm, com fibra de 300µm, frequência de 40Hz, 4W em modo de contacto (CW). As amostras em que foi utilizado o bisturi KIATO® lamina15C com cabo nº 3 constituiu o grupo controlo.

Assim a amostra final ficou constituída por 64 casos, onde os pacientes tinham em média  $54,97 \pm 16,45$  anos, com idade mínima de 18 e máxima 85 anos, sendo que 40 pacientes (62,5%) eram do género feminino e 24 (37,5%) do género masculino.

As amostras incluídas apresentaram um tamanho de  $1,30 \pm 0,98$  cm sendo que a de menor tamanho tinha 0,40 cm e a de maior 6,00 cm. Estas foram ainda subdivididas em lesões de tamanho inferior a 1cm, existindo 30 casos (46,9%), e lesões superiores a 1cm, com 34 casos (53,1%).

A localização das amostras incluiu 6 casos da mucosa labial (9,4%), 12 de língua (18,8%), 16 de mucosa jugal (25,0%), 12 de mucosa vestibular (18,8%), 15 de gengiva (23,4%) e 3 do palato (4,7%). Em relação à localização foi ainda dividido

locais com epitélio queratinizado, 46 amostras (71,9%) e locais com epitélio não queratinizado, com 18 amostras (28,1%).

Não houve diferenças significativas entre os grupos em estudo e as características demográficas dos casos incluídos (nomeadamente quanto à idade, género, localização e tamanho), tabelas 3-7 em anexo.

Essas amostras foram estudadas a nível histológico e esse estudo teve como base os seguintes critérios definidos por Vescovi et al<sup>3</sup>. (Tabela 1):

- Nas alterações epiteliais estão incluídas as modificações nucleares, citoplasmáticas e a possível perda de aderência intraepitelial e subepitelial;
- Nas alterações do tecido conjuntivo, estão contempladas a carbonização e a dissecação;
- Alterações vasculares como vasos sanguíneos e linfáticos onde ocorreu trombose ou colapso e estase vascular;
- A morfologia e regularidade da incisão, foi classificado numa escala de 0 a 4, onde se classificou como regular ( $\geq 2$ ) quando o bordo se apresentou liso e lineal na maior parte da margem da incisão e como irregular ( $< 2$ ) quando o bordo se apresentou áspero e desnivelado na maior parte das margens da incisão.
- Na extensão dos danos térmicos tecidulares foram medidos, em micrómetros ( $\mu\text{m}$ ), a maior distância de tecido desde o bordo da incisão até ao limite do dano térmico do laser.
- Por fim, foi criado um score para os diferentes níveis de alterações tecidulares de acordo com o tipo de tratamento utilizado.

Modificações epiteliais	Alterações Nucleares	Núcleos picnóticos
		Núcleos fusiformes
		Núcleos hipercromáticos
	Alterações da membrana celular e citoplasmática	Hipercromatismo citoplasmático
		Fusão celular e/ou perda de aderência
Modificações do tecido conjuntivo	Carbonização: Necrose térmica	
	Dissecação: Presença de camada homogênea densa eosinófila por desnaturação do colagénio e hialinização tecidual.	
Modificações vasculares	Vasos linfáticos e sanguíneos colapsados ou trombóticos por presença de eritrócitos trombados no interior do lúmen.	
	Estase vascular por presença de vasos não colapsados associados a eritrócitos agrupados.	

**Tabela 1:** Alterações tecidulares histológicas provocadas pelo tipo de tratamento na mucosa oral<sup>3</sup>.

### Análise estatística

A análise dos dados foi obtida por estatística descritiva e inferencial, utilizando o software SPSS-24.0 (Statistical Package for Social Sciences). Os resultados foram expressos em frequências absolutas e relativas. Testes não paramétricos foram utilizados para analisar possíveis relações entre variáveis contínuas (teste de correlação de Spearman, teste de Mann-Whitney, teste de Kruskal-Wallis) e variáveis categóricas (teste do qui-quadrado). As diferenças foram consideradas estatisticamente significativas em  $P < 0,05$ .

## Resultados

---

Da análise dos resultados histopatológicos incluídos não foi verificada referência, pela parte do anatomopatologista, a qualquer dificuldade na realização do diagnóstico devido a artefactos associados aos instrumentos utilizados para a exérese.

Na análise das características histológicas dos diferentes grupos verificamos diferenças nas variáveis estudadas. Embora a nível nuclear, todos os casos, independentemente do tipo de laser utilizado, apresentem alterações, a nível citoplasmático apenas o Er:YAG apresenta 5 casos em que não existiram quaisquer modificações. Em relação à perda de aderência o laser Diodo e Nd:YAG, apresentam alguns casos (1 e 3, respetivamente) que não sofreram alterações a este nível, apesar de na maioria ter sido detetado este artefacto. Já em relação ao Er:YAG, acontece o oposto, na maioria dos casos (14), onde foi aplicado este tipo de laser, não apresenta qualquer sinal de perda de aderência (Tabela 2).

O score epitelial, que sumaria as alterações nucleares, citoplasmáticas e a perda de aderência, apresenta um valor médio de  $1,95 \pm 1,19$ , com um valor mínimo de 0,00 e máximo de 3,00. Neste score epitelial, o grupo Er:YAG apresenta a maioria das alterações de grau 2, o Diodo e Nd:YAG apresentam em grande parte grau 3 (Tabela 2).

Na avaliação do componente conjuntivo, mais especificamente, em relação à carbonização, os resultados obtidos indicam que em grande parte dos casos estudados está presente esta alteração. Nas amostras representativas do laser Diodo a carbonização é observada em 100% das amostras. Em relação à dissecação, é possível detetar em todas as amostras este artefacto, independentemente do instrumento utilizado (Tabela 2).

No parâmetro de avaliação das alterações vasculares, o laser que mais alterações apresentou foi o Diodo (16 casos), seguido do Nd:YAG (13 casos), e por último o Er:YAG, em que 5 casos não eram representativos destas alterações (Tabela 2).

A nível da regularidade da incisão, sendo o grau 0 mais irregular e o grau 4 mais regular, todas as amostras, em média, apresentaram incisões regulares (valores superiores a 2), apesar de os valores obtidos pelo Er:YAG serem superiores

quando comparado com os outros lasers submetidos a estudo, pois o Diodo e o Nd:YAG apresentam, em média, grau 2, em comparação com o Er:YAG que apresenta grau 3 (Tabela 2).

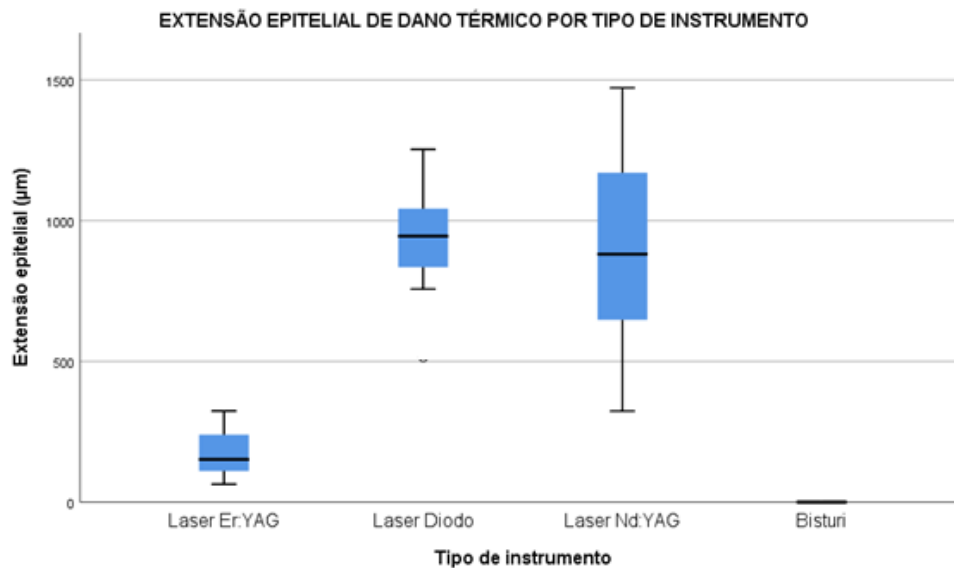
Na seguinte tabela é possível observar as alterações observadas a vários níveis, nos diferentes tipos de tratamentos efetuados.

	Total	Diodo	Er:YAG	Nd:YAG	Bisturi	<i>P</i>
	n	n	n	n	n	
Alt Nucleares						
Não	14	0	0	0	14	<0,01
Sim	50	16	16	16	2	
Alt Citoplasmáticas						
Não	19	0	5	0	14	<0,01
Sim	45	16	11	16	2	
Perda de Aderência						
Não	34	1	14	3	16	<0,01
Sim	30	15	2	13	0	
Score Epitelial(0-3)	64	2,94	1,81	2,81	0,25	<0,01
Carbonização						
Não	23	0	4	3	16	<0,01
Sim	41	16	12	13	0	
Dissecação						
Não	16	0	0	0	16	<0,01
Sim	48	16	16	16	0	
Alt Vasculares						
Não	23	0	5	3	15	<0,01
Sim	41	16	11	13	1	
Incisão (0-4)	64	2,06	2,69	2,19	3,18	0,012
Total	64	16	16	16	16	

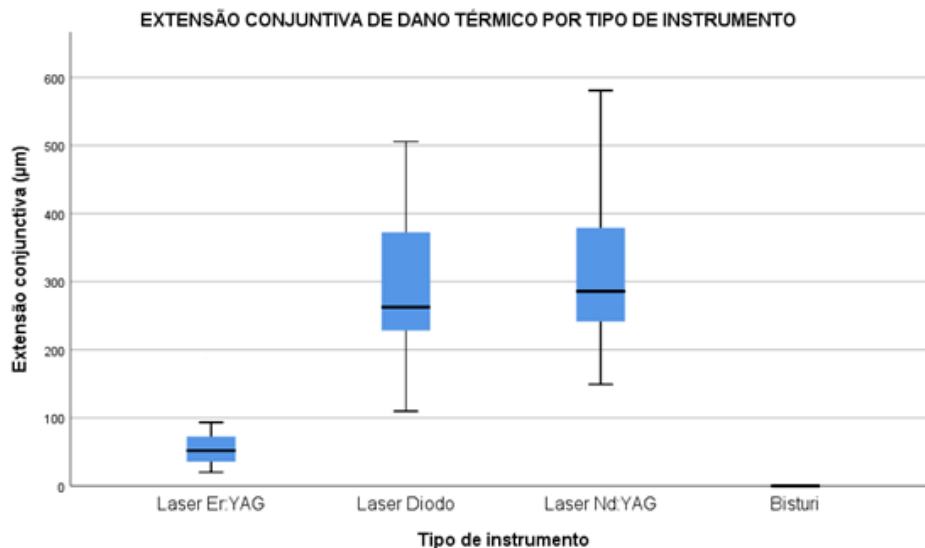
**Tabela 2:** Frequência das alterações tecidulares provocadas pelos diferentes tipos de tratamentos utilizados.

Quando é analisada a extensão epitelial do dano térmico (gráfico 1), é possível concluir que o Nd:YAG é o tipo de instrumento em que se obtém um maior intervalo onde existe lesão epitelial no tecido, pois este é um tipo de instrumento mais sensível, sendo os resultados obtidos mais díspares. Apesar disso, a média de dano provocado é inferior quando comparado com o laser Diodo. O Er:YAG é o laser estudado que menos danos provoca. A nível conjuntivo (gráfico 2), o Nd:YAG é o instrumento que apresenta, valores de dano térmico mais elevados, assim como o

que representa uma média superior, em relação aos restantes equipamentos, seguindo-se o Diodo. O Er:YAG, é novamente o que apresenta menor extensão de artefactos.

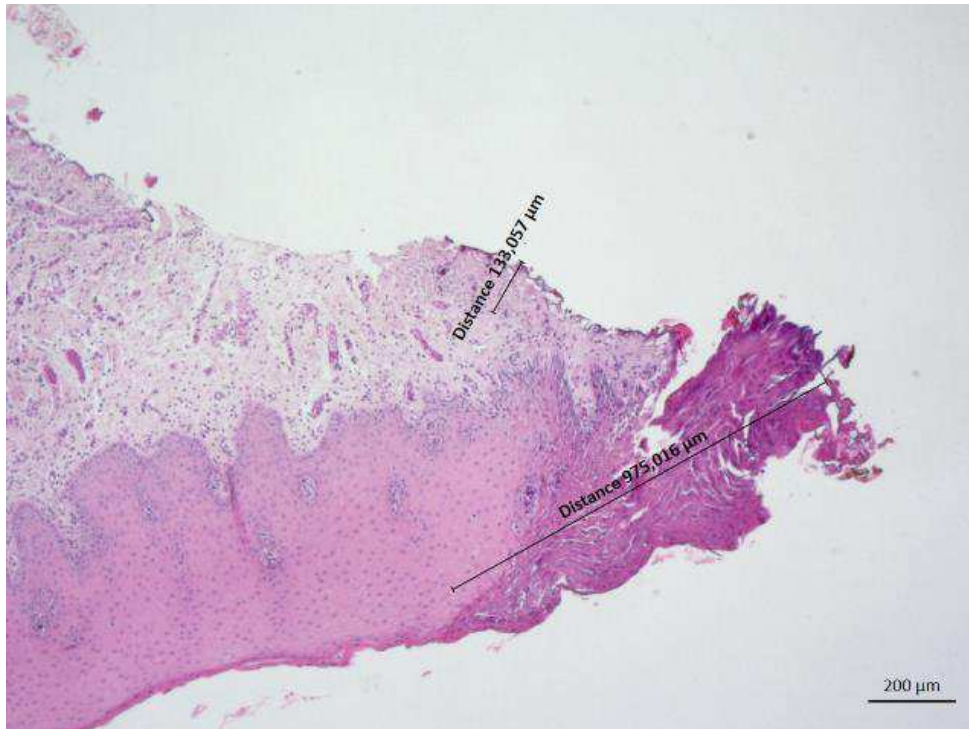


**Gráfico 1:** Relação entre a extensão do dano térmico epitelial e o tipo de instrumento utilizado.

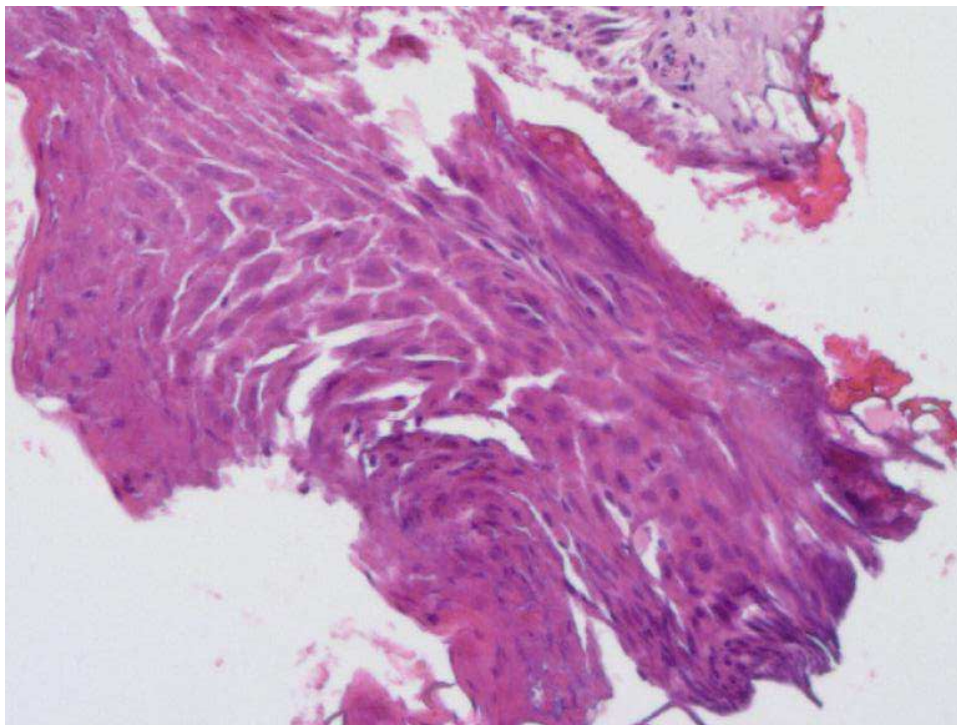


**Gráfico 2:** Relação entre a extensão do dano térmico conjuntivo e o tipo de instrumento utilizado.

As imagens que se seguem foram obtidas da margem incisional resultante da utilização de cada um dos tipos de laser.

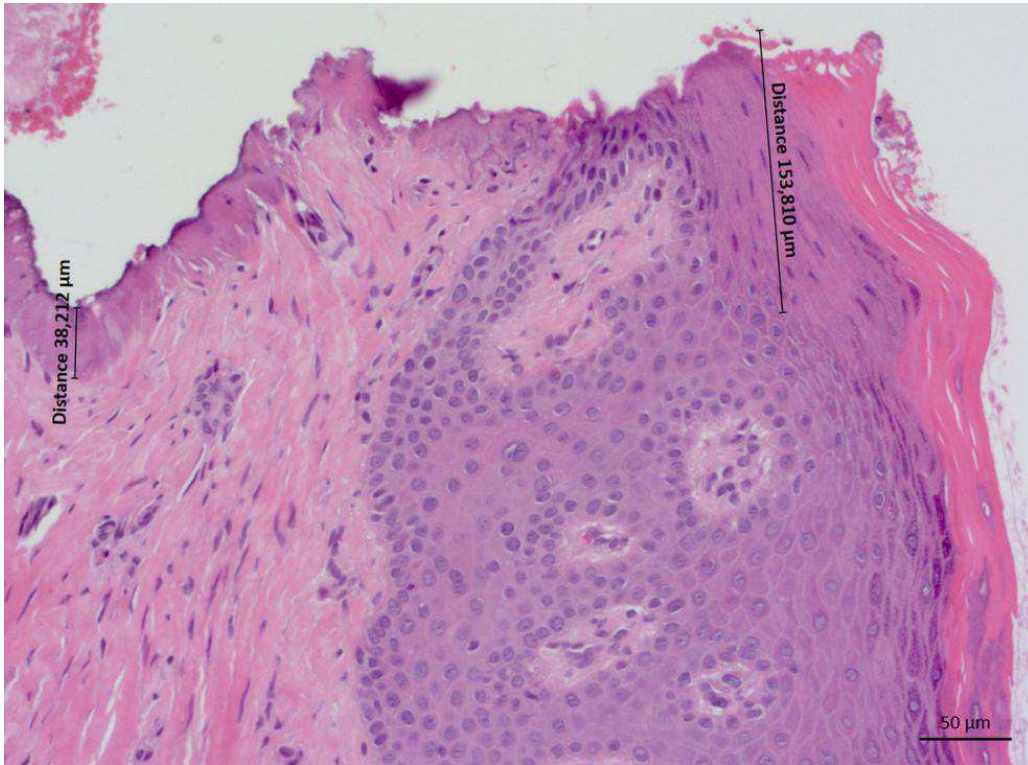


**Figura 1:** Imagem da margem de excisão de pólipó fibroepitelia efetuado com o laser Diodo (5x).

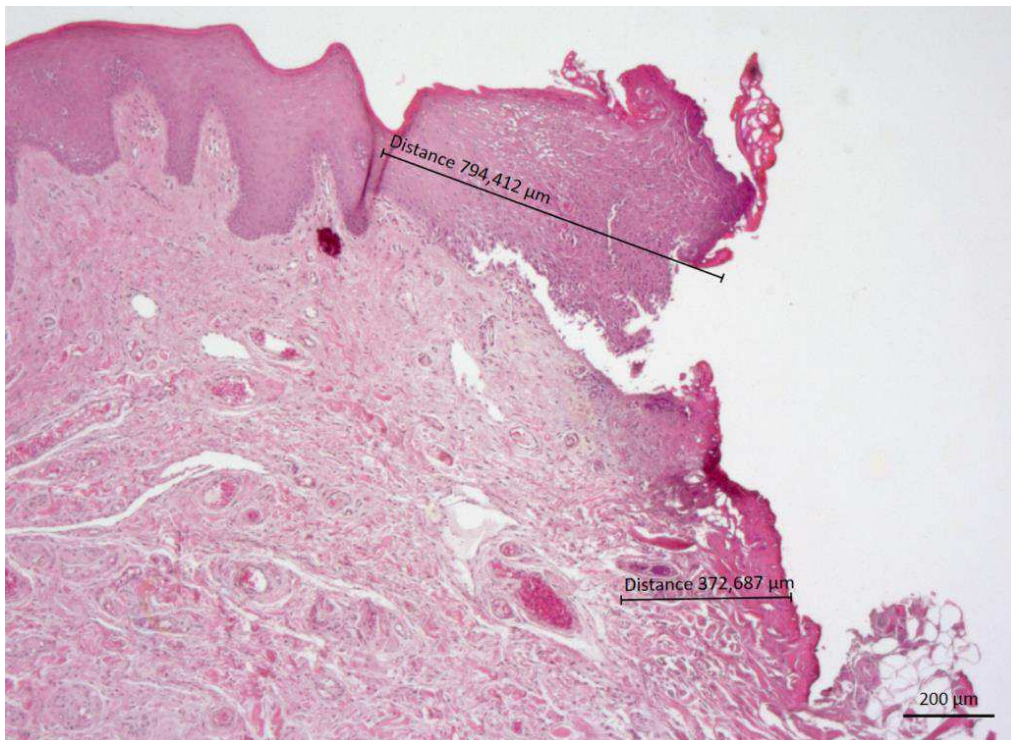


**Figura 2:** Ampliação da imagem anterior com as alterações provocadas pelo laser Diodo. É possível observar as alterações provocadas por dano térmico, como perda de aderência, alterações nucleares, como núcleos fusiformes, picnóticos e hiper cromáticos (20x).



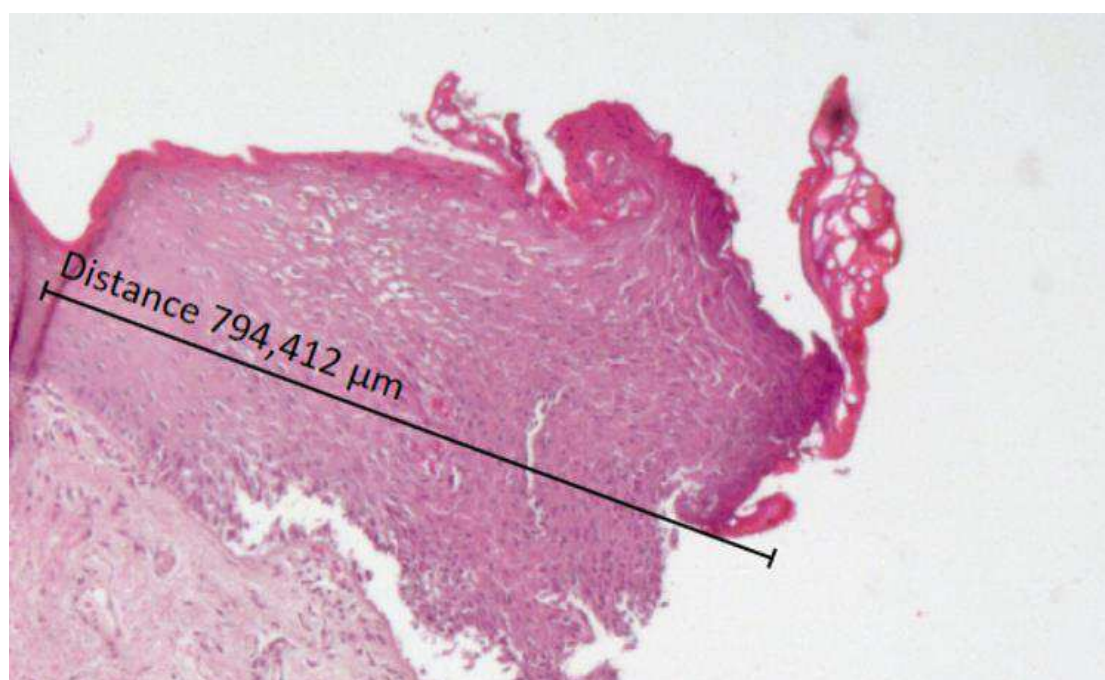


**Figura 3:** Imagem da margem de excisão de pólipó fibroepitelial efetuado com o laser Er:YAG. É possível observar as alterações provocadas pelo dano térmico, como a presença de alterações nucleares e citoplasmáticas, mas apenas numa distância não superior a 153,8 $\mu$ m (20x).



**Figura 4:** Imagem da margem da amostra obtido por laser Nd:YAG (5x).





**Figura 5:** Ampliação da imagem anterior com as alterações provocadas pelo laser Nd:YAG. Presença de núcleos fusiformes, fusão celular, alterações na membrana celular, perda de aderência (10x)

## Discussão

---

A evolução na medicina é responsável pela criação de instrumentos bastante vantajosos em diferentes áreas, como acontece na cirurgia oral. Os lasers têm demonstrado ser equipamentos com elevada aplicabilidade e eficiência nos diferentes procedimentos cirúrgicos<sup>33</sup>.

Os instrumentos sujeitos a estudo neste trabalho são dos lasers mais estudados atualmente e utilizados em cirurgia oral. A sua interação com o tecido pode criar danos térmicos, que por sua vez, podem comprometer o estudo histopatológico das lesões<sup>51</sup>.

Na literatura existem vários trabalhos sobre o uso do laser na excisão de tecido mole da cavidade oral, embora poucos se debrucem nos danos causados nas margens peri-incisionais ou apenas estudam as diferentes variáveis aplicadas a um só tipo de comprimento de onda, não fazendo comparação com outras técnicas<sup>32</sup>.

Foi realizado inicialmente uma revisão bibliográfica sobre a utilização de lasers com diferentes comprimentos de onda em tecido mole *in vivo* (Tabela 9, em anexo). Foi possível verificar que alguns estudos<sup>3,15,32,35,49,51-53</sup> referem que o laser CO<sub>2</sub>, Diodo, Er:YAG e Nd:YAG podem ser vantajosos na cirurgia oral de tecidos moles, apresentando pequenos danos térmicos, que não comprometem um diagnóstico histológico correto.

Por conseguinte, o objetivo deste trabalho foi analisar o efeito do laser causado nas margens cirúrgicas, examinando os artefactos térmicos tecidulares produzidos pelos diferentes instrumentos cirúrgicos, incluindo diferentes lasers.

Foi possível constatar que diferentes tipos de laser criam diferentes alterações tecidulares.

Todos os tipos de instrumentos cirúrgicos utilizados neste estudo induziram algum tipo de alteração tecidular. A alteração mais prevalente, ocorreu a nível nuclear, onde todas as amostras submetidas a estudo apresentaram este artefacto.

O instrumento com um maior número de alterações a nível citoplasmático foi o Nd:YAG e o Diodo. O Er:YAG foi o que produziu menos alterações epiteliais (nuclear e citoplasmáticas), tal como foi descrito por Merigo et al<sup>49</sup>.

Em relação à perda de aderência, a maior frequência encontra-se novamente no laser Diodo. Cercadillo-Ibarguren et al.<sup>35</sup> analisaram uma grande quantidade de

artefactos celulares nas amostras submetidas ao Diodo, como hipercromatismo, vacuolização intracelular, alterações estruturais, tendo por vezes atingido mais de 75% do perímetro irradiado.

Com a criação do score epitelial foi possível estudar os diferentes níveis de alterações tecidulares para cada instrumento, mostrando que existe uma relação entre a extensão do dano e o score epitelial. Pelo que, quanto mais extenso for o dano, maior é o valor do score. O menor valor do score foi observado com o Er:YAG e o maior com o Diodo.

Em relação à carbonização, foi possível observar na maioria das amostras este artefacto. O que apresentou mais danos foi o Diodo, onde foi detetado esta alteração em 100% das amostras. Segundo, Cercadillo-Ibarguren et al<sup>35</sup>, na classificação macroscópica, o laser Diodo e o CO<sub>2</sub>, apresentam sempre valores superiores de carbonização. Neste trabalho, também se analisou uma relação considerável entre a extensão do dano tecidular e o grau de carbonização, indicando assim que, quanto maior é o grau de carbonização causado pelo instrumento cirúrgico, maior é o dano térmico provocado.

O aumento da temperatura pode ser provocado pela desnaturação e hialinização tecidular, ou seja, pela dissecação do tecido na periferia da margem da lesão. Por isso, como em todas as amostras, onde se utilizou um dos lasers, existiu aumento térmico, existe também dissecação em 100% dos casos, como seria de esperar. A sua avaliação pode ser realizada por técnicas convencionais de microscopia e pela coloração HE, demonstrando uma área de coagulação eosinófila<sup>36</sup>.

Tendo em consideração as alterações vasculares, os maiores resultados são atribuídos ao Diodo e os menores ao Er:YAG. Este tipo de alteração está relacionada com a hemostasia, sendo diretamente proporcionais, ou seja, quanto maiores as alterações vasculares, maior é a hemostasia. Apesar de Tamarit-Borrás et al.<sup>54</sup> considerarem que o Er:YAG não é um instrumento de eleição na aplicação de tecidos moles, pois não tem uma boa capacidade hemostática, os resultados deste estudos não vão de encontro a esta teoria, pois na maioria dos casos (68,8%) existiram alterações vasculares, dando-se assim a hemostasia. Tal facto poderá estar relacionado com a não utilização de spray de água nestes casos o que eleva a temperatura permitindo maior coagulação.

Em relação à regularização da incisão, as mais regulares são realizadas com o Er:YAG e as mais irregulares com o Diodo. Quando esta característica é comparada com a extensão do dano térmico, existe uma relação, pois uma maior regularidade está relacionada com uma menor extensão de dano. Estes resultados são suportados por Vescovi et al.<sup>3</sup> que ao compararem o Nd:YAG a 3,5W e a 5W concluíram que a incisão era melhor e a extensão do dano menor, nas amostras onde tinham sido utilizada uma menor potência.

Há a possibilidade que alguns artefactos sejam provocados pela contração do colagénio na derme, resultando assim, num encolhimento irregular durante o procedimento histológico. Estas modificações associadas às alterações provocadas pela fixação e artefactos de corte podem contribuir para alguma irregularidade que se verifica nas margens<sup>3</sup>. Contudo, todos os casos estudados foram sujeitos ao mesmo processamento histológico, aumentando a qualidade da amostra.

O laser Er:YAG, é o que mostra menos alterações tecidulares, a maior extensão de dano térmico observado para este equipamento foi de 593,82  $\mu\text{m}$ , enquanto que é a média foi de 131,49  $\mu\text{m}$ . Desta forma os resultados obtidos vão de encontro com o que é defendido por Zaffe et al.<sup>10</sup>, Romeo et al.<sup>15</sup> e Merigo et al.<sup>49</sup>, concluindo que os danos térmicos provocados por este laser não eram significativos, sendo possível analisar a margem. Em relação ao poder de corte, tem a capacidade de efetuar rapidamente uma incisão, com efeitos térmicos e mecânicos mínimos<sup>55</sup>.

Pelo contrário, o laser Diodo foi aquele com maiores alterações no tecido. Num estudo realizado por Cercadillo-Ibarguren et al.<sup>35</sup>, o grupo sujeito a este laser, foi o que apresentou danos celulares térmicos mais significativos, onde foram observados grandes áreas carbonizadas e de artefactos. A extensão máxima de dano observado foi de 1418,73  $\mu\text{m}$ , sendo a média de 920,95  $\mu\text{m}$ . O comprimento de onda utilizado, é também, um fator a considerar, pois Romeo et al.<sup>50</sup> compararam o Diodo de 808 nm e o de 980 nm e os resultados obtidos indicaram uma maior dimensão de dano térmico com um comprimento de onda maior. Jin et al.<sup>56</sup> concluíram que este tipo de laser apresentava uma boa capacidade de corte, apesar dos artefactos provocados.

O Nd:YAG, foi o que causou um dano térmico com maior dimensão obtido neste estudo, atingindo 1471,27  $\mu\text{m}$ , sendo a média de dano de 897,26  $\mu\text{m}$ . Isto pode resultar do facto de este laser ser pouco absorvido por água e ser absorvido pela

hemoglobina, permitindo assim uma maior penetração no tecido. Vescovi et al.<sup>3</sup> compararam o Nd:YAG com o bisturi e observaram que o laser em questão provocava danos significativos em amostras de reduzido tamanho (inferior a 7 mm), independentemente da frequência e potência utilizada. Apesar dos resultados anteriores, concluíram que o diagnóstico histológico não ficava comprometido. A sua utilização apresenta uma curva de aprendizagem maior quando comparado com os outros lasers, pois é mais sensível e suscetível a alterações entre operadores.

Nos casos em que se utilizou o bisturi, não foram encontrados quaisquer danos térmicos nem no tecido epitelial, nem no conjuntivo, uma vez que, este tipo de instrumento não provoca qualquer tipo de aquecimento. No entanto, as margens podem ser afetadas por artefactos como esmagamento, separação e pseudocistos resultantes do manuseamento das amostras<sup>57</sup>.

Apesar dos danos provocados pelos diferentes lasers estudados, estes não são significativos, não impedindo, desta forma, um bom diagnóstico e tratamento. E pelas suas vantagens, já apresentadas, tornam-no num tratamento de eleição. Quando se pretende o número mínimo de artefactos numa amostra poderá utilizar-se o laser Er:YAG.

As principais limitações do estudo estão relacionadas com o número de amostras. Idealmente, devia haver um número mais representativo de cada grupo. O objetivo no futuro é aumentar a amostra submetida a estudo, dando assim, continuidade ao trabalho já iniciado.

## Conclusão

---

O objetivo deste trabalho foi estudar e avaliar histologicamente os efeitos térmicos tecidulares induzidos por diferentes equipamentos cirúrgicos, determinando a extensão exata dos danos térmicos periféricos e avaliar se estes interferiam com o exame histopatológico e qual o instrumento com melhores características para a exérese de lesões fibroepiteliais benignas da cavidade oral.

- Foi possível comprovar que todos os lasers utilizados neste estudo provocam artefactos, apesar de se encontrarem limitados a uma pequena área do tecido sujeito a estudo, não comprometendo toda a amostra. Embora, existam diferenças consideráveis na extensão do dano térmico mediante o equipamento utilizado, o Diodo e o Nd:YAG foram os responsáveis pelos maiores danos observados e o Er:YAG foi o mais conservador no grupo dos lasers.

- Não houve interferências no diagnóstico em nenhum dos casos. Os resultados obtidos mostram que, qualquer que seja o equipamento a laser, a sua utilização é uma mais-valia, desde que se conheçam os efeitos da interação laser-tecido em cada tipo de dispositivo e que o procedimento seja realizado por um profissional qualificado. É verdade que, é possível constatar que existem artefactos, com qualquer um dos lasers sujeitos a estudo, que não ocorrem quando se utiliza o bisturi, mas apesar disso, os artefactos encontrados não são significantes, não interferem, nem são impeditivos de um correto diagnóstico, não implicando assim, desvantagens perante o seu uso em comparação com o método tradicional.

- O Er:YAG mostrou ser o laser que oferece uma melhor preservação da margem, pois é o que apresenta menos artefactos. Tem a capacidade de realizar uma incisão regular e apesar de alguma literatura defender que este laser não apresenta uma boa capacidade hemostática, os resultados obtidos não vão de encontro com esta teoria, tendo-se atingido a hemostasia nas amostras submetidas a estudo, sugerindo assim, ser a melhor opção na excisão de lesões fibroepiteliais benignas.

Estes equipamentos, são o reflexo da constante evolução tecnológica a que a medicina está sujeita, estando ao nosso alcance a possibilidade de obter o máximo de benefício, sendo a formação e a experiência nesta área fundamental. É imperativo realizar mais estudos para otimizar a sua utilização na medicina dentária.

## Bibliografia

---

1. Sixto-Requeijo R, Diniz-Freitas M, Torreira-Lorenzo JC, et al. An analysis of oral biopsies extracted from 1995 to 2009, in an oral medicine and surgery unit in Galicia (Spain). *Med Oral Patol Oral Cir Bucal*. 2012; 17: e16-22.
2. Monteiro LS, Albuquerque R, Paiva A, Peña-Moral JDL, Amaral JB, Lopes CA. A comparative analysis of oral and maxillofacial pathology over a 16-year period, in the north of Portugal. *Int Dent J*. 2017;67(1):38-45.
3. Vescovi P, Corcione L, Meleti M, Merigo E, Fornaini C, Manfredi M, et al. Nd:YAG laser versus traditional scalpel. A preliminary histological analysis of specimens from the human oral mucosa. *Lasers Med Sci*. 2010;25(5):685-91.
4. RizoIU IM, Eversole LR, Kimmel AI. Effects of an erbium, chromium: yttrium, scandium, gallium, garnet laser on mucocutaneous soft tissues. *Oral Surg Oral Med Oral Pathol Oral Radiol Endod*. 1996;82(4):386-95.
5. Azevedo AS, Monteiro LS, Ferreira F, Delgado ML, Garcês F, Carreira S, et al. In vitro histological evaluation of the surgical margins made by different laser wavelengths in tongue tissues. *J Clin Exp Dent*. 2016;18(4):388-96.
6. Joe DJ, Kim S, Park JH, Park DY, Lee HE, Im TH, et al. Laser-Material Interactions for Flexible Applications. *Adv Mater*. 2017;29(26).
7. Niccoli-Filho WD, Cardenuto N, Picon LC. Efeitos da radiação laser do tipo hélio-neônio verde (550 nm) no processo de reparo em feridas de extração dental: estudo histológico em ratos. *Rev Odontol da UNESP*. 1993;22(2):213-21.
8. Prockl AP, Takahashi A, Pagnoncelli RM. Uso de terapia com laser de baixa intensidade na cirurgia bucomaxilofacial. *Rev Port Estomatol Med Dent e Cir Maxilofac*. 2008;49(4):247-55.
9. Verma S, Chaudhari P, Maheshwari S, Singh R. Laser in dentistry: An innovative tool in modern dental practice. *Natl J Maxillofac Surg*. 2012;3(2):124.
10. Zaffe D, Vitale MC, Liebert MA. Morphological, Histochemical, and Immunocytochemical Study of CO<sub>2</sub> and Er:YAG Laser Effect on Oral Soft Tissues. 2004;22:185-9.
11. Suter VGA, Altermatt HJ, Sendi P, Mettraux G, Bornstein MM. CO<sub>2</sub> and diode

- laser for excisional biopsies of oral mucosal lesions. A pilot study evaluating clinical and histopathological parameters. *Schweiz Monatsschr Zahnmed.* 2010;120(8):664–71.
12. Pick RM, Colvard MD. Current Status of Lasers in Soft-Tissue Dental Surgery. *J Periodontol.* 1993;64(7):589–602.
  13. Taylor R, Shklar G, Roeber F. The effects of laser radiation on teeth, dental pulp, and oral mucosa of experimental animals. *Oral Surgery, Oral Med Oral Pathol.* 1965;19(6):786–95.
  14. Bramante CM, Garcia RB, Bramante AS, Moraes Ivaldo G, Bernardineli N. Análise microscópica de incisões realizadas em ratos, por meio do bisturí, termocautério e laser de Er:Yag. *Rev Port Estomatol Med Dent e Cir Maxilofac.* 2010;51(2):77–81.
  15. Romeo U, Libotte F, Palaia G, Del Vecchio A, Tenore G, Visca P, et al. Histological in vitro evaluation of the effects of Er:YAG laser on oral soft tissues. *Lasers Med Sci.* 2012;27(4):749–53.
  16. España-Tost AJ, Arnabat-Domínguez J, Berini-Aytés L, Gay-Escoda C. Aplicaciones del láser de CO2 en Odontología. *Rcoe.* 2004;9(5):497–511.
  17. Romanos GE. Clinical applications of the Nd:YAG laser in oral soft tissue surgery and periodontology. *J Clin Laser Med Surg.* 1994;12(2):103–8.
  18. Alan H, Yolcu Ü, Koparal M, Özgür C, Öztürk SA, Malkoç S. Evaluation of the effects of the low-level laser therapy on swelling, pain, and trismus after removal of impacted lower third molar. *Head Face Med.* 2016;12(1):25.
  19. Figueiredo ALP, Lins L, Cattony AC, Falcão AFP. Laser therapy in oral mucositis control: a meta-analysis. *Rev da Assoc Médica Bras.* 2013;59(5):467–74.
  20. Herranz-Aparicio J, Vázquez-Delgado E, Arnabat-Domínguez J, España-Tost A, Gay-Escoda C. The use of low level laser therapy in the treatment of temporomandibular joint disorders. Review of the literature. *Med Oral Patol Oral Cir Bucal.* 2013;18(4).
  21. Strauss RA, Coleman M. Lasers in Major Oral and Maxillofacial Surgery. Second Edi. *Principles and Practice of Laser Dentistry.* Elsevier Inc.; 2010. 243-262.
  22. Monteiro LS, Azevedo A, Cadilhe S, Sousa D, Faria C, Martins M. Laser



- treatment of vascular anomalies of oral cavity. *Rev Port Estomatol Med Dent e Cir Maxilofac.* 2013;54(3):171–5.
23. Corso GD, Gissi DB, Tarsitano A, Costabile E, Marchetti C, Montebugnoli L, et al. Laser evaporation versus laser excision of oral leukoplakia: A retrospective study with long-term follow-up. *J Cranio-Maxillofacial Surg.* 2015;43(6):763–8.
  24. Sawisch TJ, Deeb GR, Strauss RA. Use of Lasers for Minor Oral Surgery in General Practice. Second Edi. *Principles and Practice of Laser Dentistry.* Elsevier Inc.; 2016. 131-151.
  25. Suter VGA, Altermatt HJ, Bornstein MM. A randomized controlled clinical and histopathological trial comparing excisional biopsies of oral fibrous hyperplasias using CO<sub>2</sub> and Er:YAG laser. *Lasers Med Sci.* 2017;32(3):573–81.
  26. Paczuska J, Świtalska M, Nowak M, Kielbowicz Z. Effectiveness of CO<sub>2</sub> laser in an experimental mammary gland adenocarcinoma model. *Vet Comp Oncol.* 2017:1–8.
  27. Agha-Hosseini F, Moslemi E, Mirzaii-Dizgah I. Comparative evaluation of low-level laser and CO<sub>2</sub> laser in treatment of patients with oral lichen planus. *Int J Oral Maxillofac Surg.* 2012;41(10):1265–9.
  28. Morlock BJ, Pippin DJ, Cobb CM, Killoy WJ, Rapley JW. The Effect of Nd:YAG Laser Exposure on Root Surfaces When Used as an Adjunct to Root Planing: An In Vitro Study. *J Periodontol.* 1992;63(7):637–41.
  29. Thomson PJ, Goodson ML, Cocks K, Turner JE. Interventional laser surgery for oral potentially malignant disorders: a longitudinal patient cohort study. *Int J Oral Maxillofac Surg.* 2017;46(3):337–42.
  30. Vesnaver A, Dovšak DA. Treatment of large vascular lesions in the orofacial region with the Nd:YAG laser. *J Cranio-Maxillofacial Surg.* 2009;37(4):191–5.
  31. Neukam FW, Stelzle F. Laser tumor treatment in oral and maxillofacial surgery. *Phys Procedia.* 2010;5(PART 1):91–100.
  32. Romeo U, Russo C, Palaia G, Lo Giudice R, Vecchio AD, Visca P, et al. Biopsy of different oral soft tissues lesions by KTP and diode laser: Histological evaluation. *Sci World J.* 2014;2014.
  33. Akbulut N, Kursun ES, Tumer MK, Kamburoglu K, Gulsen U. Is the 810-nm diode laser the best choice in oral soft tissue therapy? *Eur J Dent.*

- 2013;7(2):207–11.
34. Fornaini C, Rocca JP, Bertrand MF, Merigo E, Nammour S, Vescovi P. Nd:YAG and Diode Laser in the Surgical Management of Soft Tissues Related to Orthodontic Treatment. *Photomed Laser Surg.* 2007;25(5):381–92.
  35. Cercadillo-Ibarguren I, Espana-Tost A, Arnabat-Dominguez J, Valmaseda-Castellon E, Berini-Aytés L, Gay-Escoda C. Histologic evaluation of thermal damage produced on soft tissues by CO<sub>2</sub>, Er,Cr:YSGG and diode lasers. *Med Oral Patol Oral y Cir Bucal.* 2010;15(6):e912–8.
  36. Pié-Sánchez J, España-Tost AJ, Arnabat-Domínguez J, Gay-Escoda C. Comparative study of upper lip frenectomy with the CO<sub>2</sub> laser versus the Er, Cr: YSGG laser. *Med Oral Patol Oral Cir Bucal.* 2012;17(2):228–32.
  37. Convissar RA. Laser na Odontologia Laser na Odontologia.
  38. Pick RM, Pecaro BC. Use of the CO<sub>2</sub> laser in soft tissue dental surgery. *Lasers Surg Med.* 1987;7(2):207–13.
  39. Louzada JM, Casalechi HL, Arisawa EAL, Nicolau RA. Reparo de língua após incisões cirúrgicas (revisão de literatura). :1648–51.
  40. Angiero F, Parma L, Crippa R, Benedicenti S. Diode laser (808 nm) applied to oral soft tissue lesions: A retrospective study to assess histopathological diagnosis and evaluate physical damage. *Lasers Med Sci.* 2012;27(2):383–8.
  41. Goharkhay K, Moritz A, Wilder-Smith P, Schoop U, Kluger W, Jakolitsch S, et al. Effects on oral soft tissue produced by a diode laser in vitro. *Lasers Surg Med.* 1999;25(5):401–6.
  42. Vescovi P, Manfredi M, Merigo E, Meleti M, Fornaini C, Rocca JP, et al. Surgical approach with Er:YAG laser on osteonecrosis of the jaws (ONJ) in patients under bisphosphonate therapy (BPT). *Lasers Med Sci.* 2010;25(1):101–13.
  43. Lubart R, Kesler G, Lavie R, Friedmann H. Er:YAG Laser Promotes Gingival Wound Repair by Photo-Dissociating Water Molecules. *Photomed Laser Surg.* 2005;23(4):369–72.
  44. Pourzarandian A, Watanabe H, Ruwanpura SMPM, Aoki A, Noguchi K, Ishikawa I. Er:YAG laser irradiation increases prostaglandin E<sub>2</sub> production via the induction of cyclooxygenase-2 mRNA in human gingival fibroblasts. 2005;182–6.
  45. Stübinger S, Ghanaati S, Kirkpatrick CJ, Sader R. Er:YAG Laser Osteotomy:

- Preliminary Clinical and Histological Results of a New Technique for Contact-Free Bone Surgery. *Eur Surg Res.* 2009;150–6.
46. Silva DLD, Abreu MER, Pagnoncelli RM. Laser de Nd:YAG no tratamento de hemangioma. *Rev Port Estomatol Med Dent e Cir Maxilofac.* 2008;49(2):105–9.
  47. Nuño-González A, Naz-Villalba E, Vicente-Martín FJ, Sánchez-Gilo A, Gutiérrez-Pascual M, Fuente EGD, et al. Treatment of mucosal vascular malformations with variable-pulse Neodymium:Yttrium-Aluminum-Garnet Laser. *Actas Dermo-Sifiliográficas.* 2011;102(9):717–21.
  48. Takamaru N, Tamatani T, Ohe G, Yamamura Y, Kudoh K, Miyamoto Y. Single non-contact Nd:YAG laser irradiation treatment for venous malformations in the oral cavity. *J Oral Maxillofac Surgery, Med Pathol.* 2017;29(5):415–9.
  49. Merigo E, Clini F, Fornaini C, Oppici A, Paties C, Zangrandi A, et al. Laser-assisted surgery with different wavelengths: A preliminary ex vivo study on thermal increase and histological evaluation. *Lasers Med Sci.* 2013;28(2):497–504.
  50. Romeo U, Del A, Ripari F, Palaia G, Chiappafreddo C, Tenore G, et al. Effects of Different Laser Devices on Oral Soft Tissues : In Vitro Experience. *J Oral Laser Appl.* 2007;7:155–9.
  51. Seoane J, Caballero TG, Urizar JMA, Almagro M, Mosquera AG, Varela-Centelles P. Pseudodysplastic epithelial artefacts associated with oral mucosa CO<sub>2</sub> laser excision: An assessment of margin status. *Int J Oral Maxillofac Surg.* 2010;39(8):783–7.
  52. González-Mosquera A, Seoane J, García-Caballero L, López-Jornet P, García-Caballero T, Varela-Centelles P. Er,Cr:YSGG lasers induce fewer dysplastic-like epithelial artefacts than CO<sub>2</sub> lasers: An in vivo experimental study on oral mucosa. *Br J Oral Maxillofac Surg.* 2012;50(6):508–12.
  53. Palaia G, Vecchio AD, Impellizzeri A, Tenore G, Visca P, Libotte F, et al. Histological ex vivo evaluation of peri-incisional thermal effect created by a new-generation CO<sub>2</sub> superpulsed laser. *Sci World J.* 2014.
  54. Tamarit-Borrás M, Delgado-Molina E, Berini-Aytés L, Gay-Escoda C. Removal of hyperplastic lesions of the oral cavity. A retrospective study of 128 cases. *Med Oral Patol Oral Cir Bucal.* 2005;10(2):151–62.

55. Fried NM, Tesfaye Z, Ong AM, Rha KH, Hejazi P. Optimization of the Erbium:YAG laser for precise incision of ureteral and urethral tissues: In vitro and in vivo results. *Lasers Surg Med.* 2003;33(2):108–14.
56. Jin J, Lee S, Yoon H. A comparative study of wound healing following incision with a scalpel, diode laser or Er, Cr : YSGG laser in guinea pig oral mucosa : A histological and immunohistochemical analysis. *Acta Odontol Scand.* 2010;68:232–8.
57. Kusukawa J, Suefuji Y, Ryu F, Noguchi R, Iwamoto O, Kameyama T. Dissemination of cancer cells into circulation occurs by incisional biopsy of oral squamous cell carcinoma. 2000;303–7.
58. Amaral MBF, Ávila JMSD, Abreu MHG, Mesquita RA. Diode laser surgery versus scalpel surgery in the treatment of fibrous hyperplasia: A randomized clinical trial. *Int J Oral Maxillofac Surg.* 2015;44(11):1383–9.
59. Suter VGA, Altermatt HJ, Dietrich T, Warnakulasuriya S, Bornstein MM. Pulsed versus continuous wave CO<sub>2</sub> laser excisions of 100 oral fibrous hyperplasias: A randomized controlled clinical and histopathological study. *Lasers Surg Med.* 2014;46(5):396–404.
60. Suter VGA, Altermatt HJ, Dietrich T, Reichart PA, Bornstein MM. Does a pulsed mode offer advantages over a continuous wave mode for excisional biopsies performed using a carbon dioxide laser? *J Oral Maxillofac Surg.* 2012;70(8):1781–8.
61. Yagüe-García J, España-Tost AJ, Berini-Aytés L, Gay-Escoda C. Treatment of oral mucocele - Scalpel versus Carbon Dioxide laser. *Med Oral Patol Oral Cir Bucal.* 2009;14(9):e469–74.

## Anexos

Tipo Trat			Diodo	Er:YAG	Nd:YAG	Bisturi	Total
Gênero							
Feminino	Frequência	9	9	13	9	40	
	% Gênero	22,5%	22,5%	32,5%	22,5%	100,0%	
	% Tipo Trat	56,3%	56,3%	81,3%	56,3%	62,5%	
Masculino	Frequência	7	7	3	7	24	
	% Gênero	29,2%	29,2%	12,5%	29,2%	100,0%	
	% Tipo Trat	43,8%	43,8%	18,8%	43,8%	37,5%	
Total	Frequência	16	16	16	16	64	
	% Gênero	25,0%	25,0%	25,0%	25,0%	100,0%	
	% Tipo Trat	100,0%	100,0%	100,0%	100,0%	100,0%	

Tabela 3: Distribuição dos métodos utilizados.

Tipo Trat			Diodo	Er:YAG	Nd:YAG	Bisturi	Total
Epitélio							
Mucosa Não Queratinizada	Frequência	12	11	14	9	46	
	% Tipo Ep.	26,1%	23,9%	30,4%	19,6%	100,0%	
	% Tipo Trat	75,0%	68,8%	87,5%	56,3%	71,9%	
Mucosa Queratinizada	Frequência	4	5	2	7	18	
	% Tipo Ep.	22,2%	27,8%	11,1%	38,9%	100,0%	
	% Tipo Trat	25,0%	31,1%	12,5%	43,8%	28,1%	
Total	Frequência	16	16	16	16	16	
	% Tipo Ep.	25,0%	25,0%	25,0%	25,0%	100,0%	
	% Tipo Trat	100,0%	100,0%	100,0%	100,0%	100,0%	

Tabela 4: Tipo de epitélio em relação ao método utilizado.

Localiz.	Tipo Trat					Total
		Diodo	Er:YAG	Nd:YAG	Bisturi	
Mucosa Labial	Frequência	2	1	3	0	6
	%Localização	33,3%	16,7%	50,0%	0,0%	100,0%
	% Tipo Trat	12,5%	6,3%	18,8%	0,0%	9,4%
Língua	Frequência	0	3	5	4	12
	%Localização	0,0%	25,0%	41,7%	33,3%	100,0%
	% Tipo Trat	0,0%	18,8%	31,3%	25,0%	18,8%
Mucosa Jugal	Frequência	5	0	6	5	16
	%Localização	31,3%	0,0%	37,5%	31,3%	100,0%
	% Tipo Trat	31,3%	0,0%	37,5%	31,3%	25,0%
Mucosa Vestibular	Frequência	5	7	0	0	12
	%Localização	41,7%	58,3%	0,0%	0,0%	100,0%
	% Tipo Trat	31,3%	43,8%	0,0%	0,0%	18,8%
Gengivas	Frequência	3	5	0	7	15
	%Localização	20,0%	33,3%	0,0%	46,7%	100,0%
	% Tipo Trat	18,8%	31,3%	0,0%	43,8%	23,4%
Palato	Frequência	1	0	2	0	3
	%Localização	33,3%	0,0%	66,7%	0,0%	100,0%
	% Tipo Trat	6,3%	0,0%	12,5%	0,0%	4,7%
Total	Frequência	16	16	16	16	64
	%Localização	25,0%	25,0%	25,0%	25,0%	100,0%
	% Tipo Trat	100,0%	100,0%	100,0%	100,0%	100,0%

**Tabela 5:** Localização das amostras em relação ao método.

Tamanho \ Tipo Trat	Diodo	Er:YAG	Nd:YAG	Bisturi	Total	
< 1 cm	Frequência	5	6	10	9	30
	% Tamanho	16,7 %	20,0 %	33,3 %	30,0 %	100,0%
	% Tipo Trat	31,3 %	37,5 %	62,5 %	56,3 %	46,9%
> 1 cm	Frequência	11	10	6	7	34
	% Tamanho	32,4 %	29,4%	17,6%	20,6%	100,0%
	% Tipo Trat	68,8%	62,5%	37,5%	43,8%	53,1%
Total	Frequência	16	16	16	16	64
	% Tamanho	25,0%	25,0%	25,0%	25,0%	100,0%
	% Tipo Trat	100,0%	100,0%	100,0%	100,0%	100,0%

**Tabela 6:** Tamanho da amostra em relação ao método utilizado.

		Idade	Tamanho (cm)
Diodo	Média	56,56	1,40
	Desvio Padrão	12,10	0,78
	Mínimo	35	0,50
	Máximo	73	3,00
Er:YAG	Média	58,06	1,67
	Desvio Padrão	16,05	1,09
	Mínimo	22	0,50
	Máximo	75	3,50
Nd:YAG	Média	54,06	0,95
	Desvio Padrão	14,66	0,41
	Mínimo	18	0,41
	Máximo	73	0,50
Bisturi	Média	51,19	1,19
	Desvio Padrão	22,09	1,35
	Mínimo	22	0,40
	Máximo	85	6,00
Total	Média	54,97	1,30
	Desvio Padrão	16,45	0,98
	Mínimo	18	0,40
	Máximo	85	6,00

**Tabela 7:** Média e derivação da idade do paciente e tamanho da amostra em cada método.

Tipo de tratamento		Score Epitelial	Extensão Epitelial	Incisão
Diodo	Média	2,94	920,95	2,06
	Desvio Padrão	0,25	286,36	0,68
	Mínimo	2,00	179,07	1
	Máximo	3,00	1418,73	3
Er:YAG	Média	1,81	191,93	2,69
	Desvio Padrão	0,66	131,49	0,79
	Mínimo	1,00	63,35	1
	Máximo	3,00	593,82	4
Nd:YAG	Média	2,81	897,26	2,19
	Desvio Padrão	0,40	361,47	0,66
	Mínimo	2,00	323,27	1
	Máximo	3,00	1471,27	3
Bisturi	Média	0,25	2,95	3,19
	Desvio Padrão	0,58	8,07	0,66
	Mínimo	0,00	0,00	2
	Máximo	2,00	24,68	4
Total	Média	1,95	503,27	2,53
	Desvio Padrão	1,19	476,11	0,82
	Mínimo	0,00	0,00	1
	Máximo	3,00	1471,27	4

**Tabela 8:** Relação entre as alterações e extensão dos dados epiteliais, o tipo de incisão e o de tratamento.



<b>Estudos</b>	<b>Laser</b>	<b>Tec. Humano</b>	<b>Ex. Macroscópico</b>	<b>Ex. Microscópico</b>	<b>Efeito Térmico (<math>\mu\text{m}</math>) <math>\pm</math> dt</b>
Suter et al. (2017) <sup>25</sup>	CO <sub>2</sub> PW, 4,62W 140 Hz, 400 $\mu\text{s}$  Er:YAG PW, 7W 35Hz, 297 $\mu\text{s}$	<i>In vivo</i> 32 pacientes com hiperplasia fibrosa	<ul style="list-style-type: none"> <li>✓ Sangramento;</li> <li>✓ Necessidade de Electrocauterização;</li> <li>✓ Necessidade de sutura.</li> </ul>	4% Formol (5 $\mu\text{m}$ ), HE;  Dano térmico	<p>27,2 – 172,5</p> <p>4,5 – 131,7</p>
Amaral et al. (2015) <sup>58</sup>	Diodo 808nm CW, 2,0-3,5W; (Média 2,96W)	<i>In vivo</i> 38 pacientes com hiperplasias fibrosas	<ul style="list-style-type: none"> <li>✓ Tipo de anestesia;</li> <li>✓ Duração da cirurgia;</li> <li>✓ Sangramento;</li> <li>✓ Edema;</li> <li>✓ Infecção secundária;</li> <li>✓ Dor pós-operatória;</li> <li>✓ Uso de analgésicos;</li> <li>✓ Alterações funcionais pós-operatórias;</li> <li>✓ Cicatrização;</li> <li>✓ Satisfação do paciente.</li> </ul>	10% Formol, HE; Exame histopatológico de retina.	
Romeo et al. (2014) <sup>32</sup>	Diodo 808nm CW, 2W	<i>In vivo</i> 17 pacientes com lesões orais benignos		10% Formol, HE; Extensão do dano térmico.	<ul style="list-style-type: none"> <li>✓ 3 mucocelos: 245<math>\pm</math> 162;</li> <li>✓ 5 fibromas: 382<math>\pm</math> 149;</li> <li>✓ 4 hiperqueratoses: 336<math>\pm</math> 106;</li> <li>✓ 3 líquen plano: 473<math>\pm</math> 105;</li> <li>✓ 1 mácula melanótica: 182;</li> <li>✓ 1 granuloma de céls gigantes: 149.</li> </ul>
Suter et al. (2014) <sup>59</sup>	CO <sub>2</sub> CW, 5W; PW, 4,62W	<i>In vivo</i> 100 pacientes com hiperplasias fibrosas	<ul style="list-style-type: none"> <li>✓ Dor;</li> <li>✓ Uso de analgésicos;</li> <li>✓ Cicatrização;</li> <li>✓ Recidiva;</li> <li>✓ Sangramento;</li> <li>✓ Tempo de cirurgia.</li> </ul>	4% Formol (5 $\mu\text{m}$ ), HE; Extensão do dano térmico	<ul style="list-style-type: none"> <li>✓ 161 <math>\pm</math> 228;</li> <li>✓ 152 <math>\pm</math> 105;</li> </ul> <p>Média: 154 <math>\pm</math> 176</p>

**Tabela 9:** Estudos histológicos realizados em tecidos moles na cavidade oral utilizando laser.

<b>Estudos</b>	<b>Laser</b>	<b>Tec. Humano</b>	<b>Ex. Macroscópico</b>	<b>Ex. Microscópico</b>	<b>Efeito Térmico (<math>\mu\text{m}</math>) <math>\pm</math> dt</b>
Suter et al. (2012) <sup>60</sup>	CO <sub>2</sub> CW, 5W, PW, 5W, 140 Hz, 400 $\mu\text{s}$ , 33mJ	<i>In vivo</i> 60 pacientes com hiperplasias fibrosas (1-2cm)	<ul style="list-style-type: none"> <li>✓ Tempo cirúrgico;</li> <li>✓ Complicações intra e pós-operatórias;</li> <li>✓ Dor;</li> <li>✓ Medicação (analgésicos)</li> </ul>	<ul style="list-style-type: none"> <li>✓ Extensão do dano térmico</li> </ul>	166,5 162,5
Angiero et al. (2011) <sup>40</sup>	Diodo 808nm CW, 1,6-2W; CW, 7W	<i>In vivo</i> 608 pacientes com lesões orais em tecido mole		10% Formol (4-5 $\mu\text{m}$ ), HE; <ul style="list-style-type: none"> <li>✓ Alterações epiteliais;</li> <li>✓ Alterações do tec. conjuntivo;</li> <li>✓ Alterações vasculares;</li> <li>✓ Extensão da desnaturalização térmica</li> <li>✓ Morfologia da incisão;</li> </ul>	260,7 a 321,4 Média: 282,8
Vescovi et al. (2010) <sup>3</sup>	Nd: YAG 3,5W, 60Hz, 5W, 30Hz	<i>In vivo</i> 26 amotras de mucosa oral		10% Formol (5 $\mu\text{m}$ ), HE; <ul style="list-style-type: none"> <li>✓ Alterações epiteliais;</li> <li>✓ Alterações do tec. conjuntivo;</li> <li>✓ Alterações vasculares;</li> <li>✓ Extensão dos danos tecidulares;</li> <li>✓ Morfologia da incisão (0-4);</li> </ul>	Epitélio – Conjuntivo – Vascular 305,8 - 376,6 - 151,6 399,8 - 521 - 183,5
Yague-Garcia et al. (2009) <sup>61</sup>	CO <sub>2</sub> 5-7 W.	<i>In vivo</i> 68 pacientes com mucocelos		<ul style="list-style-type: none"> <li>✓ Exame histopatológico de rotina</li> </ul>	

**Tabela 9:** Estudos histológicos realizados em tecidos moles na cavidade oral utilizando laser (Continuação).

<b>Estudos</b>	<b>Laser</b>	<b>Tec. Humano</b>	<b>Ex. Macroscópico</b>	<b>Ex. Microscópico</b>	<b>Efeito Térmico (<math>\mu\text{m}</math>) <math>\pm</math> dt</b>
Tamarit-Borrás et al. (2005) <sup>54</sup>	CO <sub>2</sub> (em 108 casos) 4-6W  Er:YAG 4-6W  Diodo 4-6W	<i>In vivo</i> 120 pacientes; 128 lesões hiperplásicas	Nº de recidivas	10% Formol, HE ✓ Exame histopatológico de rotina	
Zaffe et al. (2004) <sup>10</sup>	CO <sub>2</sub> CW, 5W  Er:YAG 15 Hz; 140- 250mJ	<i>In vivo</i> 40 pacientes; Frenectomia labial superior		✓ Exame histopatológico: 10% Formol (4-5 $\mu\text{m}$ ), HE e Giemsa; ✓ Exame histoquímico: PAS (glicogénio) ✓ Exame imunocitoquímico - Citoqueratinas AE1 e AE2; - MiB1/Ki67 (Antigénio da proliferação do ciclo celular); - Bel-2 (proteína apoptose).	

**Tabela 9:** Estudos histológicos realizados em tecidos moles na cavidade oral utilizando laser (Continuação).

---

**CAPÍTULO II | RELATÓRIO DAS ATIVIDADES DE ESTÁGIO  
SUPERVISIONADAS**

---

## Estágio em Clínica Geral Dentária

O Estágio em Clínica Geral Dentária (ECGD) foi realizado na Clínica Filinto Baptista, no Instituto Universitário de Ciências da Saúde, em Gandra, no concelho de Paredes, num período de 5 horas semanais, às quartas-feiras das 19h00-24h00, entre 11 de setembro de 2017 a 15 de junho de 2018, perfazendo um total de 180 horas de trabalho.

Este estágio foi supervisionado pelo Mestre João Baptista, o Mestre Luís Santos e pela Dr.<sup>a</sup> Sónia Machado, onde foram aplicados os conhecimentos adquiridos no decorrer dos 5 anos de curso, proporcionando as aptidões médico-dentárias necessárias para o exercício da profissão.

Na seguinte tabela, encontra-se o registo dos atos clínicos realizadas ao longo do ECGD:

<b>Ato Clínico</b>	<b>Operadora</b>	<b>Assistente</b>	<b>Total</b>
<b>Dentisteria</b>	6	4	10
<b>Exodontia</b>	3	2	5
<b>Periodontologia</b>	7	6	13
<b>Endodontia</b>	3	3	6
<b>Outros</b>	0	0	0

## Estágio em Clínica Hospitalar

O Estágio em Clínica Hospitalar (ECH) foi realizado no Centro Hospitalar de São João – Pólo de Valongo. Este estágio foi regido pelo Professor Doutor Fernando Figueira e decorreu num período de 3,5 horas semanais, às segundas-feiras das 9h00-12h30, entre 11 de setembro de 2017 a 15 de junho de 2018, perfazendo um total de 196 horas de trabalho.

Todos os atos clínicos encontram-se discriminados na tabela e foram supervisionados pelo Professor Doutor Fernando Figueira e pelo Professor Doutor Luís Monteiro.

A experiência de um atendimento clínico diverso, que só um ambiente hospitalar consegue proporcionar, tornou-se uma mais valia para a nossa formação. Pacientes polimedicados, portadores de doenças sistémicas, com limitações cognitivas e/ou motoras, com patologias orais, portadores de doenças oncológicas, foram algumas das complexas realidades clínicas encontradas no dia a dia de trabalho.

Na seguinte tabela, encontra-se o registo dos atos clínicos realizadas ao longo do ECH:

<b>Ato Clínico</b>	<b>Operadora</b>	<b>Assistente</b>	<b>Total</b>
<b>Dentisteria</b>	15	19	34
<b>Exodontia</b>	32	19	51
<b>Periodontologia</b>	32	28	60
<b>Endodontia</b>	3	1	4
<b>Outros</b>	13	10	23

---

### **Estágio Saúde Oral e Comunitária**

A unidade curricular de Estágio de Saúde Oral e Comunitária (ESOC) contou com uma carga horária semanal de 3.5 horas, compreendidas entre as 09h00-12h30 de quinta-feira, com um total de 162 horas de duração, com a supervisão do Professor Doutor Paulo Rompante.

Numa primeira fase do estágio, foi realizado um plano de atividades, que visava a motivação para a higiene oral, a definição do conceito de saúde oral e o esclarecimento de dúvidas acerca das doenças e problemas inerentes à cavidade

oral. Estes objetivos seriam alcançados através de sessões de esclarecimento junto dos grupos abrangidos pelo Programa Nacional de Promoção de Saúde Oral (PNPSO).

Numa segunda fase do Estágio em Saúde Oral e Comunitária começou-se a implementar o PNPSO junto das crianças inseridas no ensino pré-escolar, do Jardim de Infância André Gaspar, integrado no Agrupamento de Escolas Vallis Longus, no concelho de Valongo.

Para além das atividades inseridas no PNPSO, realizou-se um levantamento de dados epidemiológicos recorrendo a inquéritos fornecidos pela OMS num total de 41 crianças, com idades compreendidas entre os 3 e 6 anos.

Encontrando-se, de seguida, referidas as atividades realizadas ao longo deste estágio.

- 1 fev** Apresentação e Discussão de Plano de Atividades
- 8 fev** Apresentação c/hábitos higiene oral T1  
Recolha de dados 4 crianças
- 15 fev** Apresentação c/hábitos higiene oral T2  
Recolha de dados 4 crianças
- 22 fev** Acompanhamento na escovagem ½ T1  
Recolha de dados 4 crianças
- 1 mar** Acompanhamento na escovagem ½ T1  
Recolha de dados 4 crianças
- 8 mar** Acompanhamento na escovagem ½ T2  
Recolha de dados 4 crianças
- 15 mar** Acompanhamento na escovagem ½ T2
- 22 mar** Desenhos para colorir “alimentos bons, alimentos maus” T1  
Recolha de dados 4 crianças

- 29 mar** Desenhos para colorir “alimentos bons, alimentos maus” T2  
Recolha de dados 4 crianças
- 5 abr** Jogo Interativo ½ T1  
Recolha de dados 4 crianças
- 12 abr** Jogo Interativo ½ T1  
Recolha de dados 4 crianças
- 19 abr** Jogo Interativo ½ T2  
Recolha de dados 5 crianças
- 26 abr** Jogo Interativo ½ T2
- 3 mai** Jogo Interativo Fio Dentário T1 e T2 + Música
- 10 mai** Semana Queima das Fitas
- 17 mai** Vídeo + importância visita ao médico dentista T1 – despedida
- 24 mai** Vídeo + importância visita ao médico dentista T2 – despedida
- 31 mai** Feriado