

# “ATUALIZAÇÃO DOS PROTOCOLOS TERAPÊUTICOS NOS TRAUMATISMOS DENTÁRIOS NA DENTIÇÃO TEMPORÁRIA”

Instituto Universitário de Ciências de Saúde  
2017/2018

Orientadora: Mestre Aline Gonçalves

Autor: Náyade de Pazos

Eu, Náyade de Pazos, estudante do Curso de Mestrado Integrado em Medicina Dentária do Instituto Universitário de Ciências da Saúde, declaro ter atuado com absoluta integridade na elaboração deste Relatório de Estágio intitulado: **"ATUALIZAÇÃO DOS PROTOCOLOS TERAPÊUTICOS NOS TRAUMATISMOS DENTÁRIOS NA DENTIÇÃO TEMPORÁRIA"**.

Confirmo que em todo o trabalho conducente à sua elaboração não recorri a qualquer forma de falsificação de resultados ou à prática de plágio (ato pelo qual um indivíduo, mesmo por omissão, assume a autoria do trabalho intelectual pertencente a outrem, na sua totalidade ou em partes dele).

Mais declaro que todas as frases que retirei de trabalhos anteriores pertencentes a outros autores foram referenciados ou redigidos com novas palavras, tendo neste caso colocado a citação da fonte bibliográfica.

Gandra, Setembro 2018

---

(Náyade de Pazos)

Relatório apresentado no Instituto Universitário de Ciências da Saúde

**Orientadora:** Mestre Aline Gonçalves


## ACEITAÇÃO DA ORIENTADORA

"Atualização dos Protocolos Terapêuticos nos Traumatismos Dentários na Dentição Temporária"-RELATÓRIO FINAL DE ESTÁGIO

### DECLARAÇÃO

Eu, Aline dos Santos Gonçalves, com a categoria profissional de Assistente Convidada no Instituto Universitário de Ciências da Saúde, tendo assumido o papel de Orientador do Relatório Final de Estágio intitulado "ATUALIZAÇÃO DOS PROTOCOLOS TERAPÊUTICOS NOS TRAUMATISMOS DENTÁRIOS NA DENTIÇÃO TEMPORÁRIA" do Aluno do Mestrado Integrado em Medicina Dentária, Náyade de Pazos, declaro que sou de parecer favorável para que o Relatório Final de Estágio possa ser presente ao Júri para Admissão a provas conducentes à obtenção do Grao de Mestre.

Gandra, Setembro 2018



Aline dos Santos Gonçalves

## AGRADECIMENTOS

Agradeço a toda a minha família, pelo apoio incondicional, e ajuda na realização do Mestrado em Medicina Dentária e poder alcançar meus objetivos.

Agradeço à minha Orientadora, a Mestre Aline Gonçalves, pela ajuda na realização deste trabalho, estando sempre presente e motivada em ajudar-me.

Agradeço aos amigos, pelos momentos de desconcentração tão importantes, e o apoio permanente.

Agradeço aos meus colegas de Cesp, que foram para mim uma família.

Agradeço a minha prima Sara, pelo apoio permanente, e ajuda a superar as dificuldades com toda a paciência e disponibilidade na execução desta trabalho.

## RESUMO

**INTRODUÇÃO:** As lesões dentárias traumáticas podem variar de uma simples lesão de esmalte à avulsão total da peça dentária. Os traumatismos na dentição temporária, podem afetar a vida da criança, sua aparência, linguagem, posição dos dentes temporários e causar danos na dentição permanente, dando origem a problemas funcionais, estéticos, psicológicos e sociais.

**OBJETIVOS:** Através de uma revisão narrativa, dar a conhecer a prevalência dos traumatismos da dentição temporária, sua etiologia, fatores predisponentes, prevenção, como realizar o diagnóstico, as atualizações dos protocolos de tratamento publicados em 2012, de acordo com a International Association of Dental Traumatology (IADT) e por último, as recomendações pós-traumatismos.

**MATERIAL E MÉTODOS:** A pesquisa bibliográfica foi realizada através das bases de dados: PubMed, Medline, Google Acadêmico, SciELO e livros de especialidade Odontopediatria dos últimos dez anos.

**RESULTADOS:** Os traumatismos dentários tem uma incidência de 25% em crianças em idade escolar. A queda é o fator mais comum nestes traumatismos. Existem vários fatores predisponentes que causam essas lesões, por isso é importante orientar a família e os cuidadores na prevenção desses traumatismos. Os Médicos Dentistas devem diagnosticar, atuar rapidamente e também conhecer os protocolos atualizados para o melhor desempenho do tratamento nas distintas situações.

**CONCLUSÕES:** Os Médicos Dentistas devem conhecer os protocolos atualizados dos tratamentos das lesões traumáticas na dentição temporária de forma a atuar corretamente em situações de urgência, com vista a um prognóstico favorável.

**PALAVRAS-CHAVE:** lesões traumáticas, dentição temporária, tratamento, fratura, IADT, dentes, diretrizes.

## ABSTRACT

**INTRODUCTION:** Traumatic dental lesions can range from a simple enamel lesion to total avulsion of the tooth. Trauma in the temporary dentition can affect the child's life, appearance, language, position of the temporary teeth and cause damage to the permanent dentition, giving rise to functional, aesthetic, psychological and social problems.

**OBJECTIVES:** Through a narrative review, to inform about the prevalence of temporary dentition trauma, its etiology, predisposing factors, prevention, how to make the diagnosis, updates of treatment protocols published in 2012, according to the International Association of Dental Traumatology (IADT) and, finally, the post-traumatic recommendations.

**MATERIALS AND METHODS:** The bibliographic research was carried out through the databases: PubMed, Medline, Google Scholar, SciELO and Pediatric Dentistry specialty books of the last ten years.

**RESULTS:** Dental injuries have an incidence of 25% in children of school age. Fall is the most common factor in these injuries. There are several predisposing factors that cause these injuries, so it is important to guide the family and caregivers in the prevention of these injuries. Dentists must diagnose, act quickly and also know the updated protocols for the best treatment performance in different situations.

**CONCLUSIONS:** Dentists must know the updated protocols of traumatic lesions treatment in the temporary dentition in order to act correctly in urgent situations, with a view to a favorable prognosis.

**KEYWORDS:** traumatic injuries, temporary dentition, treatment, fracture, IADT, teeth, guidelines.

## LISTA DE ABREVIATURAS

IADT- International Association of Dental Traumatology.

TER- Tratamento Endodôntico Radicular.

AAPD- Academia Americana de Odontopediatria.

## Índice Geral

### CAPITULO I- Atualização dos Protocolos Terapêuticos nos Traumatismos Dentários na Dentição Temporária.

1.	Introdução .....	1
2.	Objetivos.....	2
3.	Material e Métodos.....	3
4.	Resultados	
4.1	Prevalência .....	3
4.2	Etiologia.....	4
4.3	Fatores predisponentes.....	4
4.4	Prevenção .....	5
4.5	Diagnóstico do traumatismo na dentição temporária .....	5
4.6	Atualização dos protocolos para traumatismos nos dentes temporários	
4.6.1	Protocolos terapêuticos de fraturas dentárias e osso alveolar.....	8
4.6.2	Protocolos terapêuticos de luxações .....	13
4.7	Recomendações pós-traumatismos.....	18
4.8	Conclusão.....	19
4.9	Referências bibliográfias .....	20



## CAPITULO II-Relatório das Atividades Práticas de Estágio Supervisionado

1. Relatório de Atividades por Unidade Curricular	
1.1 Estágio em Clínica Geral Dentária.....	23
1.2 Estágio em Clínica Hospitalar.....	23
1.3 Estágio em Saúde Oral Comunitária.....	24
2. Considerações finais das atividades de estágio.....	25

## CAPITULO I- Atualização dos Protocolos Terapêuticos nos Traumatismos Dentários na Dentição Temporária.

### 1. INTRODUÇÃO

As lesões dentárias traumáticas podem variar de uma simple lesão de esmalte à avulsão total da peça dentária. (1)

Os traumatismos dentários e periodontais representam um dos aspectos mais importantes na prática odontopediátrica pela frequência na infância, alterações estéticas e funcionais que levam, e também a rapidez com que devem ser tratados.(2)

Podem causar sérios problemas que afetam a vida da criança, afetando sua aparência, linguagem, posição dos dentes temporários e causar danos na dentição permanente, dando origem a problemas funcionais, estéticos, psicológicos e sociais.(3)

As recomendações para o diagnóstico e tratamento de lesões traumáticas dentárias fazem parte de um documento consensual, baseado nas melhores evidências científicas disponíveis, pesquisas da literatura e discussões de grupos de pesquisadores e clínicos de diferentes especialidades na Medicina Dentária, todos membros do Conselho de Administração da IADT.(4)

O profissional deve estabelecer o diagnóstico e plano de tratamento clínico, de acordo pelas condições presentes em uma determinada situação traumática. (4)

A IADT não garante resultados favoráveis, apenas com o seguimento das diretrizes e procedimentos recomendados, mas estas podem maximizar as hipóteses de sucesso.(4)

Em 2012, a IADT atualizou os protocolos e a classificação das lesões traumáticas:

#### Lesões dos tecidos duros do dente e do osso alveolar: (5)

- Fratura de esmalte.
- Fratura de esmalte-dentina.
- Fratura coronária com exposição pulpar.
- Fratura corono-radicular (com ou sem exposição pulpar)

- Fratura radicular.
- Fratura alveolar.

Lesões de tecidos periodontais: (5)

- Concussão.
- Subluxação.
- Luxação extrusiva.
- Luxação lateral.
- Luxação intrusiva.
- Avulsão.

Na dentição temporária é mais frequente encontrar lesões dos tecidos periodontais do que fraturas dentárias, já que as crianças possuem espaços medulares mais amplos, com consequente osso alveolar mais flexível e menor resistência ao impacto do osso alveolar.(6)

A maturidade, a capacidade da criança em colaborar e o risco de prejudicar o dente do permanente desenvolvimento, determinam a seleção do regime terapêutico e o sucesso a longo prazo.(6)

As lesões dentárias podem ter melhorado os resultados se os pais souberem sobre primeiros socorros, medidas e a necessidade de procurar tratamento imediato.(4)

## 2. OBJETIVOS

Através de uma revisão narrativa, dar a conhecer a prevalência dos traumatismos da dentição temporária, sua etiologia, fatores predisponentes, prevenção, como realizar o diagnóstico, as actualizações dos protocolos de tratamento publicados em 2012, de acordo com a International Association of Dental Traumatology (IADT) e por último, as recomendações pós-traumatismos.

### 3. MATERIAL E MÉTODOS

Trata-se de uma revisão narrativa, através de uma revisão bibliográfica de artigos dos últimos dez anos, desde 2008 até 2018. Foram também consultados os livros: "Odontopediatria" de Antonio Carlos Guedes Pinto; "Tratado de Odontologia" vol II de Antonio Bascones Martinez et al.; "Odontopediatria na Primeira Infância" de María Solete Nahás P. Corrêa; "Fundamentos de Odonotologia" de Guedes-Pinto, Marcelo Bönecker, Célia Regina Martins Delgados Rodrigues; "Textos Escolhidos de Odontopediatria" de Guedes-Pinto y David José Casimiro de Andrade. A pesquisa bibliográfica foi realizada através do acesso online às de dados eletrônicos como o Plubmed, o Medline, o Google Acadêmic, SciELO com as palavras-chave: "lesões traumáticas", "dentição temporária", "tratamento", "fratura", "IADT", "dentes", "diretrizes".

### 4. RESULTADOS

#### 4.1 PREVALÊNCIA

Estudos recentes indicam uma alta prevalencia de traumatismos dentários na dentição temporária.(7)

Os traumatismos dentários tem uma incidencia do 25% em crianças em idade escolar, e 33% em adultos.(6)

O traumatismo dentário geralmente afeta um único dente ou alguns dentes, sendo os mais afetados os incisivos centrais superiores, devido à posição mais vestibular na arcada dentária, seguido dos incisivos laterais superiores.(2)

O traumatismo mais frequente na dentição temporária é a luxação, seguida da concussão.(6)

A incidência de traumatismo na dentição temporária, é semelhante no sexo masculino e feminino no que respeita à *idade*, aumenta maior freqüência em crianças menores de 4 anos, devido à falta de coordenação muscular e equilibrio nos primeiros anos de vida.(3)

## 4.2 ETIOLOGIA

De acordo com **Lombardi et al.**, o fator etiológico mais comum são as quedas, quando a criança começa a caminhar, e as colisões com outras crianças. Outras causas são referidas como “síndrome de criança maltratada”, acidentes automobilísticos ou durante atividades desportivas e deficiências na criança. (8)

O uso de laringoscópio em procedimentos de intubação traqueal em recém-nacidos, pode causar podem causar distúrbios de desenvolvimento nos incisivos temporários. (9)

Há estudos que relatam que crianças com maior nível socioeconômico, sofrem mais traumatismos porque praticam desportos mais arriscados. (10)

## 4.3 FATORES PREDISPOANTES

As lesões traumáticas são mais suscetíveis em crianças com lábio superior curto, overjet aumentado e hábito de sucção digital ou chupeta, já que podem protuir e pró-inclinar os incisivos.(8)

A sobremordida vertical aumentada, crianças com epilepsia, defeitos na estrutura dos dentes como amelogênese e dentinogênese imperfeita são também fatores de risco para os traumatismos dentários. (11)

Há uma maior incidência de traumatismos dentários quando não há suficiente selamento labial, no caso de mordida aberta anterior, muito comum em crianças com respiração oral, sendo, conveniente tratar estes problemas preventivamente. (8)

As alterações de oclusão e musculatura, também são fatores predisponentes para o traumatismos dentário.(12)

#### 4.4 PREVENÇÃO

Os profissionais de saúde oral, desempenham um papel preponderante para a prevenção das lesões traumáticas. (13)

Orientam a família e cuidadores, para que não deixem sozinhas as crianças mais pequenas, em lugares altos, perto de escadas, janelas e em pavimentos molhados quando começam a gatinhar. (12)

Para as crianças que praticam desportos de contato, é recomendado o uso de protetores orais para prevenir ou minimizar os traumatismos dentários.(14)

Na dentição temporária, é importante prevenir as alterações musculares e oclusais o mais cedo possível, favorecendo seu equilíbrio para não haver repercussões na dentição permanente. (6)

Ao incentivar o abandono do hábito prolongado da sucção de chupeta e biberão e o hábito de sucção de polegar, evita-se a instalação da maloclusão. (12)

#### 4.5 DIAGNÓSTICO DO TRAUMATISMO NA DENTIÇÃO TEMPORÁRIA

- **HISTÓRIA CLÍNICA:** Em todos os casos de traumatismos dentários, é necessário realizar uma boa história clínica e exame rigoroso que permita chegar a um correto diagnóstico e conseqüentemente a um correto plano de tratamento. (7)

O Médico Dentista deve estar atento a sinais e sintomas como: náuseas, vômitos, cefaleia, amnésia, sangramento nasal, já que podem indicar traumatismo neurológico. (12)

É necessário realizar algumas questões: **¿Cómo?, ¿Onde?, ¿Quando?**

É muito importante conhecer o tempo decorrido desde o traumatismo até à chegada ao consultório, o que determina o prognóstico de vitalidade pulpar e o tipo de terapia. (1)

Se deve avaliar a cobertura antitetânica, se houver contaminação e lesão de tecidos moles. (1)

Também se deve colocar a possibilidade de abuso infantil. Os Médicos Dentistas têm a obrigação legal de explorar e relatar suspeitas razoáveis de abuso infantil. (14,5)

- **ANAMNESE:** Quando a criança chega ao consultório se efectua uma anamnese, que consiste na colheita de dados pessoais, estado geral de saúde, medicação e alergias.(1)
- **EXAME CLÍNICO:** Deve ser realizado um exame extra e intraoral. No exame extraoral verifica-se a presença de hematomas, lacerações faciais, tumefações.(9) É necessário avaliar a restrição de movimentos de boca e desvio da linha média dos incisivos porque podem indicar danos na região de ATM. (13) Para realizar o exame intraoral examinamos os tecidos moles minuciosamente, verificando a ocorrência de hemorragia da mucosa e gengiva, edema, presença de corpos estranhos e lesões. (9) Devem ser higienizados com soro fisiológico, aquando a presença de sangue ou alimentos. Após inspeção visual dos dentes, verificamos se existe fratura, a sua extensão e avaliamos alterações de cor e se há comprometimento pulpar.(7)
- **EXAME RADIOGRÁFICO:** Permite estabelecer a extensão da lesão dos tecidos de suporte, o grau de desenvolvimento radicular e a relação com os sucessores permanentes. (5) O Médico Dentista deve decidir a radiografia necessária para confirmar o diagnóstico, segundo a colaboração da criança, além do tipo de lesão.(4)

São recomendados varios planos:

- 90° Ângulo horizontal, o feixe central atinge o dente afetado. (Vista horizontal)
- Vista oclusal. (Vista horizontal)
- Vista lateral extraoral do dente afetado: Permite visualizar a relação do ápice do dente afetado e o gérmen do permanente, além da direção do deslocamento. (Vista vertical) (5)

**Boj et al.**, refere que “É de extrema importancia a realização de fotografias, pois permite perceber se há alteração de cor, verificar a direção de reerupção e observar a evolução do dente no tempo por comparação”. (Boj et al., 2011) (7)

- **INSTRUÇÃO AOS ENCARGADOS DE EDUCAÇÃO:** É muito importante que a criança efetue uma *boa higiene oral* após um traumatismo, para conseguir uma boa cicatrização. É necessário continuar a higienização com uma escova macia e bochechos com clorexidina a 0,12% 2 vezes por dia, durante 1 semana. Os pais ou cuidadores devem ser alertados sobre o cuidado dos dentes lesionados e a prevenção de lesões adicionais. (5)
- **FERULIZAÇÃO:** É utilizada apenas para *fraturas alveolares y radiculares*. (4). As características duma férula ideal incluem: fácil colocação na cavidade oral sem trauma adicional; deve estar passiva a menos que forças ortodônticas sejam intencionadas, permitir mobilidade fisiológica, não irritar os tecidos moles, não interferir na oclusão, permitir acesso endodôntico e testes de vitalidade, facilidade de limpeza e na sua remoção. (15)
- **USO DE ANTIBIÓTICOS:** Na dentição temporária, não há evidências do uso de antibióticos sistêmicos nas luxações. (6,5)
- **TESTE DE SENSIBILIDADE E PERCUSSÃO:** São testes subjetivo e não confiável em dentes temporários devido a resultados inconsistentes. (6,5)

Wanderley et al., diz que “Normalmente esta avaliação não é efetuada em dentes temporários porque a dor causada durante o procedimento pode dificultar a colaboração da criança, impedindo a continuação do exame clínico, tal como acontece com os testes de vitalidade que serão descritos para os dentes permanentes”. (Wanderley et al., 2009) (7)

- **ALTERAÇÃO DA COR:** É uma complicação comum após as luxações. As alterações coronárias podem desaparecer e o dente voltar a apresentar a sua cor original, ou permanecer clinicamente e radiograficamente assintomático ou desenvolver periodontite apical. Na dentição temporária, há relação entre as alterações coronárias e a necrose pulpar. Não é indicado o TER a menos que exista infecção. (5)



- **OBLITERAÇÃO PULPAR:** É uma seqüela comum nas luxações. Ocorrem em 35-50% e indicam a vitalidade contínua da polpa. (5)

#### 4.6 ATUALIZAÇÃO DOS PROTOCOLOS PARA TRAUMATISMOS NOS DENTES TEMPORÁRIOS

##### 4.6.1 PROTOCOLOS TERAPÊUTICOS DE FRATURAS DENTÁRIAS E OSSO ALVEOLAR

- **FRATURA DE ESMALTE:**

É a fratura confinada ao esmalte, com perda de estrutura dentária. Não apresenta sensibilidade à percussão. A terapêutica é simples. Dependendo do local e do tamanho da fratura, em alguns casos é suficiente, o acabamento das margens de esmalte rugosas com um disco de polimento, seguido de aplicação de flúor. Quando há maior comprometimento estético e os pais ou a criança está preocupada, é indicada a restauração com resina composta. (13) Controle clínico às 3-4 semanas. (5)

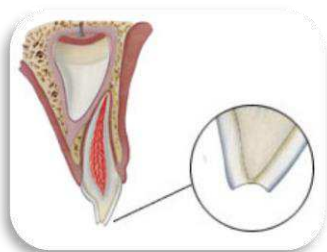


Figura 4.7.1.d. Fratura de esmalte. Vista lateral.

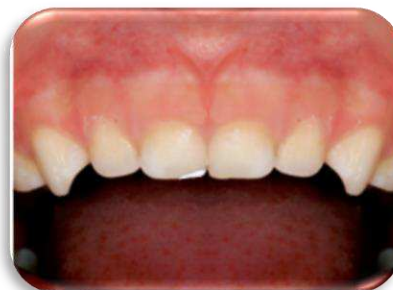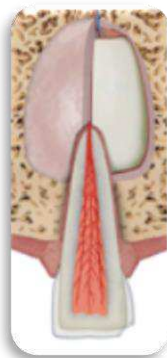


Figura 4.7.1.e. e 4.7.1.f. Fratura de esmalte. Vista frontal. (5,16)

- **FRATURA DE ESMALTE-DENTINA:**

Fratura que envolve o esmalte e a dentina, com perda de estrutura dentária, mas sem comprometimento pulpar. (13) São mais comuns nos ângulos mesiais dos

incisivos superiores e pode ser acompanhado de lesões no tecido de suporte. Ocorre nos dentes severamente comprometidos por lesões de cárie. (9) Apresenta uma mobilidade normal e não é sensível à percussão. Na radiografia, a perda amelodentinária é visível e a distância entre a fratura e a câmara pulpar deve ser avaliada. O tratamento mais adequado para a fratura coronária é selar completamente a dentina envolvida com ionômero de vidro para evitar a microinfiltração. No caso de ser grande a perda de estrutura dentária, o dente pode ser restaurado com resina composta. (5) Se o fragmento dentário estiver presente, deve-se colar. Controle clínico às 3-4 semanas. (16)

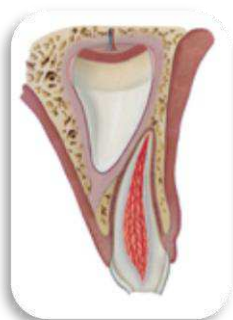

Figura 4.7.1.g. Fratura de esmalte-dentina. Vista lateral.

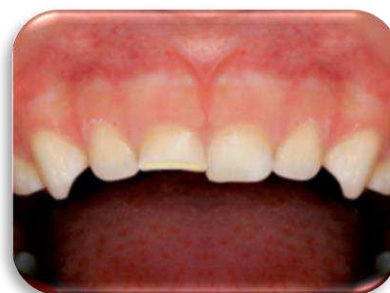
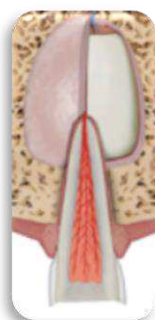
Figura 4.7.1.h. e 4.7.1.i. Fratura de esmalte-dentina. Vista frontal. (5,16)

- **FRATURA CORONÁRIA COM EXPOSIÇÃO PULPAR:**

Fratura que envolve esmalte, dentina e apresenta exposição pulpar. É pouco frequente em dentes temporários. Deve-se realizar o diagnóstico radiográfico para verificar a extensão da fratura e o estágio de desenvolvimento radicular. (7)

Em crianças muito jovens com desenvolvimento radicular incompleto, é importante conservar a vitalidade da polpa, realizando uma pulpotomia parcial ou um recobrimento pulpar. A pulpotomia consiste na remoção completa da polpa coronária, com a conservação da polpa radicular. (6)

Está indicado o mesmo tratamento para casos de raízes completamente formadas. É realizado um controle clínico à 1ª semana, e controle clínico e radiográfico às 6ª-8ª semanas e 1º ano. (5)

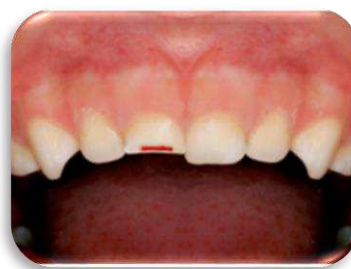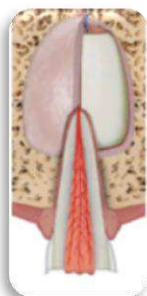

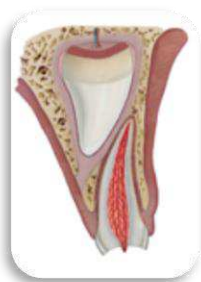
Figura 4.7.1.j. Fratura coronária. Vista lateral.

Figura 4.7.1.k. e 4.7.1.l Fratura coronária. Vista frontal. (5,16)

- **FRATURA CORONO-RADICULAR (com ou sem exposição pulpar):**

Fratura que envolve esmalte, dentina e cimento, podendo ou não haver exposição pulpar. Clinicamente observa-se dois fragmentos coronários, um deles é móvel. Esta mobilidade provoca dor principalmente durante a mastigação.

Normalmente estas fraturas coronárias se estendem abaixo da gengiva. Apresentam sensibilidade à percussão. As radiografias que melhor permitem visualizar a extensão da lesão são as laterais. (16)

Há duas possibilidades de tratamento: Quando a lesão se estende apenas 2 mm além da margem gengival, se efetua a remoção do fragmento e se realiza a restauração da coroa. No caso que a lesão estiver a nível ósseo ou abaixo, se deve realizar exodontia do dente, e assim evitar lesões no gérmen do dente permanente, utilizando posteriormente se necessário, um mantenedor de espaço. (5)

O controle clínico deve ser realizado após uma semana e o controle clínico e radiográfico às 6<sup>a</sup>-8<sup>a</sup> semanas, e anualmente deve ser realizado controle radiográfico até a erupção do sucessor permanente. (16)

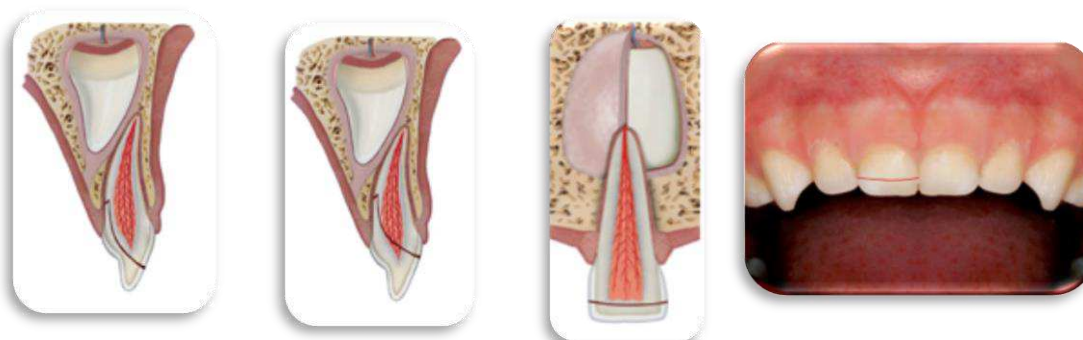


Figura 4.7.1.m.  
Fratura corono-  
radicular sem  
exposição pulpar.  
Vista lateral.

Figura 4.7.1.n. Fratura  
corono-radicular com  
exposição pulpar.  
Vista lateral.

Figura 4.7.1.o. e 4.7.1.p Fratura corono-  
radicular sem exposição pulpar. Vista frontal.  
(5,16)

- **FRATURA RADICULAR:**

É uma fratura na região radicular, que envolve a dentina, cimento e polpa. Pode apresentar uma orientação longitudinal, transversal ou oblíqua. Em dentes temporários são mais frequentes as transversais e podem afetar o terço apical, médio ou cervical.

O fragmento coronário apresenta mobilidade e pode sofrer deslocamento. (5) Pode afetar a cor da coroa (vermelho ou cinzento). O dente pode estar sensível à percussão. As fraturas radiculares geralmente localizam-se no terço médio e apical. (16)

Os fragmentos coronários sem deslocamento não necessitam de tratamento. No caso dos fragmentos com mobilidade se pode considerar o reposicionamento e a ferulização, ou extrair apenas o fragmento coronário deixando o fragmento apical para ser reabsorvido fisiologicamente. (6)

Devem-se realizar consultas de controle clínico após 1 semana, às 2<sup>a</sup>-3<sup>a</sup> semanas, às 6<sup>a</sup>-8<sup>a</sup> semanas e ao ano. Em 2012, foram descritas modificações nos controles radiográficos, que se limitaram a ser realizados anualmente até a erupção do sucessor permanente. (6)

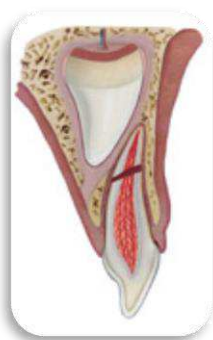

Figura 4.7.1.q. Fratura radicular. Vista lateral.

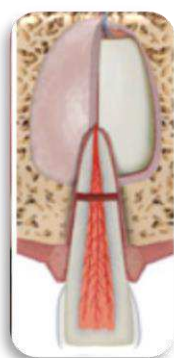
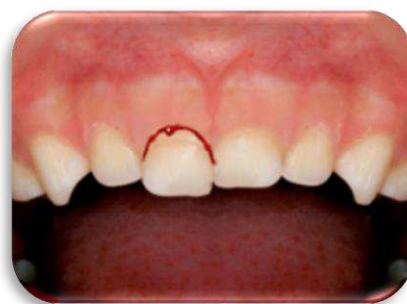

Figura 4.7.1.r. Fratura radicular. Vista frontal. (5,16)



- **FRATURA ALVEOLAR:**

Fratura que envolve o processo alveolar. Quando se testa a mobilidade de um dos dentes envolvidos, os dentes adjacentes também apresentam mobilidade. Normalmente, nas fraturas alveolares verificam-se interferências oclusais.(5)

Os dentes envolvidos são sensíveis à percussão. Radiograficamente visualiza-se a relação entre as raízes dos dentes temporários e os gérmenes dos permanentes, quando a linha de fratura é horizontal. Uma radiografia lateral confirma essa relação e a presença ou não de deslocamento vestibular. (5)

O tratamento mais indicado é a reposição dos segmentos deslocados e durante 3-4 semanas a ferulização dos dentes afetados; tal procedimento deve ser efetuado sob anestesia. (5)

O controle clínico e radiográfico deve ser realizado após uma semana, às 3-4 semanas, às 6-8 semanas e ao ano. Estas consultas de controle se efetuam anualmente até à erupção dos dentes permanentes. (5)

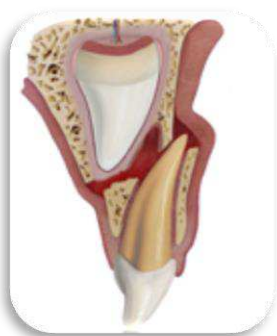

Figura 4.7.1.s. Fratura alveolar.  
Vista lateral.

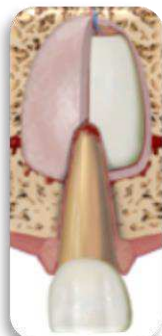
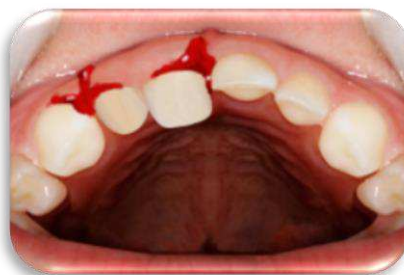


Figura 4.7.1.t. e 4.7.1.u Fratura alveolar. Vista frontal.(5,16)



#### 4.6.2 PROTOCOLOS TERAPÊUTICOS DE LUXAÇÕES:

- **CONCUSSÃO:**

É uma pequena lesão das estruturas de suporte do dente traumatizado, não se observa mobilidade, deslocamento ou hemorragia anormal. Se verifica uma sensibilidade aumentada aos testes de percussão. (12) Radiograficamente, a lesão apresenta-se com o ligamento periodontal sem alterações. Geralmente não requer tratamento específico. São indicadas consultas de controlo clínico após a 1ª semana e às 6ª-8ª semanas. Não há necessidade de controle radiográfico. (6)

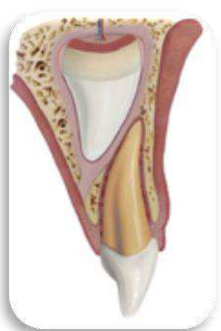

Figura 4.7.2.a. Concussão.  
Vista lateral.

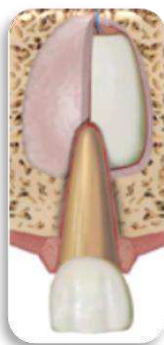
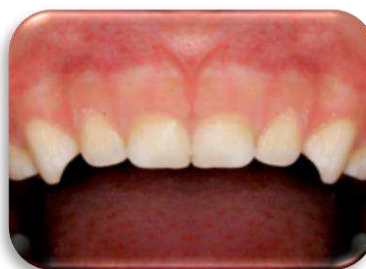
Figura 4.7.2.b. e 4.7.2.c. Concussão. Vista frontal.  
(5,16)



- **SUBLUXAÇÃO:**

É a lesão das estruturas de suporte com ruptura de algumas fibras do ligamento periodontal e ruptura parcial das fibras do feixe vasculonervoso, ocasionando um pequeno sangramento no sulco gengival. Clinicamente, o dente apresenta uma ligeira mobilidade, mas sem deslocamento aparente. Radiograficamente sem alterações e com ligamento periodontal normal.(12) A mobilidade deve diminuir em uma a duas semanas. Não requer tratamento, apenas observação. As novas diretrizes da IADT em 2012, prescrevem dieta mole, escovagem dentária com uma escova macia e limpeza com clorexidina 0,12% na área afetada, com cotonetes duas vezes por dia, durante uma semana. As consultas de controle clínico são à 1ª semana e às 6ª-8ª semanas. Não há necessidade de controle radiográfico. (6) Nos casos de concussão e subluxação podem ocorrer alterações cromáticas da coroa. No caso de necrose pulpar, é necessário o tratamento endodôntico. (7)

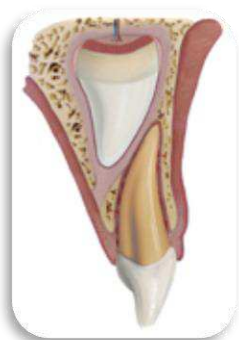


Figura 4.7.2.d. Subluxação.  
Vista lateral.

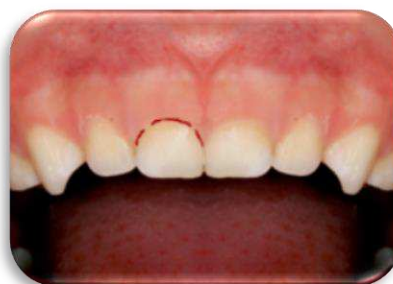
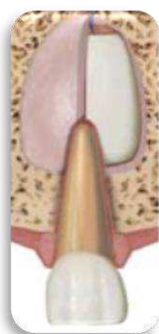
Figura 4.7.2.e. e 4.7.2.f. Subluxação. Vista frontal.  
(5,16)

- **LUXAÇÃO EXTRUSIVA:**

É um deslocamento parcial ao longo eixo do dente. Clinicamente o dente aparece alongado e com mobilidade excessiva. Radiograficamente, o ligamento periodontal é aumentado apicalmente. (17) É importante avaliar a fratura da tábua óssea alveolar. O tratamento depende do grau de deslocamento, mobilidade, formação radicular e capacidade de colaboração da criança na situação de urgência. Existem várias opções

de tratamento. (5) Em deslocamentos menores de 3mm e raízes imaturas, o tratamento imediato é o reposicionamento cuidadoso. (6) Pelo contrário, nos casos de extrusões maiores em dentes temporários totalmente formados, a extração é o tratamento de escolha. As consultas de controle clínico são à 1ª semana e controle radiográfico e clínico às 6ª-8ª semanas, 6 meses e 1 ano. (5)

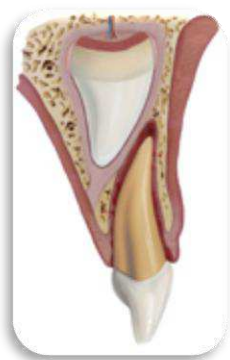

Figura 4.7.2.g. Luxação extrusiva. Vista lateral.

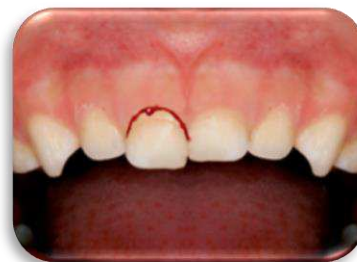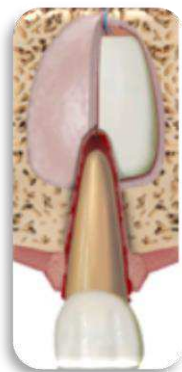


Figura 4.7.2.h. e 4.7.2.i Luxação extrusiva. Vista frontal. (5,16)

- **LUXAÇÃO LATERAL:**

O dente é deslocado, normalmente numa direção vestibular ou lingual/palatina. O dente não apresenta mobilidade e à percussão vertical apresenta um som metálico. Essa lesão traumática pode ser acompanhada ou não de fratura do rebordo alveolar. Os sintomas incluem dor e alteração na oclusão.(17) Observa-se radiograficamente um espessamento do ligamento periodontal.(7) Em 2012 foi desaconselhada a ferulização.(6)

No tratamento, se houver uma pequena interferência oclusal, realiza-se um pequeno desgaste; quando não há interferência oclusal como acontece nas mordidas abertas, deve-se aguardar o reposicionamento espontâneo; se houver interferência oclusal o dente deve ser reposicionado cuidadosamente, exercendo uma pressão combinada de força para vestibular e palatino, com anestesia local. Finalmente, nos



casos de deslocamentos de maior amplitude, quando a coroa é desviada para vestibular o dente deve ser extraído. (18)

As consultas de controle clínico devem ser realizadas à 1ª semana, às 2ª-3ª semanas; e às 6ª-8ª semanas e ao 1º ano, também se deve realizar um controle clínico e radiográfico.(6)

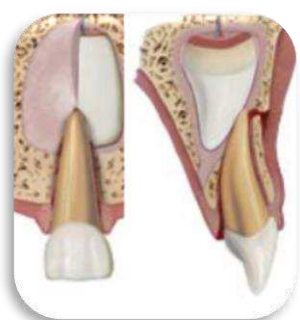

Figura 4.7.2.j. Luxação lateral. Vista frontal e lateral.

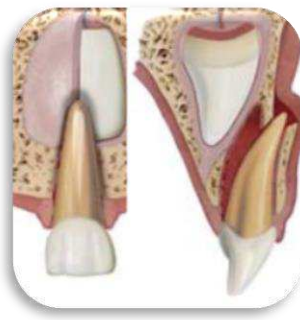

Figura 4.7.2.k. Luxação lateral com deslocamentos de maior amplitude, coroa desviada para vestibular. Vista frontal e lateral.

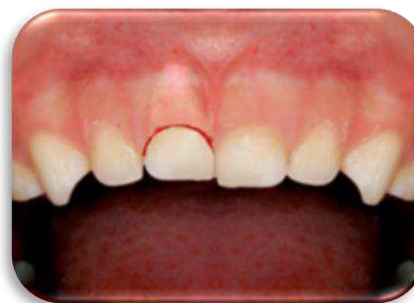

Figura 4.7.2.l. Luxação lateral. Vista frontal. (5,16)

- **LUXAÇÃO INTRUSIVA:**

É o deslocamento do dente através da tábua óssea vestibular, podendo mover-se em direção ao gérmen do seu sucessor. (7) A intrusão pode ser total ou parcial, havendo compressão ou fratura do processo alveolar, na região do ápice do dente intruído. (12) Para verificar a direção da intrusão e a fratura da tábua óssea vestibular, é importante a palpação do fundo do vestíbulo.(19) Radiograficamente, observa-se a parte apical da raiz e o dente aparece mais encurtado que o contra lateral, quando o ápice desloca-se através da tábua óssea vestibular. Nestes casos quando não há rompimento da tábua óssea vestibular, aguarda-se a reerupção espontânea. Após a reerupção do dente, este pode necrosar ou sofrer reabsorções que necessitem de tratamento; sendo por isso essencial o acompanhamento. Nas situações em que o ápice se desloca em direção ao gérmen do permanente, radiograficamente não se visualiza a zona apical da raiz e o

dente aparece mais encurtado em comparação ao dente contra lateral. O tratamento nestes casos é a extração. (4,19).

São realizadas várias visitas para o controle clínico à 1ª semana, às 3ª-4ª semanas, 6ª-8ª semanas, 6 meses e ao 1º ano. Também são realizados controles radiográficos às 3ª-4ª semanas, 6 meses e ao 1º ano. Nas luxações intrusivas, a monitorização clínica e radiográfica a cada ano são muito importante após a esfoliação dos dentes temporários. (6,20)

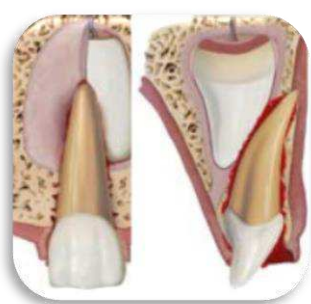

Figura 4.7.2.m. Luxação intrusiva com ápice deslocado para a tábua óssea vestibular. Vista frontal e lateral.

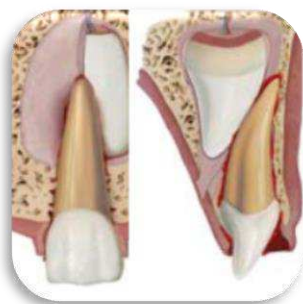

Figura 4.7.2.n. Luxação intrusiva com ápice deslocado em direção ao gérmen do permanente. Vista frontal e lateral.

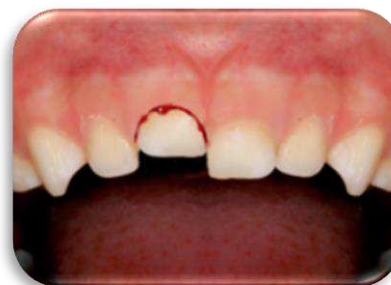

Figura 4.7.2.o. Luxação intrusiva. Vista frontal. (5,16)

- **AVULSÃO:**

É o deslocamento total ou a desarticulação completa do dente traumatizado do seu alvéolo. Avaliar a fratura alveolar. Clinicamente, a cavidade alveolar está vazia ou preenchida por um coágulo. (21)

A IADT e a AAPD não recomendam o reimplante de dentes temporários avulsionados, por falta de condições favoráveis e pelo risco de deslocamentos do gérmen do permanente. (4,9) É essencial a realização de uma radiografia, para se confirmar que o dente avulsionado não está intruído. O tratamento passa pela realização de consultas de controle clínico e são efectuadas à 1ª semana da avulsão, e ao 6º mês e 1º ano, com

exame radiográfico. É importante o seguimento clínico e radiográfico, pois na avulsão há maior risco de repercussão para o sucessor permanente, especialmente em casos de avulsão em crianças menores de 3 anos. (5)

Além disso, recomenda-se o uso do mantenedor de espaço estético e funcional, fixo ou removível, até a erupção do dente permanente. (7)

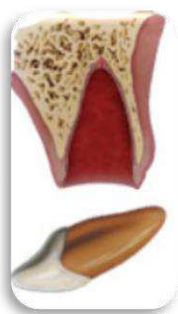

Figura 4.7.2.p. Avulsão.  
Vista lateral

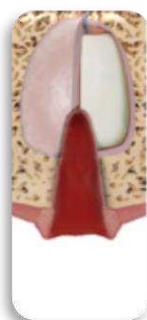

Figura 4.7.2.q. Avulsão.  
Vista central

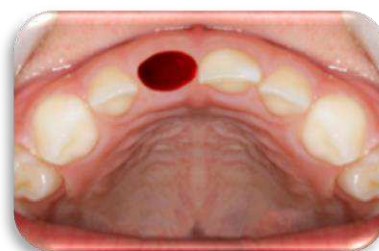


Figura 4.7.2.r. Avulsão.  
Vista oclusal (5,16)

#### 4.7 RECOMENDAÇÕES PÓS-TRAUMATISMOS

- Dieta mole de 10 a 14 dias.
- Uma boa cicatrização após de um traumatismo dentário e tecidos orais depende, de uma boa higiene oral. Escovar os dentes após cada refeição, com uma escova suave e 0,12% de clorexidina tópica, na área afetada, com um cotonete de algodão, 2 vezes por dia, durante 1 semana. Esta medida é importante para prevenir acumulação de placa bacteriana.
- Restringir o uso da chupeta.
- Os pais devem ser avisados de possíveis complicações que possam ocorrer, como inflamação, coloração escura da coroa dentária, aumento da mobilidade ou fístula. Devem estar atentos ao aparecimento de sinais gengivais inflamatórios para levar a criança ao Odontopediatra.

- Informar os pais sobre a probabilidade de complicações decorrentes do desenvolvimento do dente sucessor permanente, especialmente em casos de intrusão e avulsão em crianças menores de 3 anos de idade. (1,8,16,22)

#### **4.8 CONCLUSÕES**

Os Odontopediatras devem conhecer os protocolos atualizados dos tratamentos das lesões traumáticas na dentição temporária (protocolos de IADT-2012), de forma a atuar corretamente em situações de urgência, com vista a um prognóstico favorável.

Devem também controlar emocionalmente o episódio traumático transmitindo à criança e aos pais, conhecimento, serenidade e segurança. Os pais e cuidadores devem receber informação, no que respeita às sequelas dos traumatismos, nos dentes sucessores permanentes e devem ser orientados a não deixar as crianças mais pequenas sozinhas, para prevenir os traumatismos dentários na dentição temporária.

#### 4.9 REFERÊNCIAS BIBLIOGRÁFICAS

1. Emerich K, Wyszowski J. Clinical practice. Eur J Pediatr European Journal of Pediatrics. Sep2010, Vol. 169 Issue 9, p1045-1050. 6p. 4 Color Photographs.; 2010-09-01; 169(9): 1045-1050.
2. Antonio Bascones Martínez, José Vicente Bagán, Ambrosio Bermejo Fenoll... Madrid: Smithkline Beecham; Octubre 1998. p. 1937-1950.
3. Arikana V, Saria S. Using composite resin inclined plane for the repositioning of a laterally luxated primary incisor: A case report. European Journal of Dentistry [serial on the Internet]. (2011, Jan 1), [cited May 7, 2017]; 5 (1): 117-120. Available from: Scopus.
4. Comité de la International Association of Dental Traumatology (IADT). Protocolo para el manejo de lesiones traumáticas en dentición temporal, Actualizado en 2007. 31 Reunión anual de la Sociedad Española de Odontopediatria; 2009 Mayo 21-23; Santander.
5. Malmgren B, Andreasen JO, Flores MT, Robertson A, DiAngelis AJ, Andersson L, Cavalleri G, Cohenca N, Day P, Hicks ML, Malmgren O, Moule AJ, O netto J, Tsukiboshi M. International Association of Dental Traumatology guidelines for the management of traumatic dental injuries: 3. Injuries in the primary dentition. Dent Traumatol 2012;28:174-182) Disponible en: <https://doi.org/10.1111/j.1600-9657.2012.01146.x>
6. Niño PV, Del Pozo PP. Evolución de los protocolos de la International Association of Dental Traumatology (IADT) para la evolución y manejo de los traumatismos dentales. Odontol Pediátr (Madrid). 2012; 20(2): 134-145.

7. Marinho AR, De Andrade DV, Volpi Mello-Moura AC, Vale T, Guedes-Pinto AC. Traumatismos Dentários. En: Cunha MJ, Revisão. Textos Escolhidos de Odontopediatria. 1ªEdição. Porto: U.Porto Edições; 2017.p. 289-303.
8. Giral T. Lesiones traumáticas en dentición primaria. Perinatol Reprod Hum 2009; 23(2): 108-115.
9. Sucasas da Costa L, Ribeiro R, P.Corrêa F, P.Corrêa MS. Traumatismo na Dentição Decídua. En: Leone Neto G, revisor. Odontopediatria na Primeira Infância. 3ªEdição., 1.reimpr.- São Paulo: Santos; 2011. 689-714.
10. García Ballestra C, Perez Lajarín L. ODONTOPEDIATRIA; 2005. p. 207-223.
11. Legañoa Alonso J, Landrian Díaz C, Arias Herreras S, Legañoa Avello J, Travieso Gutiérrez Y. Nivel de información sobre traumatismos dentoalveolares en padres y educadores. AMC [Internet]. 2009 Ago [citado 2018 Sep 04]; 13( 4 ). Disponible en: [http://scielo.sld.cu/scielo.php?script=sci\\_arttext&pid=S1025-02552009000400007&lng=es](http://scielo.sld.cu/scielo.php?script=sci_arttext&pid=S1025-02552009000400007&lng=es)
12. Turolla Wanderley M, Volpi Mello-Moura AC, de Moura-Netto C, de Vasconcelos Cunha Bonini GA, Capparelli Cadioli I, Prokopowitsch I. Lesões Traumáticas em Dentes Decíduos e Permanentes. En: Guedes-Pinto AC, autor. Odontopediatria. 8ªedição.São Paulo: Santos; 2010. P.706-751.
13. Turolla Wanderley M, Butini Oliveira Luciana. Lesões Traumáticas na Dentição Decídua. En: Crivello Junior O, coordenador. Fundamentos de Odontologia. São Paulo: Santos; 2009. p. 301-327
14. Keels MA, DDS, PhD, and THE SECTION ON ORAL HELATH. Management of Dental Trauma in a Primary Care Setting. PEDIATRICS [Internet]. 2014 Feb; 133(2):e466-476. Disponible en: <https://www.ncbi.nlm.nih.gov/pubmed/24470646>

15. American Academy of Pediatric Dentistry. Guideline on Management of Acute Dental Trauma. Clinical Guidelines. 2012/2013; 34 (6): 230-238.
16. Sociedad Española de Odontopediatria. Actualización de los Protocolos de Traumatología en Dentiación Primaria, 2011. Disponible en: <http://www.odontologiapediatrica.com/img/2011PROTRAUMATEMP.pdf>
17. Medrano García, Giannina, Díaz-Pizán, María Elena, Diagnóstico y tratamiento de luxaciones dentales en dentición decidua. Revista Estomatológica Herediana [online] 2010, 20 (Abril-Junio): [Fecha de consulta: 12 de septiembre de 2018] Disponible en: <http://www.redalyc.org/articulo.oa?id=421539358010> ISSN 1019-4355
18. Wankhade AD, Pandey RK, Singh RK, Gondhalekar R. A novel approach in management of lateral luxation of primary tooth. BMJ Case Rep 2013 Mar 22; 2013:10.1136/bcr-2012-007984.
19. Charone S, Kuchler E, Costa M, Maia L. A successful outcome using a minimal invasive approach to manage a severe trauma to the primary maxillary incisor in a toddler. DENTAL TRAUMATOLOGY DENTAL TRAUMATOLOGY; JUN, 2010, 26 3, p294-p297, 4p.; 2010-06-01;26(3):294-297.
20. Colak I, Markovic D, Petrovic B, Peric T, Milenkovic A. A retrospective study of intrusive injuries in primary dentition. Dent Traumatol (Internet). 2009, Dec; 25(6), 605-610. Disponible em: doi: 10.1111/j.1600-9657.2009.00838.x.
21. González-Lugo DC, Díaz-Pizán ME. Manejo de la avulsión de dientes primarios. Revisión de literatura. Rev Estomatol Herediana. 2011; 21(1):44-50..
22. Fidalgo TK, Maia LC. Minimally invasive intervention of acute trauma in the primary dentition: Successful five-year follow-up. Gen Dent 2012 MayJun; 60(3): e158-61.

## CAPITULO II- Relatório das Atividades Práticas de Estágio Supervisionado

### 1. Relatório de Atividades por Unidad Curricular

#### 1.1 Estágio em Clínica Geral Dentária

O Estágio em Clínica Geral Dentária (ECGD) decorreu na Unidade Clínica Nova Saúde Gandra, no período entre o 11 de setembro de 2017 até 10 de Agosto de 2018, compreendendo um total de 180h. Foi supervisionado pelas Profª Doutora Cristina Coelho, Profª Doutora Maria do Pranto Braz, Mestre Paula Malheiro, Mestre João Batista, sob regência da Profª Doutora Filomena Salazar.

Na tabela seguinte encontram-se os atos clínicos realizados durante este período:

ATO CLÍNICO	OPERADOR	ASSISTENTE	<u>TOTAL</u>
DESTARTARIZAÇÃO	4	1	5
EXODONTIA	3	1	4
ENDODONTIA	3	1	4
DENTISTERIA	6	1	7
PROVA PROTESE ESQUELETICA	0	2	2
ENTREGA E AJUSTE PROTESE ACRILICA	0	1	1
IMPRESSÃO INDIVIDUAL, ROLOS DE OCLUSÃO E TOMA DE COR	1	1	2
<u>TOTAL</u>	17	8	25

Tabela 1-Atos clínicos do Estágio de Clinica Geral Dentária

#### 1.2 Estágio em Clínica Hospitalar

O Estágio Hospitalar (ECH) foi realizado no Hospital de Valongo (Hospital São João– Pólo Valongo), em todas as segundas feiras de manhãs de setembro a primeira semana de



Junho nas semanas correspondentes, e após na quarta semana de Junho, terceira de Julho e segunda semana de Agosto de 2018, sendo realizado de segunda a sexta-feira entre às 9h e as 13h00. Foi supervisionado pelo Prof. Doutor Luis Monteiro, Mestre Ana Azevedo, Mestre Rita Cerqueira, compreendeu um total de 120 horas de trabalho.

Na tabela seguinte encontram-se os atos clínicos realizados durante este período:

ATO CLÍNICO	OPERADOR	ASSISTENTE	<u>TOTAL</u>
TRIAGEM	1	2	3
DESTARTARIZAÇÃO	28	19	47
EXODONTIA	22	20	42
ENDODONTIA	4	6	10
DENTISTERIA	13	12	25
MEDICAÇÃO	2	0	2
OTROS	3	2	5
<u>TOTAL</u>	73	61	134

Tabela 2-Atos clínicos do Estágio de Clínica Hospitalar

### 1.3 Estágio em Saúde Oral Comunitária

O Estágio em Saúde Oral e Comunitária, sob a regencia do Professor Doutor Paulo Rompante, decorreu entre Setembro do 2017 até ao final do ano letivo 2018, num total de 120 horas. Durante a primeira fase deste estágio compreendida entre Setembro a Dezembro de 2017, o estágio decorreu no Instituto Universitário de Ciências da Saúde (IUCS). Nesta etapa foi realizado um plan de atividades com diferentes grupos etários: Grávidas, adolescentes, adultos seniores, pacientes HIV, crianças de 0-5 anos, 6-7 anos e 8-9 anos para, posteriormente, numa segunda fase, efetuar os trabalhos na Escola Básica Estação de Valongo, desde Janeiro até Junho do 2018, nas quinta feira de manhã, tendo como base o Programa Nacional de Promoção e Saúde Oral. Foram feitas apresentações em Power Point e jogos didáticos, videos educativos, ensinando o método correto de escovagem, reforçando e motivando a higiene oral diária, de forma a promover a sua saúde oral e uma

alimentação oral. Foram recolhidos entre as crianças, os cálculos de CPOD e CPOS através dos indicadores de saúde oral da Organização Mundial da Saúde (WHO), metodologia 2013.

## **2. Considerações finais das atividades de estágio**

Os três estágios realizados foram bastante enriquecedores e permitem adquirir competências a nível prático e teórico muito importantes na formação como futura Médica Dentista.