



Relatório de Estágio

# "L-PRF – UMA NOVA TENDÊNCIA DE REGENERAÇÃO TECIDULAR"

Vânia Patrícia Machado Cunha

Instituto Universitário de Ciências da Saúde

Mestrado Integrado em Medicina Dentária

2018

---

Orientador: Professor Doutor Marco André Martins




## DECLARAÇÃO DE ORIGINALIDADE

Eu, Vânia Patrícia Machado Cunha, estudante do Curso de Mestrado Integrado em Medicina Dentária do Instituto Universitário de Ciências da Saúde, declaro ter atuado com absoluta integridade na elaboração deste Relatório de Estágio, intitulado: "L-PRF – Uma Nova Tendência de Regeneração Tecidual"

Confirmo que em todo o trabalho conducente à sua elaboração não recorri a qualquer forma de falsificação de resultados ou à prática de plágio (ato pelo qual um indivíduo, mesmo por omissão, assume a autoria do trabalho intelectual pertencente a outrem, na sua totalidade ou em partes dele).

Mais declaro que todas as frases que retirei de trabalhos anteriores, pertencentes a outros autores, foram referenciados ou redigidos com novas palavras, tendo, neste caso, colocado a citação da fonte bibliográfica.



Patricia Machado Cunha

Relatório apresentado no Instituto Universitário de Ciências da Saúde


**Orientador:** Professor Doutor Marco André Martins

## **ACEITAÇÃO DO ORIENTADOR**

Eu, Marco André Martins, com a categoria profissional de Professor Auxiliar do Instituto Universitário de Ciências da Saúde, tendo assumido o papel de Orientador do Relatório Final de Estágio intitulado "L-PRF – Uma Nova Tendência de Regeneração Tecidual", do alunos de Mestrado Integrado em Medicina Dentária, Vânia Patrícia Machado Cunha, declaro que sou de parecer favorável para que o Relatório Final de Estágio possa ser presente ao júri para admissão a provas conducentes à obtenção do grau de Mestre.

Gandra, 20 de Junho de 2018

O Orientador



---

## **AGRADECIMENTOS**

“Gratidão aos meus pais por terem tecido o meu caminho, imensa gratidão pela imensidão dos seus sonhos que, de alguma forma, são hoje a minha realidade.” Gratidão a eles e ao meu irmão, sem a qual não seria possível chegar até aqui e a quem devo tudo o que sou hoje.

À minha eterna Diana pelo apoio incondicional em todos os momentos, pelo companheirismo, irmandade, compreensão e disponibilidade constante para me ajudar.

Ao Pedro, um obrigada por ter feito esta caminhada ao meu lado, pela partilha de conhecimentos e por me fazer crescer como pessoa e futura profissional.

À minha binómia Rita pela paciência, pelo espírito de equipa, por nunca se esquecer de me lembrar, relembrar e voltar a lembrar das minhas obrigações, pela organização, pelos conselhos e pela amizade.

Ao meu amigo e trinómio Duarte por todos os momentos e por todos os choques de personalidade que fizeram crescer a nossa amizade.

À Dr. Maria Cristina Sant’Ana e ao meu orientador Professor Doutor Marco André, pela disponibilidade constante, pelo interesse em ajudar, pela preocupação e por todos os ensinamentos que me transmitiram.

## ÍNDICE GERAL

DECLARAÇÃO DE ORIGINALIDADE.....	II
ACEITAÇÃO DO ORIENTADOR .....	III
AGRADECIMENTOS.....	IV
ÍNDICE GERAL .....	VI
ÍNDICE DE ABREVIATURAS E FIGURAS .....	VII
RESUMO.....	VII
ABSTRACT.....	VIII
<b>CAPÍTULO I – ESTÁDO ATUAL DO CONHECIMENTO</b> .....	<b>1</b>
1. INTRODUÇÃO .....	2
2. OBJETIVOS .....	3
3. MATERIAIS E MÉTODOS .....	3
4. HISTÓRIA DOS CONCENTRADOS DE PLAQUETAS .....	4
5. O PROTOCOLO DE CHOUKROUN .....	7
6. CICATRIZAÇÃO E REGENERAÇÃO TECIDULAR- MECANISMOS DE AÇÃO .....	10
7. APLICAÇÕES DO L-PRF EM MEDICINA DENTÁRIA .....	16
7.1 – CIRURGIA ORAL .....	16
7.2 – PERIODONTOLOGIA .....	18
7.3- ENDODONTIA REGENERATIVA .....	20
8. CONCLUSÃO .....	22
9. BIBLIOGRAFIA .....	23
<b>CAPÍTULO II – RELATÓRIO DE ESTÁGIO</b> .....	<b>28</b>
1. ESTÁGIO GERAL EM MEDICINA DENTÁRIA .....	29
2. ESTÁGIO EM CLÍNICA HOSPITALAR .....	29
3. ESTÁGIO EM SAÚDE ORAL E COMUNITÁRIA .....	30

## ÍNDICE DE ABREVIATURAS

- ECM – Matriz Extra-Cellular
- FC – Fator de Crescimento
- GBR – Regeneração Óssea Guiada
- HC- Hidróxido de Cálcio
- JEC- Junção Amelo-Cementária
- MTA - Agregato Trióxido Mineral
- OFD - Desbridamento de Retalho Aberto
- PDGF – Platelet-Derived Growth Factor
- PPP – Plasma Pobre em Plaquetas
- VEGF - Vascular Endothelial Growth Factor
- PRP – Plasma Rico em Plaquetas
- PRF – Fibrina Rica em Plaquetas
- REPs - Procedimentos Endodônticos Regenerativos
- RG – Recessão Gengival
- TGF – Transforming Growth Factor
- TGF - Transforming Growth Factor
- TGF $\beta$ 1 - Transforming Growth Factor-beta-1
- TGF $\beta$ 2 - Transforming Growth Factor-beta-2

## ÍNDICE DE FIGURAS

Figura 1.....	6
Figura 2.....	9
Figura 3.....	11
Figura 4.....	14
Figura 5.....	15
Figura 6.....	16
Figura 7.....	17

## ÍNDICE DE TABELAS

Tabela 1.....	14
---------------	----

## RESUMO

Durante o processo de cicatrização natural de uma lesão, o sangue desempenha um papel crucial na aceleração da regeneração do tecido lesado, constituindo uma fonte de várias células necessárias para o desenvolvimento deste processo, nomeadamente fatores de crescimento e coagulação, e, ainda, citocinas. Depois de muito trabalho de investigação e evolução dos materiais existentes à data, surgiu uma segunda geração de concentrados de plaquetas 100% natural, designado de Fibrina Rica em Plaquetas e Leucócitos (L-PRF), que proporciona as chaves fundamentais para a engenharia de tecidos <sup>1</sup>.

A fibrina rica em plaquetas e leucócitos é um material autólogo. É uma matriz de fibrina, na qual é incorporada uma grande quantidade de plaquetas durante a centrifugação do sangue do paciente. Esta membrana única possui todos os componentes de uma amostra de sangue favoráveis para a regeneração e imunidade. O L-PRF foi desenvolvido em 2006 por Choukroun para ser usado em cirurgia oral e maxilo-facial e, no campo da medicina dentária, tem vários domínios de aplicação, como o aumento de tecido ósseo para implantologia, levantamento do seio maxilar, enxerto de alvéolos, cirurgias periodontais estéticas, entre outros <sup>2</sup>.

O L-PRF tornou-se uma oportunidade de desenvolvimento de novas formas terapêuticas que melhoram a integração de substitutos ósseos, considerada uma técnica simples e eficaz que permite acelerar o processo de cicatrização de tecidos duros e moles. A sua principal vantagem é a utilização do sangue do próprio paciente diminuindo as reações autoimunes e a transmissão de doenças, não menosprezando o facto de ser um material de baixo custo.

**Palavras-Chave:** Regeneração Tecidual, Cicatrização, Fatores de crescimento, Fibrina, Regeneração tecidual Guiada, Medicina Regenerativa



## **ABSTRACT**

During the natural healing process of an injury, the blood plays a crucial role in accelerating the regeneration of damaged tissue, creating a source of several cells necessary for the development of this process, specifically growth factors and coagulation, and also cytokines. After much research and development of existing materials at the time, a second generation of a platelets concentrated emerged, 100% natural, called Leukocyte and Platelet Rich Fibrin (L-PRF), which provides the basic keys for tissue engineering <sup>1</sup>.

The platelets rich in fibrin and leukocytes is an autologous material. It is a fibrin matrix, in which a large amount of platelets is incorporated during the centrifugation of the patient's blood. This unique membrane contains all the components of a blood sample beneficial for regeneration and immunity. The L-PRF was developed in 2006 by Choukroun to be used in oral and maxillofacial surgery and in the field of dentistry, it has a vast field of application for it is used in bone tissue augmentation for implantology, maxillary sinus elevation, alveoli grafts, aesthetic periodontal surgeries, amongst others <sup>2</sup>.

The L-PRF has become an opportunity to develop new therapeutic forms that improve the integration of bone substitutes, and it is considered a simple and effective technique that accelerates the healing process of hard and soft tissues. The main advantage is the fact that it is the patient's own blood being used, thus reducing autoimmune reactions and disease transmission, not neglecting the fact that it is a low-cost material.

**Key Words:** Tissue Regeneration, Healing, Growth Factors, Fibrin, Guided Tissue Regeneration, Regenerative Medicine

# CAPÍTULO I

---

*ESTÁDO ATUAL DO CONHECIMENTO*

*"L-PRF – Uma Nova Tendência de Regeneração Tecedular"*

## 1. INTRODUÇÃO

O fenômeno complexo de regeneração e cicatrização tecidual é mediado por vários mecanismos celulares e moleculares, sendo cada vez mais estudado a propósito de melhorar e acelerar o processo fisiológico de cura. Assim, as plaquetas têm vindo a assumir um especial relevo e atenção nas investigações.

As plaquetas são fragmentos citoplasmáticos anucleados, em que o megacariócito é considerado a célula medular progenitora. Encontram-se em circulação de 7 a 10 dias e exercem um papel fundamental na hemóstase primária, em que atuam por adesão e agregação, criando, assim, uma superfície de pro-coagulação que leva à formação de trombina e, conseqüentemente, de fibrina<sup>3</sup>.

O seu potencial regenerativo foi descoberto por Ross *et al.*, em 1974, citado por *Agrawal* (2014). Estes investigadores mostraram que as plaquetas isoladas do sangue periférico aceleram o processo de cicatrização, não só através da sua coagulação, mas também porque são uma fonte autóloga de fatores de crescimento (FCs), que contêm grânulos alfa das plaquetas, cuja capacidade estimula a proliferação celular, a remodelação da matriz e a angiogénese<sup>4,5</sup>.

Os investigadores tentaram desenvolver um sistema ideal com o objetivo de combinar as propriedades vedantes da fibrina e dos fatores de crescimento de libertação plaquetária, para a sua posterior deposição no local da lesão, proporcionando, assim, uma base ideal para a cicatrização de feridas e regeneração de tecidos. Surgem, então, os primeiros concentrados de plaquetas visando substituir os derivados de fibrina. Estes concentrados conhecem no presente século um desenvolvimento exponencial<sup>6</sup>.

Depois de uma longa evolução científica, passando pelas colas de fibrinas e pelos clássicos concentrados de plaquetas onde os anticoagulantes eram adicionados, e sobretudo devido à influência das restrições legais na manipulação de sangue, segundo *Prakash* (2011) uma nova família de concentrado de plaquetas surgiu em França, no ano de 2001, pela mão de *Choukroun et al.* Este biomaterial denominado de Fibrina Rica em Plaquetas (PRF) é uma matriz cicatricial estritamente autóloga, por ser obtido simplesmente através da centrifugação, sem a adição de anticoagulantes. Portanto, é um material que deriva de uma formulação melhorada do plasma rico em plaquetas (PRP) previamente utilizado<sup>5-11</sup>.

As aplicações deste biomaterial têm sido descritas tanto na medicina dentária como

noutras áreas médicas, como é o caso da cirurgia plástica, usado para defeitos faciais, rugas superficiais, cicatrizes de acne, procedimentos cirúrgicos como lipoescultura, otorrinolaringologia em situações de perfurações agudas traumáticas do tímpano, ortopedia entre outros <sup>12</sup>.

Na medicina dentária, Choukroun e os seus colaboradores foram os pioneiros no uso do PRF na área da implantologia, na endodontia regenerativa, na cirurgia periodontal estética, etc. Assim, o uso deste material no campo da medicina dentária é bastante alargado, implicando um amplo conhecimento quanto à sua eficácia, mas também quanto às suas limitações, para que se possa otimizar e rentabilizar da melhor forma o uso sistemático na prática da medicina diária.

## **2. MATERIAIS E MÉTODOS**

A pesquisa bibliográfica utilizada para a fundamentação teórica deste Relatório de Estágio restringiu-se à inclusão de artigos entre o ano de 2006 e 2018, nas línguas de Português, Inglês e Espanhol disponíveis em texto completo nas bases de dados *PubMed*, *Ebsco*, *Scielo* e nas plataformas *Researchgate* e *Google Académico*, disponibilizados pelo Instituto Universitário de Ciências da Saúde. Foram também utilizados artigos do ano de 1994, 1997 e 1998 por se tratarem de artigos clássicos com grande relevância científica para o tema.

Para esta pesquisa, foram utilizadas as seguintes palavras-chave: Regeneração Tecidual, Cicatrização, Fatores de crescimento, Fibrina, Regeneração tecidual Guiada, Medicina Regenerativa.

Para complementação teórica foi consultado o livro “Platelet Rich Fibrin in regenerative dentistry - Biological Background and Clinical Indications” do autor Miron, Richard J. (Richard John); Choukroun, Joseph.

## **3. OBJETIVOS**

Este relatório de estágio foi desenvolvido, como uma revisão de literatura, com o objetivo de relatar o estado atual do conhecimento de forma a esclarecer as características regenerativas tecidulares do PRF, bem como o seu potencial clínico na terapia regenerativa aplicada à medicina dentária.

#### 4. HISTÓRIA DOS CONCENTRADOS DE PLAQUETAS

Os materiais autólogos derivados do sangue surgem no seio da Medicina Transfusional com o intuito de colmatar trombocitopenias graves causadas por perdas acentuadas de sangue em cirurgias. Não obstante, a utilização de derivados sanguíneos para fins de cicatrização de tecidos surge mais tarde. Desde que Marx et al., em 1998, publicaram sobre o uso de concentrados plaquetários e, especificamente, o PRP em cirurgia oral e maxilo-facial, a procura de protocolos que reduzam o tempo e melhorem a cicatrização tem sido incessante <sup>6,7,13</sup>.

A cola de fibrina foi o primeiro aditivo cirúrgico a ser utilizado na Europa. Segundo Prakash *et al.* (2011), foi comercializada pela primeira vez no final do ano de 1970. Este selante cirúrgico à base de fibrina resulta da polimerização do fibrinogénio com a adição de trombina e cálcio, e tem como principal característica mimetizar os estágios finais da cascata da coagulação, agindo de forma independente a partir dos mecanismos internos de coagulação. Desta forma, a hemóstase da lesão será alcançada independentemente da existência de defeitos da coagulação <sup>6,8</sup>.

A cola de fibrina é um material que é utilizado na hemóstase tópica e na vedação de tecidos por ser biodegradável, não ser tóxico, por estimular a reparação dos tecidos e o crescimento local. Contudo, por apresentarem um elevado risco de transmissão de hepatite, muitas colas de fibrina foram proibidas, em 1978, nos Estados Unidos, apesar de até aí terem sido comercializadas. Na tentativa de desenvolver adesivos de fibrina comercialmente aceites, os investigadores *Tayapongsak et al.* criaram uma cola de fibrina, mas o seu protocolo descreveu-se demasiado complexo <sup>3,7,9,14–16</sup>.

Em substituição destas colas surgiu, na medicina regenerativa, o Plasma Rico em Plaquetas (PRP) descrito por *Whitman et al.* Classicamente o PRP contém  $0,5 \times 10^{11}$  plaquetas/unidade, as plaquetas são células pequenas, com cerca de 2-4µm de diâmetro, anucleares e de forma irregular, têm um papel fundamental na hemóstase e são uma fonte natural de fatores de crescimento. No primeiro artigo publicado por *Marx et al.* (1998), foi descrita a função e a importância dos fatores de crescimento. Os FC são libertados pela ativação das plaquetas por estímulos ou substâncias como: trombina, cloreto de cálcio, colagénio ou adenosina 5c-difosfato. O PRP é fruto de uma modificação de cola de fibrina resultante da centrifugação de sangue do próprio paciente. Esta fração apresenta uma concentração plaquetária superior aos valores basais do sangue periférico e, desta forma, consegue aumentar significativamente o número de fatores de crescimento na zona em questão, sendo uma fonte

autóloga de mediadores que vão de forma segura promover a reparação tecidual, modular a inflamação, permitir uma homeostasia eficaz e, desta forma, acelerar de forma benéfica todo o processo de regeneração dos tecidos moles e duros <sup>6,13–15,17–23</sup>.

Apesar de todos os benefícios do PRP, foram reportadas algumas limitações quanto à utilização rotineira desta técnica e, analisando os potenciais riscos associados ao seu uso, os investigadores depararam-se com a possibilidade de desenvolvimento de anticorpos, tanto de anti-trombina como de anti-fatores V e XI devido à utilização de trombina (geralmente bovina). A possibilidade de reação imunitária de corpo estranho devido à presença de fator V na trombina utilizada é uma realidade. Não esquecendo as restrições legais relacionadas com o manuseamento de sangue, e na tentativa de diminuir as limitações do PRP, surgiu uma nova família de concentrados plaquetários desenvolvido por *Joseph Choukroun et al.*, em França, no ano de 2001, a Fibrina Rica em Plaquetas, que pertence a uma nova geração de concentrado imunológico e plaquetário, considerado por muitos como o método mais promissor para variadíssimas aplicações, devido à simplicidade do seu protocolo e ao facto de ser totalmente autólogo <sup>7,8,15,21,22,24,25</sup>.

O desenvolvimento de tecnologias relacionadas com os concentrados plaquetários originou protocolos de produção destes biomateriais simplificados e otimizados. Atualmente, esta técnica é a mais simples e com o protocolo menos dispendioso. Segundo este protocolo, o sangue é colhido sem qualquer tipo de anticoagulante, como o citrato de sódio, não requer aquecimento nem ativador, como o cloreto de cálcio ou trombina bovina, e é imediatamente centrifugado sem manipulação para criar uma matriz de fibrina. A regulação é um processo totalmente natural e permite a obtenção facilitada de um coágulo de PRF. É, então, obtido um coágulo sem qualquer tipo de manipulação bioquímica do sangue, contrariamente ao que ocorria em protocolos pregressos. Pelo facto de não existir qualquer aditivo, a polimerização é progressiva, o que leva a uma incorporação aumentada de FC circulantes nas malhas da matriz de fibrina, crucial para determinar a organização tridimensional da rede, que é responsável pela libertação lenta de FC e glicoproteínas da matriz de fibrina. A centrifugação segundo este protocolo implica um aumento da vida útil dos FC, aproximadamente 7 dias, por serem assim mantidos *in situ* durante um período conveniente, aquando do início da remodelação celular da matriz cicatricial e, desta forma, são estimulados para iniciar a reconstrução do local afetado <sup>6,9,10,25</sup>.

Devido à existência de múltiplos protocolos relativos à produção de concentrados de plaquetas, os investigadores *Ehrenfest, Rasmusson e Albrektsson* desenvolveram um método

para os classificarem.

Categorizaram os concentrados em quatro tipos: Plasma Rico em Plaquetas Puro (P-PRP), Plasma Rico em Plaquetas e Leucócitos (L-PRP), Fibrina Rica em Plaquetas Pura (P-PRF) e Fibrina Rica em Leucócitos e Plaquetas (L-PRF). O P-PRP juntamente com o L-PRP diferencia-se do P-PRF e do L-PRF, pelo facto de não lhes ser atribuída a designação de "fibrina", já que, apesar de sofrerem polimerização, a densidade da malha de fibrina obtida é baixa e a polimerização fraca <sup>6</sup>.

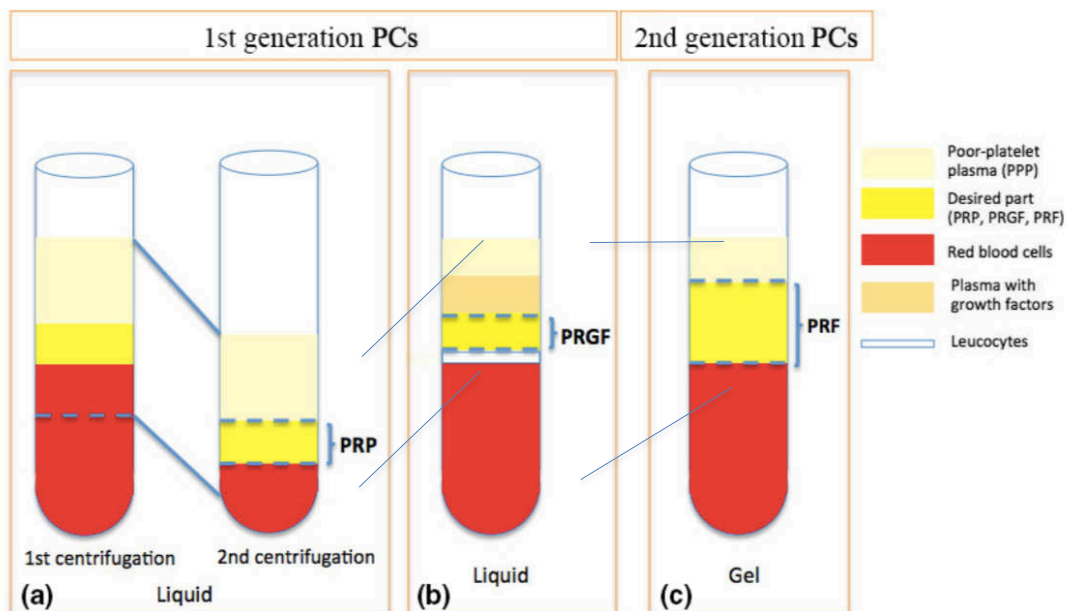


Figura 1. Diferenças entre a preparação de concentrados de plaquetas. (a) PRP após a primeira centrifugação, o plasma pobre em plaquetas, a parte "amarela" denominada buffy coat e alguns glóbulos vermelhos são cuidadosamente recolhidos (pipetagem) e centrifugados novamente para obter o PRP; (b) PRGF: após a centrifugação, o sangue é dividido em cinco camadas; por pipetagem, as partes indesejadas são descartadas; a parte mais concentrada com fatores de crescimento (PRGF) é coletada; (c) PRF: após a centrifugação, um coágulo de fibrina é obtido no meio do tubo, que está pronto para ser usado <sup>26</sup>.

## 5. O PROTOCOLO DE CHOUKROUN

O protocolo de produção do PRF desenvolvido pelo investigador *Choukroun et al.* é atualmente descrito como o protocolo mais simples e menos dispendioso. Cada sistema de centrifugação possui características específicas que permitem que se diferenciem consideravelmente entre si. Os protocolos variam não só quanto ao tempo, mas também quanto às rotações por minuto.

Relativamente às centrifugadoras, há diferenças na inclinação do tubo no cilindro, o rádio entre o tubo e o eixo central de rotação, a velocidade de arranque e de travagem e, ainda, na vibração durante o processo de centrifugação. Como tal, o produto final resultante será diferente consoante o sistema em causa. Ainda assim, macroscopicamente, todos os sistemas proporcionarão um coágulo esbranquiçado e uma membrana relativamente semelhante, e podem diferir quanto ao tamanho e consistência inicial <sup>25</sup>.

Tendo em conta o protocolo de *Choukroun*, o sangue é colhido, em sistema de vácuo, para tubos de plástico com revestimento interno em sílica ou para tubos de vidro com capacidade de 10 ml sem qualquer adição de anticoagulantes e é imediatamente centrifugado, após a colheita, a uma velocidade de 2400rpm, com uma força centrífuga de 708g, durante um período de 12 minutos no caso do PRF, quanto ao a-PRF o protocolo é a 1300rpm, 8min a 208g, já o a-PRF+ os autores dão a indicação das 1300rpm, durante 8min, igualmente a 208g. Quando se trata do i-PRF, que é um concentrado plaquetário injetável desenvolvido a baixa velocidade de centrifugação 700rpm com 60g de força centrífuga durante 3 minutos <sup>25,27-29</sup>.

A ausência de anticoagulantes conduz à ativação de plaquetas, consequência do contacto com as paredes do tubo. Este contacto desencadeia a ativação da via intrínseca da cascata da coagulação, o que leva à formação de um coágulo de fibrina natural. Obtém-se no tubo de colheita três camadas: uma base rica em glóbulos vermelhos, *red blood cells* (RBC) na parte inferior, o plasma celular correspondente ao Plasma Pobre em Plaquetas (PPP) na forma de sobrenadante e um coágulo de PRF no meio do tubo, em que estão contidos a maioria das plaquetas e leucócitos <sup>7</sup>.

Após a recolha do coágulo dos tubos e posterior separação cuidadosa das células vermelhas do sangue, colocamos o respetivo coágulo na bandeja perfurada do kit, dispomos a lâmina de pressão e a tampa do kit para que ocorra uma compressão suave induzida pela gravidade para desalojar todo o exsudado dos coágulos que ficarão no fundo da bandeja. Por fim, vamos obter membranas de, aproximadamente, 1mm de espessura. As membranas ficam prontas a serem utilizadas 3 minutos depois deste procedimento, devendo ser empregues num



período de tempo compreendidos entre as 2 horas e meia e as 3 horas após a recolha. Devem também ser irrigadas por exsudado para evitar a sua desidratação. Este exsudado é rico em glicoproteínas como vitronectina, fibronectina e trombospondina e é ideal para hidratar os materiais de enxerto, já que acrescenta FC de forma fisiológica a um pH adequado e vai aglomerar as partículas do excerto facilitando o seu manuseamento. Depois da compressão adequada, e uma vez que a malha de fibrina mostrou ser constituída por fibrilhas de fibrina organizadas de maneira linear e paralelas umas às outras, será originada uma malha muito densa e de difícil reabsorção por parte dos tecidos, algo que se deve tomar em consideração no momento da utilização do PRF <sup>2,6,7,25,30-32</sup>.

A literatura demonstra que há vários fatores fundamentais que influenciam o resultado de fabrico do PRF: a centrifugadora, as forças G, o tempo de centrifugação. O sucesso desta técnica concentra-se no período de tempo que decorre entre a colheita do sangue e a sua transferência para a centrifugadora, que deve ser feita no menor intervalo possível, preferencialmente antes dos 60 segundos <sup>25,33</sup>.

O protocolo de *Choukroun et al.* foi definido como um conceito mecânico, em que as plaquetas e leucócitos são projetados dentro do coágulo de fibrina de forma estável, mesmo com ligeiras modificações de variáveis de produção. Não obstante, a arquitetura do coágulo é semelhante independentemente dos pacientes, do tubo coletor ou do método de compressão do coágulo <sup>7</sup>.

As investigações desenvolvidas por *Ehrenfest, Albertksson e Rasmusson* em 2008 evidenciam explicitamente as vantagens do protocolo de Choukroun. A centrifugadora é leve, sendo que qualquer centrifugadora pequena de bancada preenche os requisitos, o protocolo é simples e económico, o conjunto de materiais utilizados são particularmente ergonómicos quando comparados com o material de processos análogos. É rápido (aproximadamente 20 minutos), não contém produtos químicos acrescidos; não necessita de fornos nem aquecimento dos preparados; não existe possibilidade de contaminação cruzada nem de efeitos secundários; contém grande quantidade de fibrina, plaquetas e leucócitos; incorpora 97% das plaquetas e 50% dos leucócitos do coágulo inicial; protege o local de lesão; possui propriedades antibacterianas; reduz o sangramento das feridas. Por todas as vantagens descritas, o PRF é considerado como um dos concentrados de plaquetas de maior utilidade na Medicina Moderna <sup>6,25</sup>.

Tendo em consideração as desvantagens desta técnica, importante destacar que não há inconvenientes que levem ao desaconselhamento do uso da mesma. Anteriormente um

parâmetro crítico era o tempo decorrido entre a obtenção das membranas e a sua aplicação cirúrgica, já que esta teria que ser imediata uma vez que, o sangue ao entrar em contacto com as paredes do tubo coletor começava a coagular, conduzindo a uma polimerização difusa resultando num coágulo sem consistência como produto final. Atualmente, com a introdução de tubos de vidro revestidos o tempo de trabalho aumentou consideravelmente (3 horas). A quantidade de membranas que se podem extrair é limitada, já que provêm do próprio paciente, contudo podem-se obter 8 membranas simultaneamente e o sucesso depende de forma considerável do tempo decorrido entre a colheita e a centrifugação <sup>34,35</sup>.

Quando o protocolo acima descrito não é respeitado, isso pode levar à formação inadequada de coágulos de PRF e também diferentes concentrações de plaquetas e leucócitos, comprometendo, desta forma, a incorporação intrínseca de FC dentro da rede de fibrina, ocasionando variações no rendimento de resultados clínicos. Nos exames de microscopia eletrónica de varredura desenvolvidos por *Dohan et al.*, em 2010, corroborou-se que a maior parte dos leucócitos foram presos na membrana de PRF e não sofreram danos durante a sua preparação. Neste seguimento, os resultados em causa têm uma grande importância na prática clínica, uma vez que a abundante quantidade de leucócitos presentes na membrana torna a regulação de reações inflamatórias mais efetiva. Além do mais, a composição celular da membrana de fibrina implica que este material seja um tecido vivo derivado do sangue e, portanto, tem que ser manuseado com cuidado para que o seu conteúdo celular vivo e estável seja mantido <sup>2,6,7,36,37</sup>.

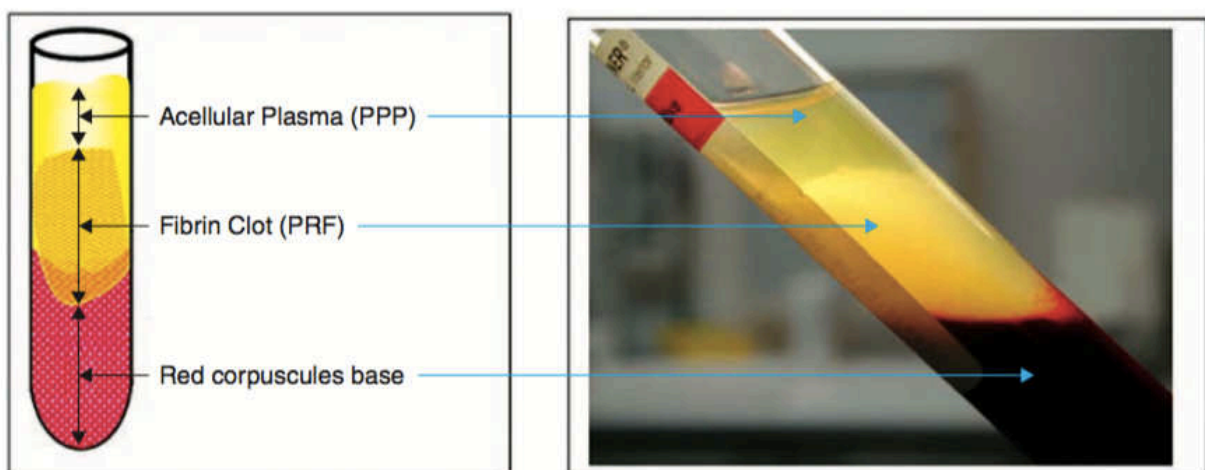


Figura 2.: Coágulo de Fibrina Rica em Plaquetas e Leucócitos (L-PRF) formado no terço superior do tubo de vidro, após centrifugação <sup>1</sup>.

## 6. CICATRIZAÇÃO E REGENERAÇÃO TECIDULAR – MECANISMO DE AÇÃO

A cicatrização de feridas é mediada por uma grande variedade de eventos intracelulares e extracelulares que, por sua vez, são regulados através de proteínas de sinalização e por um processo complexo que se pode dividir em três fases, nomeadamente: a fase inflamatória, a fase proliferativa e a fase de remodelação celular. A fase inflamatória inicia-se após a agressão, dura de 24 a 48 horas, e há uma interação dinâmica entre as células endoteliais, as citocinas e a matriz extracelular (ECM), em que a deposição bem controlada de múltiplos FC visa acelerar a cicatrização da ferida <sup>1</sup>.

Segundo Wu et al (2012), foi descoberto o potencial regenerativo do PRF por *Ross et al.*, que descreveu que as plaquetas são capazes de expressar uma série de moléculas de sinalização biologicamente ativas e os grânulos alfa das mesmas contêm fatores de crescimento e citocinas, tais como o PDGF, TGF- $\beta$ , IGF e VEGF, capazes de estimular a proliferação celular, a remodelação da matriz e a angiogénese (formação de novos vasos sanguíneos) tornando-se, portanto, essenciais para a vascularização de tecidos e formação de tecidos novos. Na verdade, as plaquetas são os principais elementos envolvidos no processo de cicatrização através da coagulação do sangue, formação do coágulo de fibrina após a lesão e pela libertação de citocinas e FC, que iniciam e sustentam o processo de cicatrização ao atraírem macrófagos e neutrófilos. Considerando a hemóstase o papel fisiológico principal das plaquetas, nos casos de lesão, as plaquetas vão aderir e agregarem-se de forma a interromper hemorragias prolongadas e excessivas, mas também de modo a promover a regeneração das paredes vasculares lesadas e dos tecidos circundantes <sup>1,14,20,28,36,38-41</sup>.

Ao terceiro dia, instaura-se a fase proliferativa (fase de proliferação de colagénio) e o coágulo de sangue de dentro da lesão contém uma matriz provisória para a migração celular, enquanto que o coágulo do interior do lúmen do vaso contribui para a continuidade da hemostasia. Os fibroblastos começam a produzir colagénio aleatoriamente e, depois disso, a angiogénese ocorre ao mesmo tempo que a lesão começa gradualmente a ganhar estabilidade. Durante a fase final de remodelação (fase de maturação de colagénio e contração), o colagénio é substituído por fibrilhas de colagénio organizadas, que proporcionarão um aumento da força no local da ferida, em que a regeneração de tecidos decorre <sup>1,5</sup>.

Todas as aplicações clínicas do L-PRF são estruturadas em quatro eventos fundamentais da cicatrização: angiogénese, controlo imunológico, aproveitamento de células-tronco circulantes e recobrimento da lesão por epitélio. Estes eventos aceleram o processo da

cicatrização de tecidos devido ao desenvolvimento efetivo da neovascularização, ao acelerar o fechamento da ferida com uma rápida remodelação do tecido cicatricial e com ausência quase total de eventos infecciosos.

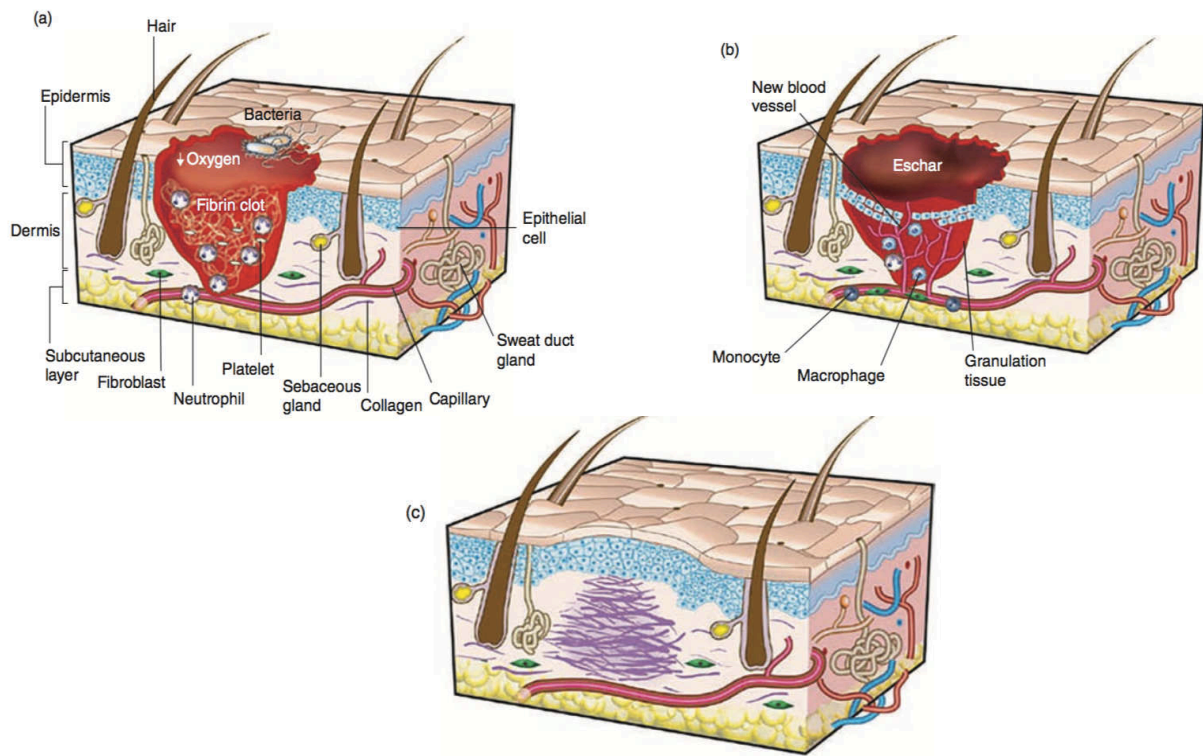


Figura 3.: Três fases da regeneração tecidual (a) Fase Inflamatória; (b) Fase Proliferativa; (c) Fase de Remodelação <sup>1</sup>.

A técnica de *Choukroun* deduz-se numa coagulação com uma concentração de trombina praticamente fisiológica, o que influencia radicalmente a estrutura tridimensional da malha de fibrina que se obtém. A estruturação das fibrilhas da fibrina pode ocorrer de duas formas distintas: de uma forma tetramolecular condensada, com junções bilaterais que se formam na presença de grandes concentrações de trombina, o que gera uma rede de fibrina muito rígida onde se dá a infiltração de FC ou de outras moléculas, o que não permite a invasão celular que se pretende. Esta fibrina pode, ainda, ficar estruturada de forma trimolecular, com junções equilaterais, o que forma uma rede fina, elástica e flexível, proporcionando, desta forma, a infiltração por FC e por células. Estas especificidades tornam o PRF um adjuvante muito útil na cicatrização tecidual por possibilitar a retenção de moléculas solúveis e favorecer a migração celular, divisão, e alteração fenotípica de células endoteliais, conduzindo assim a angiogénese. Segundo *Choukroun et al.*, a rigidez da membrana influencia consideravelmente a formação capilar das células endoteliais, o que é um fator crucial para a compreensão das

diferentes cinéticas biológicas entre a cola de fibrina e os concentrados de plaquetas <sup>10</sup>.

Mais uma vez os investigadores *Dohn et al*, em 2006, acharam preponderante a compreensão de fenômenos bioquímicos que ocorrem neste material biológico após a sua formação, nomeadamente a quantificação de citocinas e de FC no coágulo. Nesse mesmo ano fizeram um estudo em que dosearam dois tipos de citocinas plaquetárias fundamentais para a estimulação da migração e proliferação celular, as PDGF- $\beta\beta$ , e as TGF $\beta$ -1 cruciais para a remodelação da matriz de fibrina, assim como para a secreção de matriz cicatricial de colagénio. Dosearam também a IGF-1 devido à importância que têm na proliferação, diferenciação celular e na proteção contra fenômenos apoptóticos <sup>27</sup>.

Concluíram que a maior parte dos FC e as citocinas ficam inteiramente ligadas na rede de fibrina. Com este estudo atesta-se a importância de uma polimerização progressiva, de forma a incorporar inúmeras citocinas na rede intrínsecas à estrutura tridimensional, garantindo uma maior longevidade das citocinas no local de aplicação, resultando, portanto, numa libertação faseada e mais fisiológica destas moléculas <sup>7,10</sup>.

A componente imunológica do PRF foi alvo de estudo por poucos investigadores. Após uma agressão, origina-se uma resposta inflamatória, conduzindo a um afluxo de células inflamatórias no local da lesão em causa. Por consequência, há uma concentração de leucócitos que tem por finalidade, não só opor-se ao surgimento de infeção, como também modelar a resposta imunitária, induzir a proliferação celular, recrutar fibroblastos para o estabelecimento de uma matriz cicatricial, estimular a biossíntese de proteínas estruturais e de proteases. A bibliografia é escassa relativamente a esta característica. Realçamos que nenhum autor abordou exclusivamente o poder imunológico deste biomaterial. Contudo, *Hoaglin e Lines*, em 2013, depois de um longo estudo, haviam registado uma diferença significativa e estatisticamente relevante, na prevalência de osteíte localizada nos pacientes cujos alvéolos pós-extração tinham sido preenchidos com uma membrana de PRF. Esta redução mostrou prevalência em cerca de 90% dos casos <sup>42,43</sup>.

Em 2006, os investigadores *Dohan et al* fizeram um estudo em que dosearam as citocinas presentes na tabela 1 e concluíram que não houve grandes diferenças nas concentrações presentes no PPP e no exsudado. Ainda assim, eram maiores que as obtidas em amostras de plasma e no soro. Tendo em conta que as citocinas têm origem nos leucócitos, *Dohan* concluiu que durante a centrifugação há uma desgranulação de leucócitos aumentada e que as citocinas ficam aprisionadas na rede de fibrina. Por sua vez, o VEGF tem concentrações mais elevadas no soro que no exsudado ou no PPP. Foi, então, possível constatar que a

membrana de PRF tem capacidade imunomoduladora, devido à sua capacidade anti-infecciosa, quimiotáticas e angiogénicas.<sup>10</sup> Um artigo desenvolvido por *Miron et al.* explica que os produtos de degradação da fibrina estimulam diretamente a migração de neutrófilos e facilitam a transmigração para o endotélio vascular, esta ativação dos neutrófilos leva à secreção de proteases e contribui para degradação do coágulo de fibrina. Os neutrófilos que se encontram presos no coágulo de fibrina atuam de forma a erradicar bactérias e agente patogénicos presentes no local de lesão, por fagocitose e produção de radicais livres tóxicos e enzimas digestivas. Estes eventos contribuem para a prevenção da contaminação bacteriana no local cirúrgico<sup>44</sup>.

Num estudo liderado por *K. El Bagdadi et al.*, avaliaram o padrão de distribuição das plaquetas e dos FC (VEGF, TGF- $\alpha$  e EGF- $\beta$ 1) relativamente ao PRF, a-PRF e a-PRF<sup>+</sup> quando se usa um conceito de centrifugação a baixa velocidade (LSCC) com o intuito de analisar se se verifica realmente um aumento da libertação de FC destas malhas. O a-PRF revelou-se uma estrutura mais porosa e contém mais granulócitos e neutrófilos em relação ao PRF. Quanto às plaquetas, foram localizadas homoganeamente ao longo de toda a matriz de a-PRF e de a-PRF<sup>+</sup>, enquanto que as plaquetas do PRF foram observadas maioritariamente na porção inferior. Verificaram que houve uma diferença estatisticamente significativa entre os diversos protocolos de preparação. A libertação de VEGF foi significativamente mais elevado no a-PRF<sup>+</sup> do que nos outros dois, o que poderá estar relacionado, muito provavelmente, com a estrutura da fibrina e o padrão de distribuição celular desta membrana. Estudos anteriores demonstraram que a libertação sustentada de VEGF promove a epitelização e aumento da deposição de colagénio assim, a libertação desde composto pelo a-PRF<sup>+</sup> pode conduzir a um maior benefício quanto à regeneração e vascularização e, portanto, proporcionar um fornecimento de nutrientes para apoiar a cicatrização de feridas e melhorar o padrão de regeneração guiada pelo biomaterial. A libertação de EGF e TGF- $\beta$ 1 foi equiparável tanto no a-PRF como no a-PRF<sup>+</sup> mas foi mais elevada nestes dois grupos do que no PRF. Os dados obtidos indicaram que a redução da velocidade de centrifugação conduz a uma libertação significativamente maior de FC em diferentes pontos de tempo ao longo de um período de 10 dias. Assim sendo, a libertação melhorada no a-PRF e no a-PRF<sup>+</sup>, pode tornar estas matrizes clinicamente superiores ao PRF. Estes resultados promissores oferecem uma excelente eficácia de manuseamento e novas abordagens na aplicação clínica para a cicatrização e regeneração de tecidos duros e moles. No entanto são necessários mais estudos clínicos que demonstrem

a extensão em que a aplicação de LSCC para obter a-PRF e a-PRF<sup>+</sup> irá beneficiar os resultados clínicos <sup>28,29,45</sup>.

Segue a tabela 1 que representa um quadro resumo dos componentes da membrana de L-PRF e as características inerentes a cada um.

FATOR	AÇÃO
IL-1	<ul style="list-style-type: none"><li>• Produzida por macrófagos neutrófilos ativados, células de Langerhans e queratinócitos</li><li>• Mediador no controlo da inflamação</li><li>• Estimulador dos linfócitos T-helper</li></ul>
IL-4	<ul style="list-style-type: none"><li>• Produzida pelos linfócitos Th<sup>2</sup> e CD4<sup>+</sup></li><li>• Inibe a cascata de reações pró-inflamatórias, neutralizando desta forma a sua amplificação</li></ul>
IL-6	<ul style="list-style-type: none"><li>• Produzidos por monócitos, fibroblastos e células endoteliais mas também por macrófagos, linfócitos T e B</li><li>• Fator de diferenciação para os linfócitos B – estimula de forma exacerbada a atividade humoral</li><li>• Ativador dos linfócitos T</li><li>• Estimula a secreção de anti-corpos</li><li>• Apoia a reação em cadeia que leva à amplificação da reação de inflamação, destruição e remodelação de tecidos</li></ul>
TNF- $\alpha$	<ul style="list-style-type: none"><li>• Primeira citocina a ser libertada por monócitos e macrófagos, neutrófilos e linfócitos T, como resposta à agressão bacteriana e na presença de endotoxinas bacterianas</li><li>• Ativação de monócitos</li><li>• Estimula a capacidade remodeladora dos fibroblastos – inicia a remodelação de tecidos</li><li>• Aumenta a citotoxicidade e a fagocitose do neutrófilos</li><li>• Modelador de expressão da IL-1 e IL-6</li></ul>
	<ul style="list-style-type: none"><li>• Segregada por macrófagos ativados e trombócitos</li></ul>

---

VEGF	<ul style="list-style-type: none"><li>• FC mais potente que leva à iniciação da angiogênese</li><li>• Poder cicatricial</li><li>• É o mais eficaz promotor de crescimento de células endoteliais vasculares</li><li>• Ação direta sobre a proliferação, migração, especialização ou mesmo sobrevivência das células endoteliais</li></ul>
	<ul style="list-style-type: none"><li>• Síntese massiva de colagénio/matriz extracelular e inibição da sua degradação</li><li>• Síntese de fibronectina</li></ul>
TGF-β1	<ul style="list-style-type: none"><li>• Supressão da proliferação celular; imunossupressão</li><li>• Importante na cicatrização, angiogênese, re-epitelização e regeneração de tecido conjuntivo. Crucial durante a formação de osso</li><li>• Ativação efetuada por alterações do pH ou de agentes proteolíticos e pela trombospondina</li></ul>
	<ul style="list-style-type: none"><li>• Regula a migração, proliferação e sobrevivência da linhagem celular mesenquimal</li><li>• Promove formação de tecido de granulação</li></ul>
PDGF	<ul style="list-style-type: none"><li>• Promove epitelização, angiogênese e replicação celular</li><li>• Promove a formação de colagénio</li><li>• As plaquetas são a principal fonte de PDGF</li><li>• Possui recetores α (estimula atividade mitótica) e β (estimula a quimiotaxia)</li></ul>
	<ul style="list-style-type: none"><li>• Mediador de multiplicação celular e de apoptose</li></ul>
IGF's 1 e 2	<ul style="list-style-type: none"><li>• Exerce efeito quimiotático nos osteoblastos humanos</li><li>• Crescimento/regeneração muscular</li><li>• Síntese proteica</li><li>• Osteogénese</li></ul>
BMP's	<ul style="list-style-type: none"><li>• Indutores ósseos induzindo fatores que atuam nas células mesenquimais imaturas, incluindo os osteoblastos, resultando na osteogénese, ou seja induz a regeneração óssea <i>in vivo</i>.</li></ul>

---

Tabela 1.: Funções dos componentes da membrana de PRF <sup>10,55</sup>



## 7. APLICAÇÕES EM MEDICINA DENTÁRIA

### 7.1 Cirurgia Oral

O uso de modalidades regenerativas em medicina dentária tornou-se um padrão de tratamento para muito clínicos que trabalham na área da implantologia, atualmente, uma variedade de biomateriais estão rotineiramente a serem utilizados, incluindo membranas de barreira, materiais de enxertos ósseo e fatores de crescimento bioativos para facilitar a regeneração de tecido novo. As alterações dimensionais do osso alveolar após a perda do dente natural, é uma área de pesquisa que ganhou grande popularidade e tem sido um desafio permanente e importante para o médico dentista. Na tentativa de solucionar este problema foram utilizados uma variedade de procedimentos de regeneração e um dos métodos propostos foi a utilização de PRF que, por dispor de uma dose supra-fisiológica de FC autólogos, são capazes de induzir a velocidade da regeneração de tecidos <sup>12</sup>.

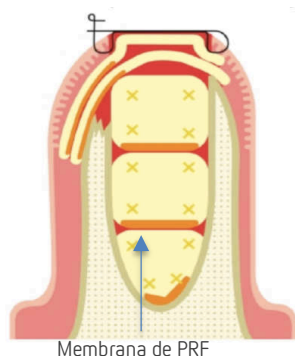
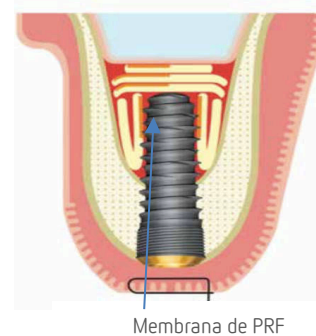


Figura 4. Representação gráfica da colocação de PRF em alvéolos pós-extração <sup>26</sup>.

O preenchimento das cavidades de avulsão com PRF leva a resultados favoráveis, funciona como um material de preenchimento, para prevenir a reabsorção óssea e o colapso da crista marginal, onde atuará como um coágulo sanguíneo estável para a neovascularização e regeneração tecidual acelerada, conduzindo a uma melhora no processo de cicatrização e na redução de possíveis complicações pós-operatórias, tanto em pacientes comuns como em pacientes imunocomprometidos, diabéticos ou a tomar bifosfonatos (reduz o risco de osteonecrose); além do mais, estimula a coagulação, devido à trombospondina, e o fechamento de feridas, deste modo pode ser utilizado como adjuvante em pacientes com terapia anticoagulante <sup>5,46,47</sup>. Os investigadores *Grish Rao et al.* concluíram que após a extração de terceiros molares seguido do preenchimento da cavidade com as membranas levou a um aumento não significativo do volume ósseo, um estudo sistemático destacou igualmente a falta de efeito do PRF na consolidação óssea comparando com o grupo controle <sup>48</sup>. Outros estudos confirmaram que o PRF diminui o tempo de cicatrização e reduziu a reabsorção óssea, no entanto cinco estudos avaliaram estes efeitos em locais de extração de terceiros molares, o que pode ter um processo de cicatrização distinto quando comparado a locais de extração estéticos <sup>44,46</sup>. Portanto o efeito do PRF na regeneração óssea pura parece questionável e requer estudos controlados e os resultados interpretados com cautela até que mais ensaios clínicos randomizados sejam desenvolvidos <sup>49</sup>.

Uma das principais vantagens desta matriz é resistir e combater a infecção, *Hoaglin et al.* afirmam a redução de quase dez vezes nas infecções por osteomielite após a extração de terceiros molares, quando comparado com a cicatrização natural, isto pode ser atribuído ao efeito positivo que este tem na angiogênese, imunidade e cicatrização de feridas por conterem glóbulos brancos e macrófagos capazes de combater infecções. Recentemente foi demonstrado que tanto o PRF quanto a nova formulação denominada a-PRF foram capazes de libertar níveis significativamente mais altos de FC quando comparados com o PRP conduzindo a uma certa forma de defesa antibacteriana contra patógenos invasores, após cirurgia. Quanto ao seu efeito ao nível da dor, inchaço, trismo e profundidade da bolsa após a extração de terceiros molares os resultados dos estudos analisados mostraram-se contraditórios <sup>42,46,50,51</sup>.

Procedimentos de elevação do seio maxilar com PRF é relativamente recente e apesar de ser amplamente utilizado, há poucos estudos comparativos ou protocolos padronizados e fortemente recomendados para o aumento do seio bem como para procedimentos de regeneração óssea guiada (GBR). Alguns estudos mostram o uso único da membrana como um tratamento válido para a maioria dos casos, embora a falta de controles e o número reduzido de estudos limitem o seu uso, ainda assim outros estudos mostram a possibilidade de ser associado a materiais de enxerto ósseo, em várias técnicas diretas e indiretas, já que esta membrana aumenta a coesão entre os materiais de enxerto, porque a matriz de fibrina age como uma cola fisiológica que vai melhorar a integração ao unir os tecidos da ferida ao enxerto, uma vez que o PRF é considerado um coágulo de sangue otimizado. Apesar dos ganhos ósseos observados com o PRF, não foram relatadas diferenças estatisticamente significativas, ainda assim a sua utilização é plausível devido à evidente melhoria na cicatrização, diminuição no tempo da mesma e ainda melhor manuseio do material do enxerto. No entanto há uma grande heterogeneidade entre os estudos disponíveis, não confirmando que o PRF é melhor que outros biomateriais o que torna imprescindível mais pesquisas para apoiar o efeito benéfico do PRF, já que a falta de estudos bem planejados com controles apropriados tem sido uma constante <sup>5,42</sup>.



Membrana de PRF

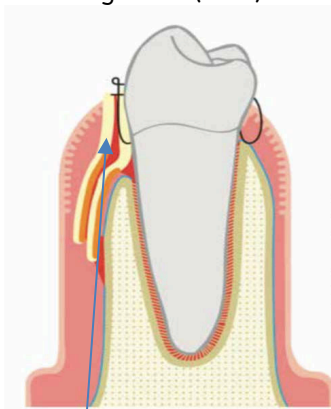
Figura 5. Representação gráfica da colocação de PRF para levantamento do seio maxilar e colocação simultânea de implante <sup>26</sup>.

Este material autólogo pode ser utilizado em torno da colocação imediata de implantes para preencher lacunas ou adicionalmente para acelerar a cicatrização de feridas de tecidos moles, permanece, no entanto, uma grande necessidade de avaliar as mudanças das dimensões

utilizando PRF com estudos apropriadamente desenhados <sup>42</sup>. Tentaram avaliar a eficácia do PRF como único material de enxerto durante a colocação de implantes, três autores relataram um ganho ósseo entre os 7,5mm e os 10,4mm aos 6 meses, todos eles concluíram que a membrana como único material de enchimento poderia promover a regeneração óssea natural produzindo tecido denso semelhante ao osso, pelo menos quando os implantes são colocados simultaneamente. Tem sido relatado que o PRF pode ser usado para cobrir uma perfuração, uma vez que tem uma boa aderência intrínseca à membrana de Schneider. Apesar da falta de fortes evidências encontrados nos artigos, os efeitos benéficos na cirurgia de implantes são sugeridos quando o PRF é aplicado. Dada a facilidade de preparação, baixo custo e propriedades biológicas, este material pode ser considerado como uma opção de tratamento. No entanto, a padronização do protocolo, o desenho de estudo e a regularização das variáveis analisadas com seguimento a longo prazo, são necessários para obter resultados plausíveis <sup>44,46</sup>.

## 7.2 Periodontologia

Na área da periodontologia a maioria das pesquisas concentraram-se no uso das membranas de fibrina para corrigir recessões gengivais, defeitos intra-ósseos e regeneração óssea guiada (GBR).



Membrana de PRF

Figura 6. Representação gráfica depois do recobrimento da RG com CAF e membrana de PRF <sup>26</sup>.

As recessões gengivais (RG) caracterizam-se pela exposição da superfície da raiz do dente atribuível à migração do tecido da margem gengival apicalmente em relação à JEC, podem ser únicas ou múltiplas e geralmente estão associadas às condições anatômicas, trauma crônico, doença periodontal e acúmulo de biofilme. Várias técnicas têm sido propostas para o tratamento deste problema, como o Enxerto Gengival Livre (FGG) e Enxerto de Tecido Conjuntivo (CTG) que são consideradas o *golden standard* para o restabelecimento da largura do tecido queratinizado e da cobertura da raiz, respetivamente. Mas por ser necessário um segundo local cirúrgico acompanhado de dor e desconforto pós-operatório, levaram à busca de outras alternativas, como pelos concentrados de plaquetas.

Alguns estudos demonstraram que o PRF estimula o reparo e regeneração de tecidos moles e duros, reduz a inflamação, dor e desconforto pós-operatório por meio da estimulação da angiogénese e da biossíntese da matriz. Ainda assim, os resultados da meta-análise liderada

por *Moraschini* conclui que a membrana de PRF não melhorou o recobrimento radicular, a largura da mucosa queratinizada nem a inserção clínica no tratamento das RG Classe I e II de Miller em comparação com as outras modalidades de tratamento. Comparando o PRF com a utilização de o Retalho Coronário Avançado (CAF), *Jasser et al.* indicam que não há diferença estatística ou clínica entre estas duas, o que faz com que o PRF seja uma alternativa comparativa ao CAF para o tratamento dos tecidos moles neste mesmo tratamento. Como o tratamento das RG pode ser influenciado por numerosos parâmetros clínicos, um número maior de estudos clínicos, preferencialmente estudos randomizados com desenho de boca dividida, análise histológica, com um maior tamanho amostral e maior período de acompanhamento, são essenciais para apoiar essa conclusão <sup>51,52</sup>.

A membrana de PRF pode ser utilizada para correção de defeitos intra-ósseos periodontais, os estudos analisados por *Miron et al.* relataram melhorias clínicas através de reduções da profundidade da bolsa, bem como ganhos do nível clínico de inserção através do uso adicional de PRF, quando comparado ao desbridamento de retalho aberto (OFD) sozinho. É igualmente demonstrada a eficácia do PRF em combinação com um material de enxerto ósseo comparativamente ao uso isolado do material de enxerto, este resultado repetiu-se ao combinar com uma membrana de barreira. Tendo por base estes estudos randomizados conclui-se, portanto, que o uso de PRF leva ao reparo periodontal estatisticamente superior quando comparado ao OFD isolado, e pode ainda ser associado a materiais como enxertos ósseos ou membranas de barreira de colagénio para aumentar a eficácia dos tratamentos periodontais de defeitos intra-ósseos. Apesar do uso difundido do PRF e dos resultados clínicos anteriormente descritos, é interessante notar que ainda não foram utilizados achados histológicos para demonstrar a verdadeira regeneração histológica periodontal em seres humanos <sup>42</sup>.

Nos casos de cavidades largas e de lesões onde a cicatrização primária está dificultada, a membrana de PRF pode ser utilizada como cobertura funcionando como membrana protetora que irá promover a re-epitelização e acelerar a fusão das margens da lesão, conseqüentemente facilitará a sutura devido à sua força e elasticidade. Esta matriz densa irá cobrir, proteger e estabilizar o material de enxerto ósseo e o local de operação em situações de regeneração óssea guiada (GBR). É de registrar que com os poucos dados disponíveis até ao momento, o PRF mostrou melhorar a

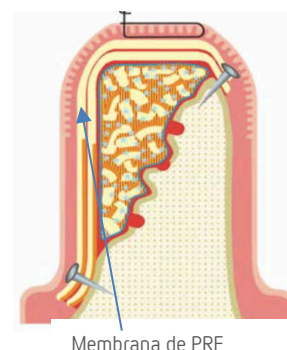


Figura 7. representação gráfica depois do recobrimento do aumento ósseo horizontal membrana de PRF <sup>26</sup>.

geração de tecidos moles e limita as mudanças dimensionais pós-extração, apoiando o seu uso na GBR <sup>5,42</sup>.

### 7.3 Endodontia Regenerativa

Os Procedimentos Endodônticos Regenerativos (REPs) associados à cirurgia apical podem representar uma estratégia alternativa de tratamento para pacientes cujos dentes apresentam formação radicular incompleta e lesões apicais extensas. Dentes com formação incompleta das raízes, paredes finas da dentina e extensas lesões apicais são geralmente problema clínico de interesse para os médicos dentistas <sup>33</sup>.

Tradicionalmente o tratamento de dentes necróticos imaturos tem sido a apexificação obtida com o Hidróxido de Cálcio (HC) ou, mais recentemente, o Agregato Trióxido Mineral (MTA), contudo o fechamento do ápex é imprevisível e há suscetibilidade de fratura radicular após a exposição prolongada ao HC. Já o MTA não tem estas desvantagens, mas ainda assim é um material de difícil manuseamento, possui vestígios tóxicos e é extremamente caro <sup>53</sup>. Foi então introduzido o uso da fibrina rica em plaquetas que tem várias propriedades que poderiam ser positivas para os REPs, incluindo a sua capacidade de se comportar como um scaffolds, fornecer FC e quimiotáticos e induzir outra variedade de células <sup>53,54</sup>.

Segundo *Lolato et al.* os dentes tratados com PRF obtiveram melhor fechamento apical, espessamento das paredes dentinárias e alongamento das raízes do que os do grupo controle, com resultados estatisticamente relevantes, exceto para o fechamento apical que foi semelhante ao grupo controle. Em relação à cicatrização da lesão apical, segundo o mesmo autor desta revisão sistemática de 2016, não foram encontradas diferenças significativas entre os dois grupos, no entanto um estudo proferido por *Pinto et al.* em 2017, que analisa o uso do PRF para o tratamento simultâneo de um canal radicular e uma extensão de lesão apical afirma que os resultados foram bem sucedidos mostrando que este protocolo é uma opção viável de tratamento para casos semelhantes <sup>33,53</sup>. Alguns relatos de casos mostram que a combinação da membrana com o MTA em procedimentos de apexificação pode ser uma alternativa eficaz para a criação de barreiras artificiais de raiz e induzir a cicatrização periapical mais rapidamente em casos de grandes lesões periapicais, já que esta membrana pode impedir a extrusão do material <sup>5</sup>.

A revascularização de dentes necróticos imaturos envolve a indução intencional de sangramento na região periapical e a formação de um coágulo sanguíneo no canal radicular que irá atuar como um suporte para a angiogênese induzindo a regeneração da polpa e da raiz.

Este sangramento pode ser reduzido pelo uso de HC ou de anestesia com vasoconstritor. Por fim, após a formação do coágulo ainda há a possibilidade de necrose dos eritrócitos, podendo afetar as características da matriz. Por conseguinte, o uso de preparações ricas em plaquetas livres de eritrócitos pode ser extremamente benéfico para apoiar estas desvantagens <sup>5,53</sup>.

Apesar da potencial eficácia que as membranas de PRF têm em promover o desenvolvimento radicular em dentes imaturos necróticos, vamo-nos apercebendo da atual escassez de estudos com alto nível de evidencia, contudo, estes resultados promissores são merecedores de uma investigação mais aprofundada <sup>5,53,54</sup>.

## **8. CONCLUSÃO**

Nesta revisão de literatura é demonstrado o uso generalizado das membranas de PRF em vários contextos da medicina dentária e, embora esta modalidade regenerativa permaneça desconhecida para muitos clínicos, as evidências que se acumularam ao longo de vários anos demonstraram o uso do PRF como adjuvante na cicatrização de lesões e na regeneração tecidual.

Concluimos com esta revisão bibliográfica que:

- ✓ Permanece a importância de um conhecimento mais profundo das propriedades deste biomaterial de forma a melhorar as suas características de forma a que as várias aplicações em medicina dentária sejam mais efetivas.
- ✓ Há uma falta de evidência científica generalizada, uma vez que os estudos que afirmam a eficácia do PRF são realizados sem controlos apropriados. Estes mesmos estudos, na maioria das vezes, são relatos de casos clínicos ou análises retrospectivas sem resultados comparativos apropriados. Deparamo-nos ainda com um vazio de guidelines dificultando, ou mesmo tornando impossível, a comparação dos estudos existentes.
- ✓ Estudos de boca dividida devem ser preferidos quando possível, é fundamental garantir que nestes casos os defeitos bilaterais sejam comparáveis e que a única diferença entre os grupos seja apenas a aplicação ou não de PRF, a fim de diminuir a variabilidade dos pacientes envolvidos no estudo. Não menos importante é a necessidade óbvia de existir estudos histológicos em humanos a fim de determinar uma real regeneração com o uso deste biomaterial.

## 10. BIBLIOGRAFIA

1. Miron, Richard J. (Richard John), Choukroun, J. *Platelet Rich Fibrin in regenerative dentistry - Biological Background and Clinical Indications*. (2017). doi:DDC 617.522–dc23
2. Corso, M. Del, Toffler, M. & Dohan Ehrenfest, D. M. Use of an Autologous Leukocyte and Platelet-Rich Fibrin (L-PRF) Membrane in Post-avulsion Sites: An Overview of Choukroun’s PRF. *J. Implant Adv. Clin. Dent.* **1**, 27–35 (2010).
3. Nurden, A. T., Nurden, P., Sanchez, M., Andia, I. & Eduardo, A. Platelets and wound healing. *Front. Biosci.* **2**, 3532–3548 (2008).
4. Malhotra, A., Pelletier, M. H., Yu, Y. & Walsh, W. R. Can platelet-rich plasma (PRP) improve bone healing? A comparison between the theory and experimental outcomes. *Arch. Orthop. Trauma Surg.* **133**, 153–165 (2013).
5. Agrawal, M. & Agrawal, V. Platelet Rich Fibrin and its Applications in Dentistry - A Review Article. *Natl. J. Med. Dent. Res.* 54–61 (2014).
6. Dohan Ehrenfest, D. M., Rasmusson, L. & Albrektsson, T. Classification of platelet concentrates: from pure platelet-rich plasma (P-PRP) to leucocyte- and platelet-rich fibrin (L-PRF). *Trends Biotechnol.* **27**, 158–167 (2009).
7. Dohan Ehrenfest, D. M., Del Corso, M., Diss, A., Mouhyi, J. & Charrier, J.-B. Three-Dimensional Architecture and Cell Composition of a Choukroun’s Platelet-Rich Fibrin Clot and Membrane. *J. Periodontol.* **81**, 546–555 (2010).
8. Prakash, S. & Thakur, A. Platelet Concentrates: Past, Present and Future. *J. Maxillofac. Oral Surg.* **10**, 45–49 (2011).
9. Dohan, D. M. *et al.* Platelet-rich fibrin (PRF): A second-generation platelet concentrate. Part I: Technological concepts and evolution. *Oral Surgery, Oral Med. Oral Pathol. Oral Radiol. Endodontology* **101**, (2006).
10. Dohan, D. M. *et al.* Platelet-rich fibrin (PRF): A second-generation platelet concentrate. Part II: Platelet-related biologic features. *Oral Surgery, Oral Med. Oral Pathol. Oral Radiol. Endodontology* **101**, (2006).
11. Choukroun, J. *et al.* Platelet-rich fibrin (PRF): A second-generation platelet concentrate. Part IV: Clinical effects on tissue healing. *Oral Surgery, Oral Med. Oral Pathol. Oral Radiol. Endodontology* **101**, 56–60 (2006).
12. Miron, R. J. *et al.* Injectable platelet rich fibrin (i-PRF): opportunities in regenerative dentistry? *Clin. Oral Investig.* **21**, 2619–2627 (2017).
13. Marx, R. E. *et al.* Platelet-rich plasma: Growth factor enhancement for bone grafts. *Oral*



- Surg. Oral Med. Oral Pathol. Oral Radiol. Endod.* **85**, 638–646 (1998).
14. Sood, V., Masamatti, S. S., Khatri, M., Kumar, A. & Jindal, V. Platelet Concentrates – Part I. *Indian J. Dent. Sci.* **4**, 123–126 (2012).
  15. Sunitha Raja, V. & Munirathnam Naidu, E. Platelet-rich fibrin: evolution of a second-generation platelet concentrate. *Indian J. Dent. Res.* **19**, 42–6 (2007).
  16. PAIROT TAYAPONGSAK, Brien, D. A. O., Monteiro, B. & Arceo-diaz, L. Y. N. Y. Reconstruction With Particulate Cancellous Bone and Marrow. *J Oral Maxillofac Surg* **52**, 161–165 (1994).
  17. Dohan Ehrenfest David, M. Classification of platelet concentrates (Platelet-Rich Plasma-PRP, Platelet-Rich Fibrin-PRF) for topical and infiltrative use in orthopedic and sports medicine: current consensus, clinical implications and perspectives. *Muscle, Ligaments Tendons J.* **4**, 3–9 (2014).
  18. Fioravanti, C. *et al.* Autologous blood preparations rich in platelets, fibrin and growth factors. *ORAL Implantol.* **8**, 96–113 (2016).
  19. Vahabi, S., Vaziri, S., Torshabi, M. & Rezaei Esfahrood, Z. Effects of Plasma Rich in Growth Factors and Platelet-Rich Fibrin on Proliferation and Viability of Human Gingival Fibroblasts. *J. Dent. (Tehran).* **12**, 504–12 (2015).
  20. Wu, C. L. *et al.* Platelet-rich fibrin increases cell attachment, proliferation and collagen-related protein expression of human osteoblasts. *Aust. Dent. J.* **57**, 207–212 (2012).
  21. Albanese, A., Licata, M. E., Polizzi, B. & Campisi, G. Platelet-rich plasma (PRP) in dental and oral surgery: from the wound healing to bone regeneration. *Immun. Ageing* **10**, 23 (2013).
  22. Desarda, H. M., Gurav, A. N., Gaikwad, S. P. & Inamdar, S. P. Platelet rich fibrin: a new hope for regeneration in aggressive periodontitis patients: report of two cases. *Indian J. Dent. Res.* **24**, 627–30 (2013).
  23. Whitmann DH, B. R. and G. D. Platelet gel: an alternative to fibrin glue with applications in oral and maxillofacial surgery. *J Oral Maxillofac Surg 1997; 55 1294-1299* **55**, 1294–1299 (1997).
  24. Tunali, M. *et al.* Clinical Evaluation of Autologous Platelet-Rich Fibrin in the Treatment of Multiple Adjacent Gingival Recession Defects: A 12-Month Study. *Int. J. Periodontics Restor. Dent.* **35**, 105–114 (2015).
  25. Visedo, Á. F. El boosting biológico en la regeneración oral Usos y Aplicaciones del IntraSpin TM L-PRF Ciencia y práctica Resumen de la ponencia dictada por el doctor

- Álvaro Farnós Visedo. (2017).
26. Castro, A. B. *et al.* Regenerative potential of leucocyte- and platelet-rich fibrin. Part A: intra-bony defects, furcation defects and periodontal plastic surgery. A systematic review and meta-analysis. *J. Clin. Periodontol.* **44**, 67–82 (2017).
  27. Dohan, D. M. *et al.* Platelet-rich fibrin (PRF): A second-generation platelet concentrate. Part III: Leucocyte activation: A new feature for platelet concentrates? *Oral Surgery, Oral Med. Oral Pathol. Oral Radiol. Endodontology* **101**, (2006).
  28. El Bagdadi, K. *et al.* Reduction of relative centrifugal forces increases growth factor release within solid platelet-rich-fibrin (PRF)-based matrices: a proof of concept of LSCC (low speed centrifugation concept). *Eur. J. Trauma Emerg. Surg.* 1–13 (2017). doi:10.1007/s00068-017-0785-7
  29. Abd El Raouf, M. *et al.* Injectable-platelet rich fibrin using the low speed centrifugation concept improves cartilage regeneration when compared to platelet-rich plasma. *Platelets* **0**, 1–9 (2017).
  30. Naik, B., Karunakar, P., Jayadev, M. & Marshal, V. R. Role of Platelet rich fibrin in wound healing: A critical review. *J. Conserv. Dent.* **16**, 284–93 (2013).
  31. Report, T., Cortellini, S., Ziekenhuis, U., Quirynen, M. & Ziekenhuis, U. Guia para o uso do L-PRF. (2017). doi:10.13140/RG.2.2.30622.23369
  32. Kobayashi, M. *et al.* A proposed protocol for the standardized preparation of PRF membranes for clinical use. *Biologicals* **40**, 323–329 (2012).
  33. Pinto, N. *et al.* An Innovative Regenerative Endodontic Procedure Using Leukocyte and Platelet-rich Fibrin Associated with Apical Surgery: A Case Report. *J. Endod.* 1–7 (2017). doi:10.1016/j.joen.2017.07.002
  34. Salgado-peralvo, Á. O. & Salgado-garcía, Á. Cirugía Oral y rica en plaquetas y leucocitos. **9**, 4–11 (2016).
  35. Borie, E. *et al.* Platelet-rich fibrin application in dentistry: A literature review Platelet-rich fibrin application in dentistry: a literature review. *Int. J. Clin. Exp. Med.* **8**, 7922–7929 (2015).
  36. Mazor, Z. *et al.* Sinus Floor Augmentation With Simultaneous Implant Placement Using Choukroun's Platelet-Rich Fibrin as the Sole Grafting Material: A Radiologic and Histologic Study at 6 Months. *J. Periodontol.* **80**, 2056–2064 (2009).
  37. Dohan Ehrenfest, D. M., Doglioli, P., de Peppo, G. M., Del Corso, M. & Charrier, J.-B. Choukroun's platelet-rich fibrin (PRF) stimulates in vitro proliferation and differentiation

- of human oral bone mesenchymal stem cell in a dose-dependent way. *Arch. Oral Biol.* **55**, 185–194 (2010).
38. Amable, P. R. *et al.* Platelet-rich plasma preparation for regenerative medicine: Optimization and quantification of cytokines and growth factors. *Stem Cell Res. Ther.* **4**, 1–13 (2013).
39. Acar, A. H. *et al.* Micro-computed tomography and histomorphometric analysis of the effects of platelet-rich fibrin on bone regeneration in the rabbit calvarium. *Arch. Oral Biol.* **60**, 606–614 (2015).
40. You HJ & Han SKJ. Cell Therapy for Wound Healing. *Med Sci 2014*; **29**, 311–319 (2014).
41. Murata, S., Maruyama, T., Nowatari, T., Takahashi, K. & Ohkohchi, N. Signal transduction of platelet-induced liver regeneration and decrease of liver fibrosis. *Int. J. Mol. Sci.* **15**, 5412–5425 (2014).
42. Miron, R. J. *et al.* Use of platelet-rich fibrin in regenerative dentistry: a systematic review. *Clin. Oral Investig.* **21**, 1913–1927 (2017).
43. Hoaglin, D. R. & Lines, G. K. Prevention of localized osteitis in mandibular third-molar sites using platelet-rich fibrin. *Int. J. Dent.* **2013**, (2013).
44. Miron, R. J. *et al.* Use of platelet-rich fibrin in regenerative dentistry: a systematic review. *Clin. Oral Investig.* **21**, 1913–1927 (2017).
45. Alica Kubescha, Mike Barbeck, Sarah Al-Maawi, Anna Orłowska, Patrick F. Booms; Robert A. Sader, Richard J. Miron, Charles.J. Kirkpatrick, Joseph Choukrouna, and S. G. A low speed centrifugation concept leads to cell accumulation and vascularization of solid platelet-rich fibrin: an experimental study in vivo. *Platelets* **accepted**, 1–12 (2018).
46. Castro, A. B. *et al.* Regenerative potential of leucocyte- and platelet-rich fibrin. Part B: sinus floor elevation, alveolar ridge preservation and implant therapy. A systematic review. *J. Clin. Periodontol.* **44**, 225–234 (2017).
47. Lopez-Jornet, P., Sanchez Perez, A., Amaral Mendes, R. & Tobias, A. Medication-related osteonecrosis of the jaw: Is autologous platelet concentrate application effective for prevention and treatment? A systematic review. *J. Cranio-Maxillofacial Surg.* **44**, 1067–1072 (2016).
48. Nanditha, S., Chandrasekaran, B., Muthusamy, S. & Muthu, K. Apprising the diverse facets of Platelet rich fibrin in surgery through a systematic review. *Int. J. Surg.* **46**, 186–194 (2017).
49. Miron, R. J. *et al.* Platelet-Rich Fibrin and Soft Tissue Wound Healing: A Systematic

- Review. *Tissue Eng. Part B Rev.* **23**, 83–99 (2017).
50. Al-Hamed, F. S., Tawfik, M. A.-M., Abdelfadil, E. & Al-Saleh, M. A. Q. Efficacy of Platelet-Rich Fibrin After Mandibular Third Molar Extraction: A Systematic Review and Meta-Analysis. *J. Oral Maxillofac. Surg.* **75**, 1124–1135 (2017).
  51. Moraschini, V. & Barboza, E. dos S. P. Use of Platelet-Rich Fibrin Membrane in the Treatment of Gingival Recession: A Systematic Review and Meta-Analysis. *J. Periodontol.* **87**, 281–290 (2016).
  52. Jasser, R. A. L., Alkudmani, H. & Andreana, S. Platelet-Rich Fibrin as a New Approach in Treating Gingival Recession : Systematic Review and Meta-Analysis. *J. Dent. Oral Disord. Ther.* 1–12 (2017).
  53. Lolato, A., Bucchi, C., Taschieri, S., Kabbaney, A. El & Fabbro, M. Del. Platelet concentrates for revitalization of immature necrotic teeth: a systematic review of the clinical studies. *Platelets* **27**, 383–392 (2016).
  54. Jadhav, G., Shah, D. & Raghvendra, S. Autologus Platelet Rich Fibrin aided Revascularization of an immature, non-vital permanent tooth with apical periodontitis: A case report. *J. Nat. Sci. Biol. Med.* **6**, 224 (2015).
  55. Martínez, C. E., Smith, P. C. & Palma Alvarado, V. A. The influence of platelet-derived products on angiogenesis and tissue repair: A concise update. *Front. Physiol.* **6**, 1–7 (2015).

# CAPÍTULO II

---

## **1. Estágio de Clínica Geral Dentária**

O Estágio em Clínica Geral Dentária foi realizado na Clínica Universitária Filinto Baptista, no Instituto Universitário de Ciências da Saúde, em Gandra - Paredes, num espaço de 5 horas semanais, nomeadamente: quarta-feira das 19h00-24h00 (de 13 de Setembro de 2017 a 13 de Junho 2018), perfazendo, assim, um total de duração de 180 horas. Este estágio, foi supervisionado pelo Mestre Luís Santos e permitiu aplicar todos os conhecimentos teóricos e práticos adquiridos ao longo do curso, proporcionando um contato direto com os diferentes tipos de pacientes e as formas de intervir com os mesmos. Deste modo, o Estágio de Clínica Geral Dentária permitiu adquirir mais competências, aumentando a experiência clínica exigida para um futuro desempenho da profissão.

Durante este estágio foram realizados os seguintes atos clínicos descritos na tabela 1:

Ato clínico	Operador	Assistente	Total
Destartarização total	4	3	7
Exodontia	0	1	1
Restaurações	8	10	18
Endodontias	3	1	4
Colocação de Protese	1	0	1
Impressão de moldeiras	0	1	1
Total	16	16	32

Tabela 1: Atos clínicos realizados no Estágio de Clínica Geral Dentária

## **2. Estágio em Clínica Hospitalar**

O Estágio em Clínica Hospitalar foi realizado no Hospital de Valongo, em Valongo-Porto, durante o período de dia 11 de Setembro a dia 11 de Junho com 4h semanais: segunda-feira das 9h-13h perfazendo um total de 185 horas. Este estágio, que foi supervisionado pelo Doutor Luís Monteiro e Fernando Figueiras, permitiu ter contacto com pacientes mais diversificados, isto é, pacientes com vários tipos de doenças nomeadamente doenças sistémicas, crónicas, entre outras e polimedicados.

Durante este estágio foram realizados os seguintes atos clínicos descritos na tabela 2:

Ato clínico	Operador	Assistente	Total
Destartarização total	41	39	80
Exodontia	35	39	74
Restaurações	17	20	37
Endodontias	1	3	4
Curetagem alveolar	2	1	3
Aplicação tópica de flúor	2	1	3
Pulpotomia	0	1	1
<b>Total</b>	<b>98</b>	<b>104</b>	<b>202</b>

Tabela 2: Atos clínicos realizados no Estágio Hospitalar

### 3. Estágio em Saúde Oral e Comunitária

O Estágio em Saúde Oral e Comunitária teve uma carga horária de 4,5 horas que compreendeu entre o dia 14 de Setembro e o dia 14 de Junho perfazendo um total de 162 horas e foi supervisionado pelo Professor Doutor Paulo Rompante.

Inicialmente foram realizadas todas as atividades que se destinavam para vários grupos de população tais como grávidas, adultos seniores, população com HIV, crianças dos 0-5 anos, 6-7 anos, 8-9 anos e adolescentes.

Posteriormente as atividades foram postas em prática numa escola do agrupamento do concelho de Valongo (Escola do Calvário) onde incluía crianças da Pré-Escola e do 1º Ciclo com o objetivo de promover a saúde oral segundo o Plano Nacional de Promoção de Saúde Oral (PNPSO). Foi posto em aprovação pela Diretora da Escola do Calvário um cronograma que consistia nas datas, atividades e crianças abrangidas para cada visita.

Para além dessas mesmas atividades, foi realizado o levantamento de dados epidemiológicos seguindo os inquéritos Anexo 4 e Anexo 8 da Organização Mundial de Saúde (OMS) perfazendo um total de 141 alunos com idades compreendidas entre os 2 e os 11 anos.