CESPU
INSTITUTO UNIVERSITÁRIO
DE CIÊNCIAS DA SAÚDE

OSTEONECROSE MAXILARES DEVIDA A MEDICAMENTOS: REVISÃO LITERÁRIA SOBRE DIAGNÓSTICO E TERAPIA

Alessandro Calciati

ORIENTADOR: prof. Luis Monteiro

Gandra 2019

Relatório de Estágio

Mestrado Integrado em Medicina dentária

Instituto Universitário de Ciências da Saúde

Declaração de integridade:

Eu, Alessandro Calciati, estudante do Mestrado Integrado em Medicina Dentária do Instituto Universitário de Ciências da Saúde, declaro ter atuado com absoluta integridade na elaboração deste Relatório de Estágio intitulado: **Osteonecrose maxilares devida a medicamentos: revisão literária sobre diagnóstico e terapia.**

Confirmo que em todo o trabalho conducente à sua elaboração não recorri a qualquer forma de falsificação de resultados ou à prática de plágio (ato pelo qual um indivíduo, mesmo por omissão, assume a autoria do trabalho intelectual pertencente a outrem, na sua totalidade ou em partes dele).

Mais declaro que todas as frases que retirei de trabalhos anteriores pertencentes a outros autores foram referenciadas ou redigidas com novas palavras, tendo neste caso colocado a citação da fonte bibliográfica.

Relatório apresentado no Instituto Universitário de Ciências da Saúde.

Aluno:

Declaração de aceitação de Orientador:

Eu, **Luis Monteiro**, com a categoria profissional de Professor Auxiliar do Instituto Universitário de Ciências da Saúde, tendo assumido o papel de Orientador do Relatório Final de Estágio intitulado "**Osteonecrose maxilares devida a medicamentos: revisão literária sobre diagnóstico e terapia"** do Aluno do Mestrado Integrado em Medicina Dentária, Alessandro Calciati, declaro que sou de parecer favorável para que o Relatório Final de Estágio possa ser presente ao Júri para Admissão a provas conducentes para obtenção do Grau de Mestre.

Gandra, __/__/____

O Orientador:

Agradecimentos

Dedico este trabalho a meu Pai .

As minha mãe e meus irmãos pela paciência e o amor com que me acompanharam neste longo e difícil caminho cheio de satisfação e novas implicações profissionais.

A Rosi, o amor da minha vida, sem ela nada disso faz sentido.

Quero agradecer a todos os meus companheiros que partilharam comigo estes anos de estudo e empenho, por me terem transmitido algum do seu conhecimento e experiência.
Também agradeço ao meu orientador para o apoio e a disponibilidade demonstrado.

ÍNDICE

CAPÍTULO I

1. INTRODUÇÃO....1

2. OBJETIVO GERAL....1

3. MATERIAIS E MÉTODOS....1

4. DISCUSSÃO....2

4.1. OSTEONECROSE DOS MAXILARES ASSOCIADOS A BISFOSFONATOS (ONM)....2

4.2. OSTEONECROSE DOS MAXILARES ASSOCIADOS COM DENOSUMAB OU MEDICAMENTOS ANTI-ANGIOGÉNICOS....4

4.2.1. ONM de Denosumab....4

4.2.2 ONM de medicamentos anti-angiogênicos....6

4.3. CLÍNICA E DIAGNÓSTICO DO ONM....8

4.4 TERAPIA....14

4.4.1 TERAPIA MÉDICA....15

4.4.2 TERAPIA CIRÚRGICA....20

4.4.2.1 CIRURGIA CONSERVADORA....21

4.4.2.2 CIRURGIA RESSECTIVA....23

4.4.2.3 TERAPIA CIRÚRGICA LASER....25

4.4.2.4 CONCENTRADOS DE PLAQUETAS AUTÓLOGAS (APC)....26

5. PREVENÇÃO....27

6. CONCLUSÃO....28

7. BIBLIOGRAFIA....29

8. ANEXOS....33

CAPÍTULO II....36

1. Estágio em Clínica Geral Dentária....37

2. Estágio em Clínica Hospitalar....37

3. Estágio em Saúde Oral e Comunitária....37

ÍNDICE DE SIGLAS

BP: bisfosfonatos

N-BP: amina-bisfosfonatos

ASBMR: Sociedade Americana de Pesquisa Óssea e Mineral

AAOMS: Associação Americana de Cirurgiões Orais e Maxilofaciais

ONM: osteonecrose dos maxilares

BRONJ: osteonecrose dos maxilares asociados a bisfosfonatos

RANKL: receptor activator of nuclear factor κ-B ligand

PMO: Post-Menopausal Osteoporosis

AR: artrite reumatóide

EMA: Agência Europeia de Medicamentos

VEGF: fator de crescimento endotelial vascular

M-CSF: fator estimulador de colônias de macrófagos

OPT: ortopantomografia TC: tomografia computadorizada

CAOMS: Associação Canadense de Cirurgiões Orais e Maxilofaciais

VAS: Visual Analogue Scale

OHB: oxigenoterapia hiperbárica

PTH: hormônio paratireoideo humano endógeno

LLLT: laser de baixa intensidade (Low Level Laser Therapy)

APC: concentrados autólogos de plaquetas

PRP: plasma rico em plaquetas

PRF: plaquetas rico em fibrina (Platelet Rich Fibrin)

PRGF: fatores de crescimento rico em plaquetas (Platelet Rich Grow Factors)

ÍNDICE DE TABELAS

Tabela 1: Medicamentos relacionadas ao ONM.....6

Tabela 2: Fatores de risco.....8

Tabela 3: Sinais clínicos de ONM.....10

Tabela 4: Work-up diagnóstico de ONM.....12

Tabela 5: Estadio de MRONJ.....13

Tabela 6: Tratamento de MRONJ.....15

RESUMO

A osteonecrose da mandíbula (ONM) tem sido associada ao uso de aminobifosfonatos e denosumab. A grande maioria (> 90%) dos casos ocorre na população de pacientes oncológicos que recebem altas doses de bisfosfonatos intravenosos ou denosumab subcutâneo (incidencia 1-15 %).

Na população de pacientes com osteoporose, a incidência de ONM é estimada em 0,001% a 0,01%, substancialmente maior do que a incidência na população geral (<0,001%).

Novos conhecimentos sobre a fisiopatologia da ONM incluem efeitos antirreabsortivos de BPs e Dmab, efeitos de BPs em células T gama delta e na função de monócitos e macrófagos, bem como o papel da infeção bacteriana local, inflamação e necrose.

Foram identificados vários fatores de risco da terapia antireabsortiva. Estes incluem a presença de doença periodontal, procedimentos cirúrgicos orais como extrações ou colocação de implantes, prótese mal ajustadas, radioterapia, quimioterapia, diabetes, tabagismo, uso de glicocorticóides e outras medicamentos, incluindo agentes antiangiogênicos.

As estratégias de prevenção para a ONM incluem a eliminação ou estabilização da doença oral antes do início de agentes antirreabsortivos, bem como a manutenção de uma boa higiene oral.

A abordagem da ONM é baseada no estágio da doença, no tamanho das lesões e na presença de terapia medicamentosa e comorbidade. A terapia conservadora inclui colutórios orais antibióticos tópicos e antibioticoterapia sistêmica. O desbridamento cirúrgico localizado é indicado na doença avançada não responsiva e tem sido bem sucedido. Dados iniciais sugeriram maior cicatrização óssea com teriparatida em casos sem contraindicações para seu uso.

A terapia experimental inclui transplante intralesional de células-tronco de medula óssea, terapia com laser de baixa intensidade, aplicação local de fator de crescimento derivado de plaquetas, oxigênio hiperbárico e enxerto de tecido.

PALAVRAS-CHAVE: osteonecrose dos maxilares associados a medicamentos, bisfosfonatos, antiangiogênicos, denosumab, imagem, fator de risco, diagnóstico, tratamento, abordagem.

ABSTRACT

The osteonecrosis of the jaw (ONJ) has been associated with the use of Aminobiphosphonates and denosumab. The vast majority (> 90%) of cases occur in the population of cancer patients receiving high doses of intravenous bisphosphonates or subcutaneous denosumab (incidence 1-15%). In the population of patients with osteoporosis, the incidence of ONM is estimated to be 0.001% to 0.01%, marginally higher than the incidence in the general population (<0.001%).

New knowledge on the pathophysiology of ONJ includes anti-resorptive effects of BPs and Dmab, effects of BPs on delta T-cells and on monocyte and macrophage function, as well as the role of local bacterial infection, inflammation and necrosis.

Various risk factors of antiresorptive therapy have been identified. These include the presence of periodontal disease, oral surgical procedures with extractions or implants, maladjusted prostheses, radiotherapy, chemotherapy, diabetes, smoking, use of glucocorticoids and other medications, including antiangiogenic agents.

Prevention strategies for ONJ include the elimination or stabilization of oral disease prior to the start of anti-resorptive agents as well as maintenance of good oral hygiene.

ONJ management is based on disease stage, lesion size and the presence of drug therapy and comorbidity.

Conservative therapy includes topical antibiotic oral rinses and systemic antibiotic therapy.

Localized surgical debridement is indicated in advanced non-responsive disease and has been successful. Initial data suggested greater bone healing with teriparatide in cases without contraindications to its use.

Experimental therapy includes intralesional transplantation of bone marrow stem cells, low-intensity laser therapy, local application of platelet-derived growth factor, hyperbaric oxygen, and tissue grafting.

Keywords: medication-related osteonecrosis of the jaw, bisphosphonates, antiangiogenics, denosumab, imaging, risk factor, diagnosis, treatment, management.

CAPÍTULO I

1. INTRODUÇÃO

ONM associado a bisfosfonatos (BP) é definida pela Sociedade Americana de Pesquisa Óssea e Mineral (ASBMR) como uma área óssea exposta na região maxilofacial que não cicatriza dentro de 8 semanas após ser identificado por um profissional de saúde, em um paciente submetido a uma terapêutica com bisfosfonatos, sem ter recebido radioterapia na região craniofacial.[1]

A Associação Americana de Cirurgiões Orais e Maxilofaciais (AAOMS) atualizou recentemente (2014) a sua definição de ONM relacionada a fármacos para tratamento atual ou prévio com agentes antireabsortivos ou antiangiogênicos: osso ou osso exposto que pode ser sondado através de uma fístula intra-oral ou extra-oral na região maxilo-facial que persistiu por mais de 8 semanas[2], e sem histórico de radioterapia nas mandíbulas ou doença metastática óbvia nas mandíbulas. [1-3]

2. OBJETIVO GERAL

O objetivo deste trabalho é fornecer uma revisão da literatura e do consenso internacional sobre a classificação, incidência, fisiopatologia, diagnóstico e abordagem da osteonecrose maxilares.

3. MATERIAIS E MÉTODOS

Este trabalho fornece uma revisão da literatura e do consenso internacional sobre a classificação, incidência, fisiopatologia, diagnóstico e manejo da osteonecrose da mandíbula (ONM) em populações oncológicas e de pacientes com osteoporose. A estratégia do estudo foi desenvolvida tentando dividir a pesquisa em três categorias: epidemiologia, diagnóstico e tratamento. Foi realizada uma pesquisa bibliográfica através diferentes motores de busca:

pubmed, medline, cochrane. As palavras-chave foram introduzidas nos motores de busca na língua inglesa, português, italiano, espanhol. Dos artigos recolhidos foram selecionados os mais relevantes, concentrando-se em publicações entre 2007 e 2016. Como critérios de inclusão foram utilizados todos os artigos que, após a leitura do abstract e conclusão, estavam relacionados com os principais pontos já destacados nas "OBJETIVO GERAL". Foram utilizados 59 artigos: 9 sobre epidemiologia, 6 sobre diagnóstico e 31 sobre terapia. 13 artigos foram relevantes para o tópico, mas não podem ser classificados nas 3 categorias mencionadas acima (ver tabela nos anexos).

Artigos publicados antes de 2003 e aqueles não compatíveis com os principais pontos mencionados no objetivo geral foram excluídos do trabalho.

4. DISCUSSÃO

4.1. OSTEONECROSE DOS MAXILARES ASSOCIADOS A BISFOSFONATOS (BRONJ)

Os bisfosfonatos (BP), também comumente chamados bisfosfonatos ou difosfonatos, são um grupo de fármacos usadas no tratamento de patologias que envolvem o sistema esquelético: doenças oncológicas e hematológicas; (por exemplo hipercalcemia maligna, metástases ósseas malignas de tumores sólidos de várias origens - carcinomas mamários, prostáticos, renais, mieloma múltiplo) e doenças osteometabólicas benignas (por exemplo, osteoporose e doença de Paget). A amina-BP (N-BP), em particular, é a classe de bifosfonatos mais frequentemente utilizada e associada a ONM pela literatura.

Desde 2003, o ano do primeiro relatório de exposição óssea necrótica na cavidade oral em pacientes com cancro como resultado de tratamento com N-BP [4], até hoje mais de 2.400 casos de BRONJ foram registrados no mundo [5] entre séries de casos e estudos clínicos retrospectivos. Na verdade, o número de casos confirmados na prática clínica parece muito superior ao que estimado. [6]

INCIDÊNCIA EM ONCOLOGIA: à luz dos dados da literatura, é possível avaliar a mediana do risco de ONM após tratamento prolongado com N-BP por via intravenosa (iv) em pacientes com a doença onco-hematológica oscila entre 1% e 10% aos 2 anos após o início do tratamento.[7]

Deve-se notar que o risco é maior para o ácido zoledrônico do que o pamidronato [8] e também maior for a dose cumulativa do medicamento administrado [9]. Além disso, não se sabe quanto e se o risco de desenvolver ONM depois da interrupção da terapia se reduz; em alguns casos de pacientes sobreviventes de longo prazo, o desenvolvimento tardio do ONM foi relatado [10].
INCIDÊNCIA EM OSTEOPOROSE: em pacientes não oncológicos, a incidência de ONM é muito baixa e foi estimada em cerca de 0,7 / 100.000 pessoas / ano de exposição (3). Estes dados podem potencialmente subestimar o problema; dados de estudos clínicos indicariam uma incidência de ONM em pacientes que tomam alendronato semanal por via oral igual a 0,01-0,04% [11]. O alendronato, amplamente usado entre os N-BPs por via oral, também é o mais envolvido em casos de ONM: Reid et al. descreveram 261 casos de ONM em indivíduos em terapia com BP por via oral, a maioria deles com alendronato [12].

PATOGÉNESE: a patogénese da ONM ainda não é clara, embora provavelmente multifatorial [13]. Como a ONM é uma lesão do osso, é importante rever algumas informações básicas sobre o processo fisiológico da homeostase óssea. Osteoclastos e osteoblastos são as células responsáveis pela reabsorção óssea e deposição. Os osteoblastos diferem dos osteócitos, enquanto os osteoclastos se originam da linhagem monócito-macrófago sob a influência de fatores de crescimento de citocinas. Os osteoclastos são principalmente dependentes da exposição ao RANKL (receptor activator of nuclear factor κ-B ligand), e estas células são inibidas pela ausência de RANKL ou pela presença de osteoprotegerina, que atua como um receptor chamariz para RANKL. Por sua vez, a atividade osteoblástica é aumentada por mediadores gerados sob atividade osteoclástica. Estes mecanismos estão sob o controle sistémico da hormona paratiróide e da vitamina D. Devido à sua estrutura química, os bisfosfonatos podem aderir firmemente à matriz óssea, o que explica sua rápida remoção inicial do plasma e suo tempo de semi vida no osso.
A inibição da atividade de osteoclastos e osteoblastos resulta em remodelação óssea prejudicada.

Outro modelo patogenético sugeriu que os bisfosfonatos poderiam inibir a angiogénese nos ossos maxilares e determinar uma redução no sistema vascular com dano na microcirculação, isquemia óssea e subsequente necrose avascular. [14] A suscetibilidade, em termos de

predisposição genética da disfunção do sistema de coagulação, tem um papel fundamental no surgimento do ONM. [1]

Uma das peculiaridades do ONM é a localização quase exclusiva dos ossos craniofaciais. As possíveis causas ainda não são totalmente conhecidas, mas as seguintes hipóteses foram avançadas:

- turnover ósseo do osso mandibular fisiologicamente maior do que o esqueleto restante;
- vascularização terminal da mandíbula;
- presença de um fino revestimento mucoperiosteal para proteger o tecido ósseo subjacente, facilmente sujeito a trauma. [3]

4.2. OSTEONECROSE DOS MAXILARES ASSOCIADOS COM DENOSUMAB OU MEDICAMENTOS ANTI-ANGIOGÉNICOS

Recentemente ONM foi observada em pacientes com cancro também no curso de terapias com outros medicamentos de anti-reabsorção (por exemplo denosumab) [15] ou com anti-angiogénicos [16], este último em combinação com BP ou sem o uso concomitante de bisfosfonatos.

4.2.1 ONM de Denosumab

O denosumab é um anticorpo monoclonal humano indicado para o tratamento da osteoporose pós-menopáusica (Post-Menopausal Osteoporosis, PMO) com risco aumentado de fraturas, de perda óssea na artrite reumatóide (AR) e o aumento do risco de fraturas na terapia hormonal ablativa em homens com cancro de próstata.

Atua complexando o RANK-L (RANK Ligand), uma proteína que age como um sinal primário na promoção da reabsorção óssea pelos osteoclastos, ligando-se ao receptor RANK: inibindo assim a formação e a atividade dos osteoclastos. Em numerosas condições em que há perda óssea, há um desequilíbrio entre o RANK-L (ativador osteoclástico), que é aumentado, e a osteoprotegerina (inibidor osteoclástico).

Ensaios clínicos de fase III mostraram que o denosumab tem um perfil de segurança comparável ao da PA e que pode ser igual ou mais eficaz do que os bisfosfonatos na prevenção da perda óssea devido ao tratamento de PMO, de AR ou osteopenia induzida por tratamentos anticancro. Além disso, provou ser benéfico em relação à adesão do paciente.

O denosumab foi recentemente aprovado com uma dose mais alta (120 mg por via subcutânea a cada 4 semanas), em comparação com as indicações anteriores nas quais é prescrito com uma dose de 60 mg para a prevenção de complicações esqueléticas de metástases ósseas. A avaliação clínica foi baseada em três ensaios clínicos randomizados duplo-cegos de "não-inferioridade" para o ácido zoledrônico, realizados respetivamente em cancro de mama metastático, cancro de próstata e pacientes com metástases ósseas de outros tumores sólidos ou mieloma, não revelando diferenças na sobrevida total ou no tempo de progressão da patologia entre os grupos [17].

INCIDÊNCIA: A incidência de ONM foi maior de uma maneira não estatisticamente significativa em indivíduos tratados com denosumab em comparação com aqueles expostos ao ácido zoledrônico (1,8% vs 1,3%), e na maioria dos casos os pacientes com osteonecrose que receberam denosumab relataram o evento durante os primeiros 2 anos de tratamento (mediana do tempo de tratamento antes do início de ONM: 14 meses). As vantagens do denosumab em comparação com os bisfosfonatos em doentes oncológicos incluem a via de administração subcutânea e a menos nefrotoxicidade, comparado a um custo econômico mais alto.

Em relação ao risco de ONM, parece ser inalterado em relação ao zoledronato, de modo que a atenção máxima é indicada e são recomendadas medidas preventivas tomadas para os bisfosfonatos.

4.2.2 ONM de medicamentos anti-angiogénicos

No período de dois anos de 2009-2010, dois alertas foram emitidos pela EMEA (agora Agência Europeia de Medicamentos, EMA) após relatar os sistemas de farmacovigilância de alguns casos de ONM em pacientes tratados com dois medicamentos antiangiogénicos:

- Bevacizumab; autorizado pela UE em 2005 para o tratamento de primeira linha de pacientes com cancro de cólon metastático ou retal, cancro de mama metastático, cancro de pulmão não-ressecável de células não pequenas (metastático e avançado), tumor de células renais avançado e / ou metastático e glioblastoma multiforme. Isso tem como alvo o VEGF e destina-se a prevenir o crescimento de novos vasos sanguíneos. [18]
- Sunitinib; autorizado pela UE em 2006 para o tratamento de cancro gastrointestinal estromal maligno inoperável e / ou metastático após insucesso do tratamento com imatinib, em carcinoma de células renais avançado / metastático ou tumores neuroendócrinos pancreáticos não ressecáveis bem definidos, em adultos. O sunitinib, que pertence ao grupo de inibidores de tirosina quinase, inibe a neoangiogénese por interferir com o receptor de VEGF, de M-CSF e outras vias.

Os fármacos relacionados ao ONM são mostradas na tabela 1.

Tabela 1 Medicamentos relacionadas ao ONM [2-15-16]

Princípio Ativo	Indicação	Classe de medicamento	Modo de ação
Zoledronato	Metástase óssea; doença de Paget; osteoporose; hipercalcemia maligna	Bisfosfonato (anti-reabsorção)	Inibição de osteoclastos
Pamidronato	Metástase óssea; mieloma múltiplo; hipercalcemia maligna	Bisfosfonato (anti-reabsorção)	Inibição de osteoclastos
Aledronato	Metástase óssea; osteoporose	Bisfosfonato (anti-reabsorção)	Inibição de osteoclastos

Ibandronato	Metástase óssea; hipercalcemia neoplásica	Bisfosfonato (anti-reabsorção)	Inibição de osteoclastos
Neridronato	Osteogénese imperfeita; doença de Paget	Bisfosfonato (anti-reabsorção)	Inibição de osteoclastos
Risedronato	Osteoporose	Bisfosfonato (anti-reabsorção	Inibição de osteoclastos
Denosumab	Metástase óssea; osteoporose; perda óssea de terapia de cancro	Anticorpo monoclonal humanizado (anti-reabsorção)	Supressão da remodelação óssea pela inibição do RANK
Bevacizumab	Tumor maligno avançado com metástase óssea	Antiangiogénico	inibição da angiogénese pelo bloqueio do VEGF
Sunitinib	Tumor maligno de células renais, tumores neuroendócrinos e tumores estromais gastrointestinais	Antiangiogénico	inibição da angiogénese pelo bloqueio do VEGF, M-CSF e outras vias

4.3. CLÍNICA E DIAGNÓSTICO DE ONM

Entre os fatores de risco para o aparecimento de ONM identificados pela comunidade científica internacional, embora com robustez diferente, são contados os fatores relacionados ao medicamento [7-8-9], comorbidades e fatores locais [9].
Os fatores de risco do ONM estão presentes na tabela 2.

Tabela 2 Fatores de risco [7-8-9]

MEDICAMENTOS RELACIONADAS	COMORBIDADE	LOCAIS
molécula (zolendronato vs. outros)	diabetes	**Cirurgia dento-alveolar**
por administração (iv vs oral)	artrite reumatóide	extração dentária
dose cumulativa	hipercalcemia	cirurgia óssea, endodôntica, periodontal
duração do tratamento	hiperparatiroidismo	**Implantologia osseointegrada**
quimioterapia/antiangiogénico	hipovitaminose D	**Patologia inflamatória periodontal / peri-implantar**
uso de esteróides	osteomalacia	periodontopatia crônica
talidomida	insuficiência renal em diálise	injeções odontogênicas
fatores de estimulação eritropoiética	anemia	lesão endo-periodontal
		peri-implantite e má higiene bucal
		má higiene oral
		Condições anatômicas
		torus palatal / lingual
		exostosis
		crista milo-hióidea pronunciada

A forma clássica da ONM, a primeira descrita pela literatura, prevê a exposição crônica do osso necrótico (pelo menos 8 semanas); hoje esta forma clássica é combinada com uma forma não exposta, amplamente registada e reconhecida pela literatura recente. [19]
Outros sinais comumente registados são: halitose, abscesso odontogênico, assimetria mandibular, fístula mucosa, fístula extra-oral, falha na reparação da mucosa alveolar pós-

extrativa, mobilidade dentária de início rápido, mobilidade preternatural da mandíbula, com ou sem oclusão conservada, parestesia / disestesia dos lábios, extravazamento de fluido do nariz, secreção purulenta, seqüestros espontânea de fragmentos ósseos, trismo e edema dos tecidos moles.

Em relação aos sintomas, a dor é frequentemente encontrada em pacientes com ONM, no entanto, em um grande número de pacientes, não parece estar presente no início da doença. [20]

Foram avançadas várias hipóteses para justificar a natureza da dor, nomeadamente, de causa neuropática, infeciosa, miogênica inflamatória:

- odontalgia, inexplicável com uma patologia dento-periodontal em curso;
- dor "osso" de tipo em tensão, bem definida no assento (mais frequente para o corpo da mandíbula);
- dor irradiada para a musculatura mastigatória e cervical, o que pode lembrar uma das patologias da articulação temporomandibular (dor miogênica);
- dor de sinusite;
- hiperestesia ou dor do tipo trigeminal (que seletivamente afeta a ramificação no local do ONM).

A dor também é considerada um fator agravante no prognóstico da doença, pois muitas vezes é pouco controlada e, em alguns casos, refratária à terapêutica medicamentosa. A dor, quando presente, é certamente o sintoma que causa mais desconforto ao paciente com ONM.

Muitas vezes, é muito intensa, mesmo à noite, e limita significativamente a vida do relacionamento do paciente. [20]

O tratamento da sintomatologia de dor é um ponto importante na terapia com ONM.

Em conclusão, a exposição do osso necrótico é agora reconhecida como um importante sinal clínico e, portanto, susceptível de satisfazer o diagnóstico de ONM na presença de uma história farmacológica que inclua BP; além deste importante sinal clínico, foi recentemente proposto o uso para fins de diagnóstico, também o conjunto de pequenos sinais e sintomas clínicos que isoladamente ou em associação entre si induziriam pelo menos a suspeita de doença ou seu diagnóstico diferencial. [21]

Os sinais clínicos menores e maiores são mostrados na Tabela 3.

Tabela 3 Sinais clínicos de ONM [21]

SINAL CLÍNICO MAJOR
exposição de osso necrótico na cavidade oral
SINAIS CLÍNICOS MINOR E SINTOMAS
halitose
abscesso odontogênico
assimetria mandibular
dor de origem dentária e óssea
fístula mucosa
fístula extra-oral
vazamento de fluido do nariz
falha de reparo de mucosa alveolar pós-extração
mobilidade dentária
parestesia / disestesia dos lábios
apreensão espontânea de fragmentos ósseos
trismo
inchaço dos tecidos moles

A presença de um ou mais sinais clínicos ou sintomas menores, em um paciente com cancro em tratamento atual ou prévio com BP / antiangiogênica / denosumab ou não oncológico em tratamento prolongado com BP, deve considerar a suspeita de doença e motivar o operador a solicitar exames radiológicos para confirmar ou excluir esta, mesmo quando parece causa dentária ou periodontal.

O diagnóstico de ONM baseia-se atualmente apenas em dados clínicos e radiológicos [1-3]; a avaliação de biópsia deve ser realizada apenas para resolver a suspeita de metástases na área mandibular / maxilar. [22]

A variante exposta do ONM, por definição, é clinicamente caraterizada pela presença de osso necrosado, através da mucosa oral ou, em estágios avançados, através da pele da face. Localiza-se mais frequentemente na mandíbula. [5]

O diagnóstico radiológico da ONM é muito complexo, devido à ausência de sinais evidentes de doença em todos os principais métodos de investigação conhecidos. As técnicas radiológicas mais utilizadas até hoje como método auxiliar de diagnóstico de ONM (investigações de

primeiro nível) são duas: ortopantomografia (OPT) e radiografias intraorais, enquanto a tomografia computadorizada (TC), uma investigação de segundo nível, permite o diagnóstico definitivo de ONM [23]. A OPT é útil sobretudo porque oferece uma visão global das mandíbulas e permite identificar alterações estruturais proeminentes do osso (por exemplo, sequestros ósseos, áreas osteolíticas e áreas de osteosclerose), sendo estas alteções mais notórias num estágio avançado, no entanto, não é capaz de diferenciar a atiologia das próprias lesões, especialmente se forem isoladas.

Como resultado, as lesões de ONM podem ser frequentemente negligenciadas pela OPT e não serem diferenciadas entre tecido patológico e tecido ósseo saudável.

A tomografia computadorizada, em particular na versão de TC helicoidal, tem uma resolução de contraste maior que a radiografia convencional e fornece informações detalhadas sobre o número e a natureza de quaisquer lesões osteolíticas e osteoescleróticas presentes; ela também permite investigar o osso cortical e o osso trabecular com precisão. [24]

A TC oferece uma visão completa das estruturas ósseas e permite discriminar com boa aproximação entre ossos saudáveis e patológicos, fornecendo, em muitos casos, informações úteis sobre a extensão do processo. O limite real da TC poderá ser revelado no futuro, no estudo das primeiras modificações ósseas do ONM, onde sua eficácia ainda não está bem documentada.

As reconstruções paraxiais da TC Dentascan, limitando-se apenas aos processos dentoalveolares, não permitem investigar corretamente os processos verticais da mandíbula que estão muitas vezes envolvidos também na fase inicial do processo osteonecrótico. Portanto, não é aconselhável usar o CBCT para o diagnóstico de ONM.

O diagnóstico da ONM está resumido na tabela 4 .

Tabela 4 Work-up diagnóstico de ONM [21]

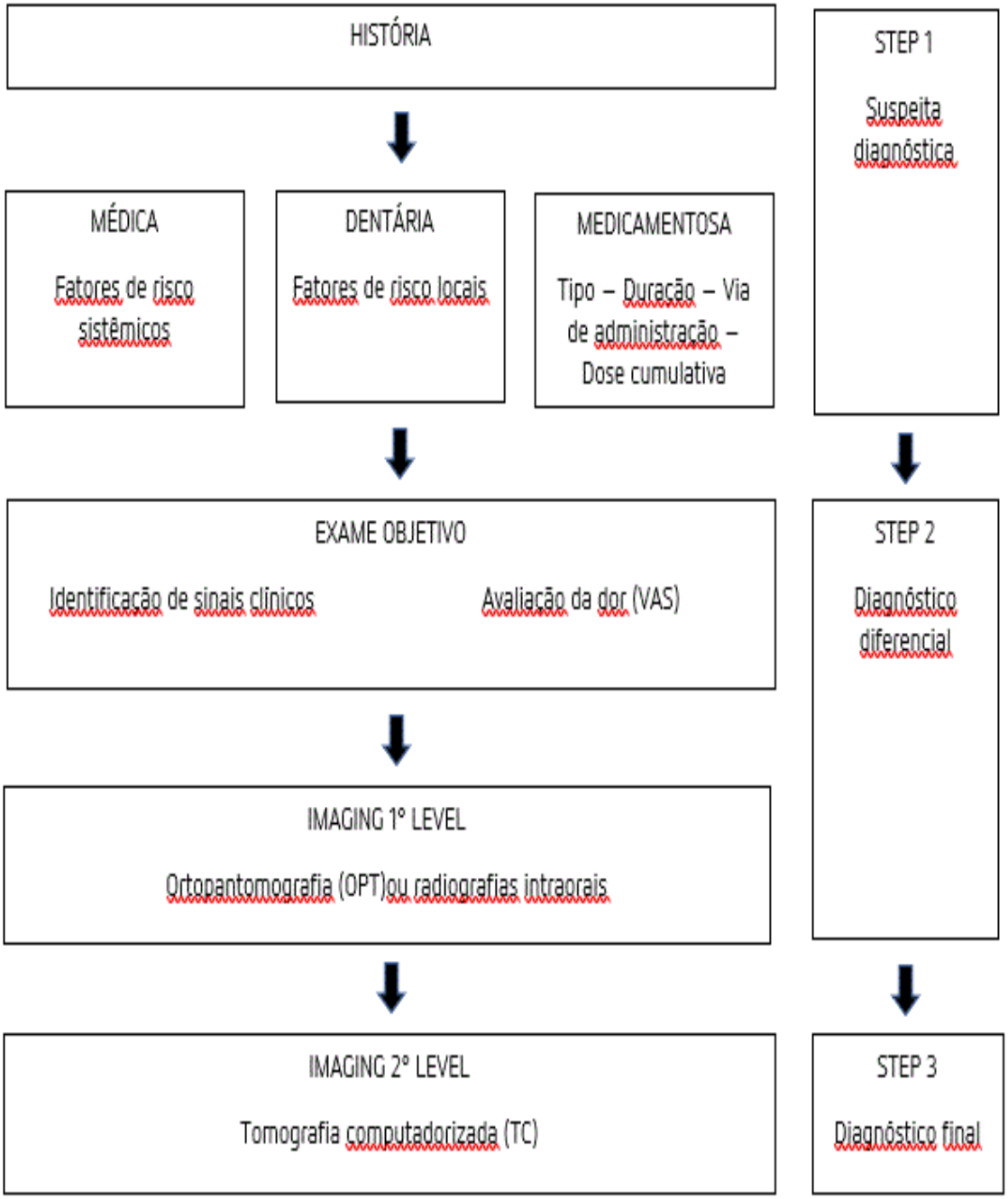

ESTADIO DE ONM

O sistema de estadio clínico desenvolvido por Ruggiero e seus colegas, adotado pelas AAOMS em 2006 e atualizado em 2009 e 2014, serviu para categorizar os pacientes com ONM, identificar diretrizes diretas de tratamento racional e coletar dados para avaliar o prognóstico e os resultados do tratamento em pacientes que usaram medicamentos anti-reabsortivos ou antiangiogênicos. [3]

Tabela 5 Estadio de ONM [3]

Categoria de risco	Nenhum osso exposto / necrótico aparente em pacientes que foram tratados com agentes antirreabsorção ou antiangiogênicos
Estadio 0	Achados clínicos não específicos e sintomas como dor na mandíbula ou osteosclerose, mas sem evidência clínica de osso exposto
Estadio 1	Osso exposto, necrótico ou fístula que sonda o osso. Nenhum sintoma ou evidência de infeção
Estadio 2	Osso exposto, necrótico ou fístula que sondam o osso, associados a infecção, dor e eritema nas regiões do osso exposto. Drenagem purulenta também pode estar presente
Estadio 3	Osso exposto, necrótico ou fístula que sonda o osso em pacientes com dor, infecção e 1 ou mais dos seguintes: fratura patológica, fístula extra-oral, comunicação oral antral / nasal ou osteólise estendendo-se até a borda inferior ou assoalho do seio

PROGNÓSTICO DE ONM

As lesões da ONM ocorrem mais comumente na mandíbula do que na maxila (65% da mandíbula, 28,4% da maxila, 6,5% da mandíbula e da maxila e 0,1% das outras localizações) e também são mais prevalentes em áreas com mucosa fina sobrepondo proeminências ósseas, como tórus, exostoses e a crista milo-hióidea. [25]

A ONM tem sido descrita como um distúrbio crónico que apresenta manifestações clínicas persistentes, muitas vezes progressivas, pouco responsiva a terapia e até hoje pouco se sabe sobre a história natural, comportamento a longo prazo e prognóstico geral da ONM. [4]

A interrupção da terapia não modifica substancialmente a progressão da doença, especialmente nos casos associados a BP, devido ao longo tempo de semi-vida e à persistência destes medicamentos no tecido ósseo.

Por outro lado, a história natural da ONM do denosumab pode diferir da história do uso da BP porque a semi-vida desse medicamento é mais curta; o denosumab pode facilitar a remodelação óssea e a remissão dos sintomas após a remoção do osso necrótico e a suspensão de terapia. [26]

O comportamento a longo prazo da ONM foi estudado em uma pequena amostra de pacientes por *O'Ryan et al.*: a osteonecrose pode ter um curso recorrente e refratário em cerca de um terço dos indivíduos, especialmente no caso de eventos pós-extração em pacientes com outros fatores de risco. [27]

Moretti et al. informou que o curso do ONM está em geral caracterizado pela redução progressiva da exposição óssea e sintomas da dor na maioria dos indivíduos afetados, independentemente do regime terapêutico. [28]

4.4 TERAPIA DE ONM

A gestão da ONM atualmente é um dilema. Nenhum tratamento efetivo foi desenvolvido e interromper o tratamento não parece ser benéfico. A suspensão temporária de BP não oferece benefício a curto prazo, enquanto a interrupção a longo prazo (se as condições sistémicas permitirem) pode ser benéfica em locais de estabilização do ONM e na redução dos sintomas clínicos. O uso de antisépticos orais em combinação com antibioticoterapia sistémica oral

(terapia médica) é indicado para os estadios I e II do estadio de Ruggiero. As estratégias de tratamento propostas pelas AAOMS são mostradas na tabela 6.

Tabela 6 Tratamento de ONM [3]

Estadio de MRONJ	Tratamento
Categoria de risco	• Nenhum tratamento indicado • Educação do paciente
Estadio 0	• Gestão sistémica, incluindo o uso de medicação para dor e antibióticos
Estadio 1	• Bochechos orais com antisépticos • Acompanhamento clínico trimestral • Educação do paciente e revisão das indicações para continuação terapia com bisfosfonatos
Estadio 2	• Tratamento sintomático antibacteriano • Bochechos orais com antisépticos • Controle da dor • Desbridamento para aliviar a irritação dos tecidos moles e o controle de infeções
Estadio 3	• Bochechos orais com antisépticos • Antibioticoterapia e controle da dor • Desbridamento cirúrgico / ressecção para paliação de mais longo prazo de infeção e dor

4.4.1 TERAPIA MÉDICA

A ONM é difícil de abordar e continua a ser um grande desafio para todos os clínicos. O tratamento não cirúrgico visa melhorar os estadio da doença e impedir a sua progressão; isto inclui o uso de antisépticos orais (digluconato de clorexidina 0,2%), antibióticos e suporte nutricional, se necessário.

Na presença de mínimo osso exposto, um desbridamento superficial também pode ser realizado para reduzir as lesões ósseas e, assim, limitar a tensão nos tecidos moles. [3]

Os antibióticos utilizados na terapia com ONM são numerosos (por exemplo, penicilinas, cefalosporinas, metronidazol, quinolonas, clindamicina, lincomicina, doxilicina, eritromicina,

espiromicina) e a antibioticoterapia é considerada uma ferramenta muito útil no tratamento do ONM; no entanto, até o momento não há testes de eficácia para moléculas específicas, mesmo em associação entre si, no controlo do componente infecioso da ONM e dos sintomas relacionados a ela.

Finalmente, a pouca quantitade de estudos experimentais controlados e randomizados sobre o tratamento antibiótico em pacientes com ONM não permite definir com certeza a eficácia de moléculas únicas no tratamento desta patologia. Há várias razões que motivam o uso de antibióticos, em primeiro lugar, pelo fato de que a infeção é uma condição que acompanha a doença e pode determinar as manifestações clínicas da doença. Esta terapia desempenha um papel decisivo na abordagem dos sintomas relacionados:

- infecção como um evento inicial (primário) no mecanismo patogenético;
- infecção como evento secundário ao estabelecimento do ONM. [3]

Entre os medicamentos de primeira escolha, o uso de antibióticos de amplo espetro por via oral (por exemplo: amoxicilina / ácido clavulânico, ampicilina / sulbactam, metronidazol ou clindamicina) é um suporte válido na terapia medicamentosa do ONM; só nos casos refratários e severos é necessário tratar com antibióticos intravenosos.

O uso do antibiótico como principal ou único auxílio terapêutico deve ser limitado ao manejo das fases de exacerbação do processo infecioso e nos pacientes que são imunodepremidos (saúde comprometida) na qual não é possível realizar um tratamento mais agressivo.

A componente infecioso da dor em indivíduos que sofrem de ONM responde bem ao tratamento antibiótico nas fases iniciais da doença, mas com o tempo tende a perder eficácia. [9]

Existe uma importante heterogeneidade dos protocolos propostos na literatura e, levando em conta a experiência clínica, um esquema geral de uso de antibióticos foi proposto com base nos seguintes princípios:

- administração de associações de antibióticos de penicilinas (activos contra bactérias Gram - Gram + e B-lactamase resistentes) metronidazol (activo contra anaeróbios, particularmente as espécies Bacteroides spp, e cocos Gram-positivos) como primeira escolha;
- duração da terapia de um mínimo de 7 dias a um máximo de 14, na dose total;
- via de administração per os no paciente não hospitalizado (a administração IV é preferível em caso de hospitalização devido a complicações infeciosas ou intervenções cirúrgicas associadas);

- moléculas alternativas (por exemplo, eritromicina, clindamicina) em caso de alergias a penicilinas / cefalosporinas, ineficácia do tratamento padrão ou problemas com a função renal.

Além disso, a redução da carga bacteriana na cavidade oral tem um papel importante na abordagem da ONM, minimizando o risco de superinfeção do osso exposto e a progressão da doença. Pacientes com ONM devem ser cuidadosamente educados com visitas regulares no médico dentista para manter uma boa higiene oral. Tudo isto torna-se particularmente relevante para pacientes com cancro que pacientes que têm risco de mucosite e xerostomia, devido aos medicamentos antineoplásicos que tomam.

A manutenção da higiene oral ideal (autocuidado domiciliar diligente e atendimento médico dentário profissional regular) inclui eliminação da doença dentária ativa e periodontal, colutório oral com antibiótico tópico e antibioticoterapia sistémica, conforme indicado. Isto é consistente com as recomendações anteriores da Associação Canadense de Cirurgiões Orais e Maxilofaciais (CAOMS) e AAOMS. [2-3]

Além disso, a terapia oral tópica pode ser implementada através de bochechos orais com clorhexidina a 0,12% ou colutórios com tetraciclina duas vezes por dia.

Deve ser enfatizada a necessidade de higienizar a cavidade oral com escovação meticulosa e uso de fio dentario após as refeições. [1-25]

O tratamento dos sintomas de dor é um ponto crítico na terapia da ONM. Sendo um sintoma subjetivo que muitas vezes influencia a escolha dos tratamentos ou sua repetição subsequente, e dada a necessidade de monitorizar a evolução da dor ao longo do tempo frente às diferentes terapias implementadas, propõe-se, portanto, que seja realizada uma medida subjetiva da dor referida através do uso de uma escala analógica visual graduada (Visual Analogue Scale, VAS) a ser submetida ao paciente na primeira reunião e em cada visita de acompanhamento para monitorar o progresso da doença e a eficácia dos tratamentos. [20]

O uso de AINEs, opióides, cetamina, neurolépticos ou outros para o tratamento da dor neuropática crónica em indivíduos com ONM deve ser orientado inteiramente por especialistas em terapia da dor, para evitar a ocorrência de fenômenos de intoxicação (por exemplo, opioides) ou redução da eficácia ao longo do tempo.

No campo das terapias médicas para o ONM, há também a oxigenoterapia hiperbárica, a teriparatida e a bioestimulação tecidual por meio da ozonioterapia e da laserterapia.

TERAPIA DE OXIGÊNIO HIPERBÁRICO

Os efeitos positivos sobre os tecidos humanos são: controlo rápido e eficaz da infecção, aumento do potencial de cicatrização da ferida (estimulação de fibroblastos), o estímulo à neovascularização dos tecidos, a demarcação mais rápida do tecido necrótico do isquêmico, mas recuperável, a redução da inflamação e do edema e, não menos importante, o estímulo osteogénico (fatores de crescimento de indução).

O uso de oxigenoterapia hiperbárica (OHB) para tratar casos de ONM estabelecida não parece ser eficaz. [25] No entanto, evidências indicam que a OHB, além da descontinuação da terapia com bisfosfonatos, pode beneficiar pacientes com ONM. [29]

Terapia adjuvante com oxigênio hiperbárico (OHB) em combinação com cirurgia tem sido investigada com resultados encorajadores. [31] A evidência definitiva está pendente enquanto a pesquisa nesta área continua. São necessários mais estudos para comprovar o efeito desta terapia e da terapia em combinação. [30]

TERIPARATIDA

Teriparatida é o fragmento ativo do hormônio paratireoideo humano endógeno (PTH). Isso aumenta o cálcio sérico aumentando a reabsorção óssea. Doses altas levam à redução dos depósitos ósseos, enquanto doses intermitentes ativam os osteoblastos, estimulando a osteogênese. Relatos de casos recentes de tratamento bem sucedido de ONM com teriparatida são encorajadores [32-33] sendo assim pode-se tornar uma opção de tratamento conservador para aqueles com osteoporose e sem cancro ou radioterapia prévia.

Considerando o baixo risco de ONM em pacientes com osteoporose em tratamento com doses de osteoporose de agentes antirreabsortivos e a ausência de evidência de que a mudança para teriparatida alteraria o resultado de um procedimento odontológico invasivo em alguém que não tem ONM, não é recomendado neste momento para mudar para teriparatida em pessoas com baixo risco de ONM ou fratura.

OZONOTERAPIA

As características mais importantes do ozono são:

- poder antimicrobiano, contra bactérias aeróbias e anaeróbias, fungos, vírus;
- estimulação do sistema circulatório, com aumento da taxa de hemoglobina e hemácias e melhoria da oxigenação tecidual;
- a modulação de células imunes, atuando como uma citocina, com aumento da fagocitose e da diapedese do fagócito;
- redução de dor. [34]

A aplicação da terapia de ozônio no ONM utiliza vários princípios e métodos. Topicamente, o ozônio era administrado por insuflações repetidas [35] ou como um óleo ionizado [36], como relatado nos trabalhos publicados até o momento, põem em hipótese um efeito estimulante na angiogênese e no sistema imunológico, com formação de tecido de granulação para delimitar áreas de osso necrótico.

De momento acredita-se que a terapia com ozono pode ser utilizada como tratamento de suporte em situações clínicas particulares (por exemplo impossibilidade de tratamento cirúrgico ou rejeição do mesmo, no caso de cura incompleta / ausente após a aplicação de protocolos padrão).

LASERTERAPIA

A aplicação de laser de baixa intensidade (Low Level Laser Therapy, LLLT) foi relatado com sucesso na gestão das ONM. O efeito bioestimulante dos diferentes comprimentos de onda melhora os processos reparativos, aumenta a matriz óssea inorgânica e o índice mitótico dos osteoblastos, estimula o crescimento de vasos sanguíneos e linfáticos. [37]

Os benefícios descritos consistem na redução da dor, edema, tamanho da exposição óssea, secreção purulenta e halitose, até a completa cicatrização da mucosa à distância, mesmo em um número limitado de casos [38]. *Mergoni et al.* sugerem que a irradiação com laser (Nd: YAG, 1064 nm) após a extração dentária pode promover a diferenciação dos osteoblastos, como demonstrado pela maior expressão de osteocalcina. [39]

A bioestimulação a laser é atualmente recomendada como um tratamento de suporte quando o tratamento não invasivo de lesões ósseas é considerado adequado em pacientes com e sem cancro.

Outras abordagens de tratamento experimentais encontradas na literatura que aguardam mais evidência clínica. Estas incluem transplante intralesional de células-tronco de medula óssea [37] e adição de pentoxifilina e tocoferol ao esquema antibiótico padrão. [59]

4.4.2 TERAPIA CIRÚRGICA DA OSTEONECROSE

O papel da terapia cirúrgica no tratamento do ONM é muito debatido. O tratamento cirúrgico, de acordo com o AAOMS Position Paper, é reservado para pacientes no estadio II e III do ONM. Historicamente, a remoção do osso necrótico, por maior que seja, pode ter sido considerado um ato paliativo, devido à alta probabilidade de recidiva à distância, ligada a efeito cumulativo dos BP no esqueleto facial. Por essa razão, a cirurgia ressectiva tem sido há muito tempo reservada apenas para casos refratários a outras operações e a estadios avançados da doença. [40]

De fato, agora está claro que o papel da terapia médica é mais limitado do que se acreditava anteriormente, e que o último ofereceria boa previsibilidade de resultados apenas nas formas iniciais de osteonecrose, enquanto teria pouca ou nenhuma eficácia nos estágios avançados.
Os tratamentos cirúrgicos conservadores (por exemplo, desbridamento ou curetagem óssea e sequestrectectomia) diferem da ressecção cirúrgica, pois a remoção do osso necrótico é realizada sem a intenção de alcançar uma margem de osso normal na periferia. [40]
No entanto, esta abordagem não é recomendada em pacientes com doença óssea avançada, uma vez que tem sido associada a uma alta taxa de recorrência de ONM.
Uma possível abordagem para facilitar a identificação de margens ósseas saudáveis consiste na marcação óssea da tetraciclina. [41] Durante a cirurgia, quando o osso é exposto, a lâmpada de Wood é projetada sobre o osso. O osso necrótico não fluoresce e é removido. O procedimento continua até que a fluorescência seja vista, sugerindo a presença de osso vital. [42]
Embora alguns autores apóiem a tese do comprometimento vascular direto da mucosa oral causada pelo acúmulo de BP na patogénese do ONM [43], até o momento, acredita-se que a

mucosa oral pode ser poupada com segurança durante a intervenção para ONM e que também pode ser usada para obter uma cobertura mucosa estável do local operado, uma vez que o osso necrótico foi completamente removido. [44]

Alguns estudos sugerem o uso de instrumentos menos invasivos (laser ou cirurgia piezoelétrica) que podem reduzir os danos vasculares ao osso e promover a cicatrização mais rápida e indolor de tecidos moles e ossos. [45]

No entanto, ainda não há confirmações que apoiem sua superioridade em relação aos instrumentos rotativos tradicionais.

Da mesma forma, a vantagem do uso combinado de cirurgia ressecável e gel de plaquetas (Plasma Rico em Plaquetas, PRP) não foi definitivamente esclarecida. [46]

As descrições dos procedimentos cirúrgicos mais frequentes para a terapia com ONM são brevemente relatadas.

4.4.2.1 CIRURGIA CONSERVADORA

Tratamentos cirúrgicos conservadores envolvem remoção óssea necrótico, sem a intenção de atingir uma margem de osso normal na periferia.

CURETAGEM DENTO-ALVEOLAR

Por "curetagem óssea" (desbridamento, curetagem óssea) queremos dizer a remoção cirúrgica do tecido ósseo necrótico até a identificação de uma superfície óssea, seguido de fechamento completo do defeito pela mobilização de retalho mucoperiosteal.

Esta intervenção é realizada em anestesia locorregional ou em narcose, em relação à extensão do processo, às condições clínicas e à adesão do paciente.

O osso é removido por camadas usando brocas rotativas e, quando disponíveis, instrumentos menos invasivos (instrumentos ultra-sônicos).

Esta intervenção requer que o osso necrótico ainda não esteja separado do osso vital circundante, caso contrário seria uma sequestrectomia.

A intervenção de "curetagem dento-alveolares" sempre fornece, além disso, um osteoplastia da superfície do osso para eliminar possíveis espículas ósseas e fechamento completo do defeito por mobilização de retalho mucoperiósseo. O fechamento de camada única ou múltipla deve ocorrer na ausência de tensão.

SEQUESTRECTOMIA

O sequestro ósseo consiste numa porção de osso necrótico, incluindo ou não elementos dentários, que se desprendem progressivamente do osso circundante, que, ao contrário, mantém características de vitalidade. O sequestro ósseo é típico dos processos osteonecróticos e osteomielíticos crónicos e é um evento frequente também no ONM. [47]

O sequestro tem sido considerado um sinal tardio de ONM, embora seja tipicamente um sinal precoce de osteomielite maxilar aguda.

Dados recentes parecem mostrar que o processo de sequestro na ONM não tem, na verdade, uma localização temporal específica, como pode ser realizado em qualquer estadio da doença.

O processo de sequestro pode levar à expulsão espontânea do sequestro quando a porção necrótica é completamente separada do osso vital circundante por interposição de tecido de granulação bem vascularizado.

O termo "sequestrectomia" significa, portanto, a remoção cirúrgica, realizada sob anestesia local ou geral, de um sequestro ósseo geralmente interessante para o processo alveolar das mandíbulas e ainda ligado aos tecidos circundantes.

A intervenção inclui sempre, além disso, uma osteoplastia da superfície óssea adjacente para eliminar possíveis rugosidades / irregularidades residuais e fechamento da mucosa pela primeira intenção do defeito, por mobilização de retalho mucoperiosteal. [48]

Vários autores relataram melhores resultados com ressecções maiores em comparação ao desbridamento limitado e / ou terapia conservadora. [49]

4.4.2.2 CIRURGIA RESSECTIVA

Por "cirurgia ressectiva" entendemos a remoção do osso patológico em bloco até chegarmos ao provável tecido normal. Intervenção cirúrgica no ONM deve sempre incluir, além disso, uma osteoplastia de margens de ressecção para eliminar as possíveis espículas ósseas ou irregularidades e garantir o fechamento da mucosa pela primeira intenção do defeito, pela mobilização de um retalho mucoperiósseo.
A cirurgia ressectiva é claramente distinguível tanto da curetagem dento-alveolar quanto da sequestrectomia; nesses procedimentos, de fato, o tecido é removido por camadas sucessivas, sem uma definição clara das margens de intervenção. Existem duas formas de cirurgia ressectiva: marginal e segmentar (espessura total).

CIRURGIA MARGINAL

A cirurgia marginal de ressecção consiste na remoção do tecido patológico em massa, sem interrupção da continuidade anatómica do segmento estéril em questão (também chamado de "retirada da gaveta").
A ressecção marginal geralmente envolve os processos dentoalveolares da mandíbula e maxila, limitando-se apenas a bases esqueléticas em circunstâncias raras. [44]
O conceito de cirurgia marginal ressectiva é facilmente entendido no nível mandibular, onde a remoção de uma porção de osso alveolar não afeta a continuidade basal do osso. Neste caso, o canal ósseo do nervo alveolar inferior representa o limite natural da ressecção dento-alveolar. Em contraste, na maxila a distinção entre cirurgia marginal e segmentar é menos clara. já que a remoção do processo dento-alveolar envolve tipicamente a criação de uma comunicação oro-nasal e / ou oro-antral e, portanto, de uma descontinuidade óssea.

CIRURGIA SEGMENTAL

Por cirurgia segmental ressecável entende-se a remoção de um segmento esquelético em bloco (espessura total) com interrupção de sua continuidade anatômica. A operação é realizada

sob anestesia geral, sob hospitalização. Deve sempre incluir, além disso, uma osteoplastia de margens de ressecção para eliminar possíveis asperezas residuais e fechamento mucoso por primeira intenção do defeito (melhor se em uma camada dupla), por mobilização de um retalho mucoperiósteo, onde nenhuma outra forma de reconstrução é indicada.

Cirurgia segmental ressectiva tem como conceito de amputação entendido como interrupção da continuidade óssea de um segmento esquelético.

A operação padrão de ressecção da mandíbula é a mandibulectomia. Este tipo cirurgia por norma causa a perda da oclusão e de simetria do terço inferior da face. A reconstrução da integridade mandibular após a mandibulectomia pode ser obtida com placas de reconstrução de titânio para substituir o osso extirpado ou, alternativamente, com retalhos ósseos vascularizados. Ambos os métodos são amplamente descritos na literatura para o tratamento de estadios avançados do ONM. [50]

A intervenção segmentar ressetiva para a maxila é a maxilectomia, geralmente classificados de acordo com a extensão vertical e horizontal do defeito que é criado para remover o tecido patológico. Existem maxilectomias parciais e totais: o primeiro é caracterizado apenas pela remoção do processo dento-alveolar, com ou sem preservação do palato; o segundo distingue-se pela remoção de todas as paredes em um único bloco, incluindo o soalho orbital.

Um aspecto controverso da literatura diz respeito à definição do conceito de cura e o tempo de observação necessário após um tratamento para considerar um paciente curado. A definição atual é puramente clínica e é entendida como "a cobertura mucosa estável do osso no local da intervenção. No entanto, a cobertura mucosa não implica necessariamente a ausência de osso necrótico subjacente. [44]

Ainda não está claro por quanto tempo a mucosa oral deve permanecer intacta após a cirurgia para confirmar a cicatrização.

Embora muitos autores acreditem que 6 meses de acompanhamento clínico possam ser suficientes para confirmar a cicatrização como definitiva, há evidências crescentes de que a osteonecrose pode recorrer até um ano após o tratamento. [47]

Portanto, é razoável monitorizar pacientes operados por ONM pelo menos um ano e realizar tomografias com intervalos de 6 meses para avaliar os resultados a longo prazo do tratamento cirúrgico.

Em resumo, na ausência de lesões debilitantes da ONM, recomenda-se terapia conservadora com higiene oral ótima, colutorios com antibióticos tópicos e antibióticos sistêmicos conforme necessário para dor ou infecção. [51]

Para as lesões não responsivas, a cirurgia é uma opção e inclui osteotomia da área afetada com margens de ressecção que se estendem até o osso adjacente de aspecto normal.

4.4.2.3 TERAPIA CIRÚRGICA LASER

Uma oportunidade válida na cirurgia óssea de ONM é representada por uma categoria de laser de estado sólido em que o meio ativo consiste de um cristal de granada de ítrio-alumínio ou de granada de ítrio-escândio-gadolínio, dopado com érbio (Er:YAG, Yttrium Aluminum Garnet 2940 nm; Er,Cr:YSGG, Yttrium Scandium Gadolinium Garnet 2790 nm), que mostram excelente absorção contra hidroxiapatita e água. Então, esses são dispositivos que podem trabalhar em tecidos moles, intensamente hidratados, como em tecidos mineralizados, como osso, esmalte e dentina, mantendo uma eficiência de corte comparável à dos instrumentos rotativos tradicionais.

O laser de érbio (Er: YAG) permite realizar uma "ablação a frio": trabalha nos tecidos sem determinar a coagulação ou carbonização e induz uma elevação térmica às custas do ambiente ósseo e intrapulparar que é muito limitado comparado aos instrumentos rotativos. A profundidade de penetração do raio laser é muito pequena (0,1 mm): oferece um certo grau de segurança no uso e permite intervenções muito precisas e minimamente invasivas.

Outra vantagem apreciável do feixe de laser é representada pelas propriedades antibacterianas, antifúngicas e bioestimulantes.

O laser de érbio apresentou importante ação contra o biofilme de Candida albicans, Streptococcus sanguis e bactérias periodontopatogênicas, como Actinomyces e outras espécies anaeróbias.

O equipamento a laser, além das vantagens técnicas e biológicas supracitadas, não determinando coagulação ou carbonização permitem destacar a participação avascular do osso em relação ao ainda vascularizado e são particularmente úteis no tratamento de ONM porque, através de uma vaporização gradual do tecido necrótico, levam à obtenção de osso clinicamente saudável. [52]

Na literatura, os sucessos são relatados em 94% dos casos com cicatrização completa e estável de deiscências mucosas ou uma melhoria da sintomatologia e do quadro clínico que se aproxima de 100% através de ressecção óssea ou vaporização de áreas necróticas usando um laser Er: YAG YAG (2940 nm) no modo VSP (Very Short Pulse). [52]

Outros estudos comparáveis relatam resultados igualmente encorajadores com uma melhoria clínica de 90% em pacientes com osteonecrose dos maxilares tratados com laser de Er: YAG ou Er, Cr: YSGG. [53]

Comparando os resultados das diferentes terapias descritas na literatura, o laser aplicado em baixa intensidade com atividade bioestimulante em associação com antibioticoterapia ou cirurgia, como cirurgia óssea realizada com lasers específicos, parece oferecer excelentes resultados em comparação à terapia médica isolada ou à cirurgia tradicional. [54]

4.4.2.4 CONCENTRADOS DE PLAQUETAS AUTÓLOGAS (APC)

Existem diferentes tipos de APC (concentrados autólogos de plaquetas): PRP, PRF, PRGF que têm características diferentes, conteúdo celular diferente e, consequentemente, atividade biológica diferente. [55]

O efeito benéfico dos concentrados de plaquetas para melhorar a cicatrização do osso e tecidos moles foi demonstrado em várias aplicações cirúrgicas na área oral, variando de aumento do seio maxilar, cirurgia periodontal, cirurgia endodôntica, tratamento com implantes dentários, extração dentária. [56]

Em princípio, as APCs podem representar uma ferramenta eficaz para acelerar a cicatrização de ossos e tecidos moles após a ressecção cirúrgica de osso necrótico, e para prevenir o aparecimento de ONM em pacientes em tratamento com BP submetidos a procedimentos de cirurgia oral.

Uma revisão mostrou que o adjuvante da APC pode produzir um benefício significativo no tratamento de ONM, reduzindo a recorrência de tal condição em comparação com o controle. De fato, a cicatrização completa foi observada em 91,6% dos 143 pacientes tratados cirurgicamente, um resultado melhor se comparado ao relatado em uma recente revisão sistemática que encontrou cirurgia extensiva assistida por laser como o melhor tratamento com uma taxa de cura média ponderada de 85%. [57]

APC também foi associado a uma menor incidência de ONM após a extração dentária, em comparação com a extração sem APC, embora apenas um estudo comparativo foi encontrado. [58]

Em conclusão o uso de concentrados de plaquetas como adjuvante de procedimentos de cirurgia oral pode ter um efeito benéfico na prevenção da ocorrência pós-cirúrgica ou recorrência de ONM em pacientes em terapia com bifosfonatos.

Atualmente não existem dados científicos publicados que apoiem suficientemente qualquer protocolo de tratamento específico. São necessários então mais estudos caso-controle e possivelmente estudos randomizados com grandes amostras para confirmar os efeitos benéficos das concentrações de plaquetas na prevenção e manejo do ONM.

5. PREVENÇÃO

A prevenção continua a ser a abordagem mais importante para proteger a saúde oral dos pacientes que tomam bifosfonatos.

A abordagem preventiva fundamentada deve levar em consideração os seguintes fatores:

- Indicação da terapia (patologia oncológica vs osteometabólica): para iv em pacientes com tumores malignos associação de alta potência; por via oral em pacientes osteometabólicos associação muito menos robusto (0,01-0,04%). Pacientes com câncer precisam de uma abordagem preventiva urgente, os osteometabólicos menos urgente dentro de 6 meses após a administração e, em seguida, continuar durante todo o tratamento, mesmo no final.
- Timing de tratamentos dentários (imediatamente antes vs. durante terapia de N-BP): a atividade de prevenção primária do ONM, embora limitada ao controle dos fatores de risco conhecidos até o momento, é dirigida aos pacientes que têm que iniciar a terapia com N-BP ou que já estão tomando esses medicamentos, mas que não tiveram eventos adversos na cavidade oral.

O objetivo é manter e / ou restaurar a saúde oral do paciente, a fim de reduzir a possibilidade de eventos inflamatórios / infeciosos que exigem procedimentos invasivos (que é o principal fator de risco para o ONM).

Os pacientes que já tomam NBP devem ser incluídos em um programa de prevenção adequado para minimizar o risco do aparecimento de patologias dentárias / periodontais / peri-implantares (verificações periódicas a cada 4-6 meses).

Deve-se ter em mente que é documentada na literatura uma correlação positiva entre a duração do emprego de N-BP e ONM: o risco aumenta significativamente quando a duração da exposição excede 3 anos. [6]

O término ou suspensão da terapia é conservadoramente comparável, em termos de conduta clínica, à administração em vigor por um tempo que ainda não pode ser definido. De fato, por causa do longo tempo de semi-vida, N-BP envolve um efeito de inibição osteoclástica de duração imprevisível.

A presença dessas moléculas no osso tem sido demonstrada mesmo muitos anos após o término de sua ingestão, mas é intuitivo que quanto maior o tempo entre a suspensão do fármaco e a terapia odontológica invasiva, maior será o potencial de recuperação metabólica e vascular do osso.

6. CONCLUSÃO

O aumento do número de ONM como relatos adversos do uso de fármacos como os bisfosfonatos, denosumab e antiangiogenicos, salienta a necessidade, por parte da comunidade médica e odontológica, de conhecer os fatores e categorias de risco na fase preventiva, bem como o algoritmo de diagnóstico e os protocolos de terapia.

Muitos autores afirmam que as opções terapêuticas atuais são inadequadas para a prevenção e tratamento da ONM. É um desafio fazer grandes ensaios clínicos com a população de pacientes que atualmente se apresenta com o ONM. No entanto, ainda não temos estudos aprofundados sobre os efeitos de quaisquer fármacos usados para o tratamento da osteoporose e câncer em tecidos ósseos na cavidade oral.

Tais estudos são necessários para esclarecer possíveis problemas específicos dos ossos craniofaciais.

7. BIBLIOGRAFIA

1. Khosla S, Burr D, Cauley J, Dempster DW, Ebeling PR, Felsenberg D, et al. Bisphosphonate-associated osteonecrosis of the jaw: Report of a Task Force of the American Society for Bone and Mineral Research. J Bone Miner Res. 2007;22(10):1479–91.
2. Khan AA, Morrison A, Hanley DA, Felsenberg D, McCauley LK, O'Ryan F, et al. Diagnosis and management of osteonecrosis of the jaw: A systematic review and international consensus. J Bone Miner Res. 2015;30(1):3–23.
3. Ruggiero SL, Dodson TB, Fantasia J, Goodday R, Aghaloo T, Mehrotra B, O'Ryan F American Association of Oral and Maxillofacial Surgeons position paper on medication-related osteonecrosis of the jaw--2014 update. J Oral Maxillofac Surg. 2014 Oct;72(10):1938-56.
4. Marx RE. Pamidronate (Aredia) and Zoledronate (Zometa) induced avascular necrosis of the jaws: a growing epidemic. J Oral Maxillofac Surg. 2003;61:1115–7.
5. Filleul O, Crompot E, Saussez S. Bisphosphonate-induced osteonecrosis of the jaw: A review of 2,400 patient cases. J Cancer Res Clin Oncol. 2010;136(8):1117–24.
6. Ruggiero SL. Bisphosphonate-Related Osteonecrosis of the Jaw (BRONJ): Initial Discovery and Subsequent Development. J Oral Maxillofac Surg. 2009;67(5 SUPPL.):13–8.
7. Bamias A, Kastritis E, Bamia C, Moulopoulos LA, Melakopoulos I, et al. Osteonecrosis of the jaw in cancer after treatment with bisphosphonates: Incidence and risk factors. J Clin Oncol. 2005;23(34):8580–7.
8. Vahtsevanos K, Kyrgidis A, Verrou E, Katodritou E, Triaridis S, Andreadis CG, et al. Longitudinal cohort study of risk factors in cancer patients of bisphosphonate-related osteonecrosis of the jaw. J Clin Oncol. 2009;27(32):5356–62.
9. Hoff AO, Toth BB, Altundag K, Johnson MM, Warneke CL, Hu M, et al. Frequency and risk factors associated with osteonecrosis of the jaw in cancer patients treated with intravenous bisphosphonates. J Bone Miner Res. 2008;23(6):826–36.
10. Del Conte A, Bernardeschi P, La Ferla F, Turrisi G, D'Alessandro M, Montagnani F, et al. Bisphosphonate-Induced Osteonecrosis of the Jaw 32 Months After Interruption of Zoledronate in a Patient With Multiple Myeloma. J Oral Maxillofac Surg [Internet]. 2010;68(5):1179–82.
11. Mavrokokki T, Cheng A, Stein B, Goss A. Nature and Frequency of Bisphosphonate-Associated Osteonecrosis of the Jaws in Australia. J Oral Maxillofac Surg. 2007;65(3):415–23.
12. Reid IR, Cornish J. Epidemiology and pathogenesis of osteonecrosis of the jaw. Nat Rev Rheumatol. 2012;8(2):90–6.
13. Otto S, Schreyer C, Hafner S, Mast G, Ehrenfeld M, Stürzenbaum S, et al. Bisphosphonate-related osteonecrosis of the jaws - Characteristics, risk factors, clinical features, localization and impact on oncological treatment. J Cranio-Maxillofacial Surg. 2012;40(4):303–9.
14. Rizzoli R, Burlet N, Cahall D, Delmas PD, Eriksen EF, Felsenberg D, et al. Osteonecrosis of the jaw and bisphosphonate treatment for osteoporosis. Bone. 2008;42(5):841–7.

15. De Oliveira CC, Brizeno LAC, de Sousa FB, Mota MRL, Alves APNN. Osteonecrosis of the jaw induced by receptor activator of nuclear factor-kappa B ligand (Denosumab) - Review. Med Oral Patol Oral Cir Bucal. 2016;21(4):e431–9.
16. Troeltzsch M, Woodlock T, Kriegelstein S, Steiner T, Messlinger K, Troeltzsch M. Physiology and pharmacology of nonbisphosphonate drugs implicated in osteonecrosis of the jaw. J Can Dent Assoc (Tor). 2012;78(1):1–11.
17. Saad F, Brown JE, Van Poznak C, Ibrahim T, Stemmer SM, Stopeck AT, et al. Incidence, risk factors, and outcomes of osteonecrosis of the jaw: Integrated analysis from three blinded active-controlled phase III trials in cancer patients with bone metastases. Ann Oncol. 2012;23(5):1341–7.
18. Bettini G, Blandamura S, Saia G, Bedogni A. Bevacizumab-related osteonecrosis of the mandible is a self-limiting disease process. BMJ Case Rep. 2012;(June 2008):1–8.
19. Patel S, Choyee S, Uyanne J, Nguyen AL, Lee P, Sedghizadeh PP, et al. Non-exposed bisphosphonate-related osteonecrosis of the jaw: A critical assessment of current definition, staging, and treatment guidelines. Oral Dis. 2012;18(7):625–32.
20. Miksad RA, Lai K-C, Dodson TB, Woo S-B, Treister NS, Akinyemi O, et al. Quality of Life Implications of Bisphosphonate-Associated Osteonecrosis of the Jaw. Oncologist. 2011;16(1):121–32.
21. Bedogni A, Fusco V, Agrillo A, Campisi G. Learning from experience. Proposal of a refined definition and staging system for bisphosphonate-related osteonecrosis of the jaw (BRONJ). Oral Dis. 2012;18(6):621–3.
22. Campisi G, Di Fede O, Musciotto A, Lo Casto A, Lo Muzio L, Fulfaro F, et al. Bisphosphonate-related osteonecrosis of the jaw (BRONJ): Run dental management designs and issues in diagnosis. Ann Oncol. 2007;18(SUPPL. 6):168–72.
23. Chiandussi S, Biasotto M, Dore F, Cavalli F, Cova MA, Di Lenarda R. Clinical and diagnostic imaging of bisphosphonate-associated osteonecrosis of the jaws. Dentomaxillofacial Radiol. 2006;35(4):236–43.
24. Bianchi SD, Scoletta M, Cassione FB, Migliaretti G, Mozzati M. Computerized tomographic findings in bisphosphonate-associated osteonecrosis of the jaw in patients with cancer. Oral Surgery, Oral Med Oral Pathol Oral Radiol Endodontology. 2007;104(2):249–58.
25. Ruggiero SL, Fantasia J, Carlson E. Bisphosphonate-related osteonecrosis of the jaw: background and guidelines for diagnosis, staging and management. Oral Surgery, Oral Med Oral Pathol Oral Radiol Endodontology. 2006;102(4):433–41.
26. Malan J, Ettinger K, Naumann E, Beirne OR. The relationship of denosumab pharmacology and osteonecrosis of the jaws. Oral Surg Oral Med Oral Pathol Oral Radiol. 2012;114(6):671–6.
27. O'Ryan FS, Lo JC. Bisphosphonate-related osteonecrosis of the jaw in patients with oral bisphosphonate exposure: Clinical course and outcomes. J Oral Maxillofac Surg. 2012;70(8):1844–53.
28. Moretti F, Pelliccioni GA, Montebugnoli L, Marchetti C. A prospective clinical trial for assessing the efficacy of a minimally invasive protocol in patients with bisphosphonate-associated osteonecrosis of the jaws. Oral Surgery, Oral Med Oral Pathol Oral Radiol Endodontology. 2011;112(6):777–82.
29. Freiberger JJ, Padilla-Burgos R, Chhoeu AH, Kraft KH, Boneta O, Moon RE, et al. Hyperbaric Oxygen Treatment and Bisphosphonate-Induced Osteonecrosis of the Jaw: A Case Series. J Oral Maxillofac Surg. 2007;65(7):1321–7.

30. Freiberger JJ. Utility of Hyperbaric Oxygen in Treatment of Bisphosphonate-Related Osteonecrosis of the Jaws. J Oral Maxillofac Surg. 2009;67(5 SUPPL.):96–106.
31. Freiberger JJ, Padilla-Burgos R, McGraw T, Suliman HB, Kraft KH, Stolp BW, et al. What is the role of hyperbaric oxygen in the management of bisphosphonate-related osteonecrosis of the jaw: A randomized controlled trial of hyperbaric oxygen as an adjunct to surgery and antibiotics. J Oral Maxillofac Surg. 2012;70(7):1573–83.
32. Bashutski JD, Eber RM, Kinney JS, Benavides E, Maitra S, Braun TM, et al. Teriparatide and Osseous Regeneration in the Oral Cavity. N Engl J Med. 2010;363(25):2396–405.
33. Subramanian G, Cohen H V., Quek SYP. A model for the pathogenesis of bisphosphonate-associated osteonecrosis of the jaw and teriparatide's potential role in its resolution. Oral Surgery, Oral Med Oral Pathol Oral Radiol Endodontology. 2011;112(6):744–53.
34. Müller P, Guggenheim B, Schmidlin PR. Efficacy of gasiform ozone and photodynamic therapy on a multispecies oral biofilm in vitro. Eur J Oral Sci. 2007;115(1):77–80.
35. Agrillo A, Ungari C, Filiaci F, Priore P, Iannetti G. Ozone therapy in the treatment of avascular bisphosphonate-related jaw osteonecrosis. J Craniofac Surg. 2007;18(5):1071–5.
36. Ripamonti CI, Cislaghi E, Mariani L, Maniezzo M. Efficacy and safety of medical ozone (O3) delivered in oil suspension applications for the treatment of osteonecrosis of the jaw in patients with bone metastases treated with bisphosphonates: Preliminary results of a phase I-II study. Oral Oncol. 2011;47(3):185–90.
37. Cella L, Oppici A, Arbasi M, Moretto M, Piepoli M, Vallisa D, et al. Autologous bone marrow stem cell intralesional transplantation repairing bisphosphonate related osteonecrosis of the jaw. Head Face Med. 2011;7:16.
38. Scoletta M, Arduino P, Reggio L, Dalmasso P, Mozzati M. Effect of Low-Level Laser Irradiation on Bisphosphonate-Induced Osteonecrosis of the Jaws: Preliminary Results of a Prospective Study. Photomedicine and Laser Surgery 2010; Volume 28, Number 2: 179-184.
39. Mergoni G, Vescovi P, Sala R, Merigo E, Passerini P, Maestri R, et al. The effect of laser therapy on the expression of osteocalcin and osteopontin after tooth extraction in rats treated with zoledronate and dexamethasone. Support Care Cancer. 2016;24(2):807–13.
40. Kühl S, Walter C, Acham S, Pfeffer R, Lambrecht JT. Bisphosphonate-related osteonecrosis of the jaws - A review. Oral Oncol. 2012;48(10):938–47.
41. Fleisher KE, Doty S, Kottal S, Phelan J, Norman RG, Glickman RS. Tetracycline-Guided Debridement and Cone Beam Computed Tomography for the Treatment of Bisphosphonate-Related Osteonecrosis of the Jaw: A Technical Note. J Oral Maxillofac Surg. 2008;66(12):2646–53.
42. Pautke C, Bauer F, Tischer T, Kreutzer K, Weitz J, Kesting M, et al. Fluorescence-Guided Bone Resection in Bisphosphonate-Associated Osteonecrosis of the Jaws. J Oral Maxillofac Surg. 2009;67(3):471–6.
43. Landesberg R, Cozin M, Cremers S, Woo V, Kousteni S, Sinha S, et al. Inhibition of Oral Mucosal Cell Wound Healing by Bisphosphonates. J Oral Maxillofac Surg. 2008;66(5):839–47.
44. Carlson ER, Basile JD. The Role of Surgical Resection in the Management of Bisphosphonate-Related Osteonecrosis of the Jaws. J Oral Maxillofac Surg. 2009;67(5 SUPPL.):85–95.

45. Vescovi P, Manfredi M, Merigo E, Meleti M, Fornaini C, Rocca JP, et al. Surgical approach with Er: YAG laser on osteonecrosis of the jaws (ONJ) in patients under bisphosphonate therapy (BPT). Lasers Med Sci. 2010;25(1):101–13.
46. Curi MM, Cossolin GSI, Koga DH, Zardetto C, Christianini S, Feher O, et al. Bisphosphonate-related osteonecrosis of the jaws - An initial case series report of treatment combining partial bone resection and autologous platelet-rich plasma. J Oral Maxillofac Surg. 2011;69(9):2465–72.
47. Ferlito S, Puzzo S, Palermo F, Verzì P. Treatment of bisphosphonate-related osteonecrosis of the jaws: Presentation of a protocol and an observational longitudinal study of an Italian series of cases. Br J Oral Maxillofac Surg [Internet]. 2012;50(5):425–9. Available from: http://dx.doi.org/10.1016/j.bjoms.2011.08.004
48. Wilde F, Heufelder M, Winter K, Hendricks J, Frerich B, Schramm A, et al. The role of surgical therapy in the management of intravenous bisphosphonates-related osteonecrosis of the jaw. Oral Surgery, Oral Med Oral Pathol Oral Radiol Endodontology. 2011;111(2):153–63.
49. Mücke T, Koschinski J, Deppe H, Wagenpfeil S, Pautke C, Mitchell DA, et al. Outcome of treatment and parameters influencing recurrence in patients with bisphosphonate-related osteonecrosis of the jaws. J Cancer Res Clin Oncol. 2011;137(5):907–13.
50. Nocini PF, Saia G, Bettini G, Ragazzo M, Blandamura S, et al. Vascularized fibula flap reconstruction of the mandible in bisphosphonate-related osteonecrosis. Eur J Surg Oncol. 2009;35(4):373–9.
51. Vandone AM, Donadio M, Mozzati M, Ardine M, Polimeni MA, Beatrice S, et al. Impact of dental care in the prevention of bisphosphonate-associated osteonecrosis of the jaw: A single-center clinical experience. Ann Oncol. 2012;23(1):193–200.
52. Vescovi P, Manfredi M, Merigo E, Guidotti R, Meleti M, Pedrazzi G, et al. Early Surgical Laser-Assisted Management of Bisphosphonate-Related Osteonecrosis of the Jaws (BRONJ): A Retrospective Analysis of 101 Treated Sites with Long-Term Follow-Up. Photomed Laser Surg. 2011;30(1):5–13.
53. Angiero F, Sannino C, Borloni R, Crippa R, Benedicenti S, Romanos GE. Osteonecrosis of the jaws caused by bisphosphonates: Evaluation of a new therapeutic approach using the Er:YAG laser. Lasers Med Sci. 2009;24(6):849–56.
54. Vescovi P. Bisphosphonates and osteonecrosis: An open matter. Clin Cases Miner Bone Metab. 2012;9(3):142–4.
55. Ehrenfest D, Rasmusson L, Albrektsson T. Classification of platelet concentrates: from pure platelet-rich plasma (P-PRP) to leucocyte- and platelet-rich fibrin (L-PRF). Trends Biotechnol 2009;27:158–67.
56. Del Fabbro M, Bortolin M, Taschieri S, et al. Effect of autologous growth factors in maxillary sinus augmentation: a systematic review. Clin Implant Dent Relat Res 2013;15:205–16.
57. Rupel K, Ottaviani G, Gobbo M, et al. A systematic review of therapeutical approaches in bisphosphonates-related osteonecrosis of the jaw (BRONJ). Oral Oncol 2014; 50:1049–1057
58. Mozzati M, Arata V, Gallesio G. Tooth extraction in patients on zoledronic acid therapy. Oral Oncol 2012;48:817–21.
59. Epstein MS, Wicknick FW, Epstein JB, Berenson JR, Gorsky M. Management of bisphosphonate-associated osteonecrosis: Pentoxifylline and tocopherol in addition to antimicrobial therapy. An initial case series. Oral Surgery, Oral Med Oral Pathol Oral Radiol Endodontology. 2010;110(5):593–6.

8. ANEXOS

Tabelas com autor, título e tipo de artigo

Epidemiologia

Bamias 2005	Osteonecrosis of the Jaw in Cancer After Treatment With Bisphosphonates: Incidence and Risk Factors	prospective observational study
Vahtsevanos 2007	Longitudinal Cohort Study of Risk Factors in Cancer Patients of Bisphosphonate-Related Osteonecrosis of the Jaw	prospective observational study
Hoff 2008	Frequency and Risk Factors Associated With Osteonecrosis of the Jaw in Cancer Patients Treated With IV Bisphosphonates	retrospective observational study
Mavrokokki 2007	Nature and Frequency of Bisphosphonate-Associated Osteonecrosis of the Jaws in Australia	review
Reid 2011	Epidemiology and pathogenesis of osteonecrosis of the jaw	review
Otto 2012	BRONJ: Characteristics, risk factors, clinical features, localization and impact on oncological treatment	retrospective observational study
Troeltzsch 2012	Physiology and Pharmacology of Nonbisphosphonate Drugs Implicated in Osteonecrosis of the Jaw	review
Saad 2011	Incidence, risk factors, and outcomes of BRONJ: integrated analysis from three RCT	meta analysis of RCT
Miksad 2011	Quality of Life Implications of Bisphosphonate-Associated Osteonecrosis of the Jaw	survey

Diagnóstico

Patel 2012	Non-exposed bisphosphonate-related ONJ: a critical assessment of definition, staging, and treatment	review
Campisi 2007	BRONJ: run dental management designs and issues in diagnosis	review
Chiandussi 2006	Clinical and diagnostic imaging of bisphosphonate-associated osteonecrosis of the jaws	case series
Bianchi 2007	Computerized tomographic findings in BRONJ in patients with cancer	case series
Ruggiero 2006	BRONJ: background and guidelines for diagnosis, staging and management	review
Bedogni 2012	Proposal of a refined definition and staging system for BRONJ	Letter to the editor

Terapia

Moretti 2011	A prospective clinical trial for assessing the efficacy of a minimally invasive protocol in BRONJ	RCT
Freiberger 2007	Hyperbaric Oxygen Treatment and BRONJ: A Case Series	case series
Freiberger 2009	Utility of Hyperbaric Oxygen in Treatment of Bisphosphonate-Related Osteonecrosis of the Jaws	review
Bashutski 2010	Teriparatide and Osseous Regeneration in the Oral Cavity	RCT
Subramanian 2011	A model for the pathogenesis of BRONJ and teriparatide's potential role in its resolution	review
Freiberger 2012	Role of Hyperbaric Oxygen in the Management of BRONJ: A RCT of Hyperbaric Oxygen as an Adjunct to Surgery and Antibiotics	RCT
Ripamonti 2011	Efficacy and safety of medical ozone (O3) delivered in oil suspension applications for the treatment of BRONJ in patients with bone metastases	prospective observational study
Cella 2011	Autologous bone marrow stem cell intralesional transplantation repairing bisphosphonate related ONJ	case report
Epstein 2010	Management of BRONJ: pentoxifylline and tocopherol in addition to antimicrobial therapy.	case series
Fleisher 2008	Tetracycline-Guided Debridement and CBCT for the Treatment of BRONJ	prospective observational study
Pautke 2009	Fluorescence-Guided Bone Resection in Bisphosphonate-Associated Osteonecrosis of the Jaws	prospective observational study
Landesberg 2008	Inhibition of Oral Mucosal Cell Wound Healing by Bisphosphonates	
Carlson 2009	The Role of Surgical Resection in the Management of Bisphosphonate-Related Osteonecrosis of the Jaws	prospective observational study
Vescovi 2009	Surgical approach with Er:YAG laser on ONJ in patients under bisphosphonate therapy	retrospective observational study
Curi 2011	BRONJ-An Initial Case Series Report of Treatment Combining Partial Bone Resection and Autologous Platelet-Rich Plasma	case series
Ferlito 2012	Treatment of BRONJ: presentation of a protocol and an observational longitudinal study	longitudinal observational study
Wilde 2011	The role of surgical therapy in the management of intravenous bisphosphonates-related osteonecrosis of the jaw	retrospective observational study
Mucke 2011	Outcome of treatment and parameters influencing recurrence in patients with BRONJ	prospective observational study
Nocini 2009	Vascularized fibula flap reconstruction of the mandible in bisphosphonate-related osteonecrosis	case series
Vescovi 2012	Early Surgical Laser-Assisted Management of BRONJ: A Retrospective Analysis of 101 Treated Sites with Long-Term Follow-Up	retrospective observational study

Angiero 2009	ONJ caused by bisphosphonates: evaluation of a new therapeutic approach using the Er:YAG laser	retrospective observational study
Vescovi 2012	Bisphosphonates and osteonecrosis: an open matter	review
Muller P 2015	Efficacy of gasiform ozone and photodynamic therapy on a multispecies oral biofilm in vitro	RCT
Agrillo A 2007	Ozone Therapy in the Treatment of Avascular Bisphosphonate-Related Jaw Osteonecrosis	prospective observational study
Scoletta M 2010	Effect of Low-Level Laser Irradiation on Bisphosphonate-Induced Osteonecrosis of the Jaws: Preliminary Results of a Prospective Study	prospective observational study
Mergoni 2015	The effect of laser therapy on the expression of osteocalcin and osteopontin after tooth extraction in rats treated with BP	RCT
Vandone 2011	Impact of dental care in the prevention of BRONJ	Prospecive observational syudy
Ehrenfest 2009	Classification of platelet concentrates: from pure platelet-rich plasma (P-PRP) to leucocyte- and platelet-rich fibrin (L-PRF).	review
Del Fabbro 2013	Effect of autologous growth factors in maxillary sinus augmentation: a systematic review	review
Rupel 2014	A systematic review of therapeutical approaches in bisphosphonates-related osteonecrosis of the jaw (BRONJ)	review
Mozzati 2012	Tooth extraction in patients on zoledronic acid therapy	RCT

Outros artigos

Kahn 2009	Bisphosphonate Associated Osteonecrosis of the Jaw	review
Khosla 2007	Bisphosphonate-Associated Osteonecrosis of the Jaw: American society of bone and mineral research	review
Ruggiero 2014	AAOMS Position Paper on Medication-Related Osteonecrosis of the Jaw	review
Marx 2003	Pamidronate (Aredia) and zoledronate (Zometa) induced avascular necrosis of the jaws	letter to the editors
Filleul 2010	Bisphosphonate-induced osteonecrosis of the jaw: a review of 2,400 patient cases	review
Ruggiero 2009	Bisphosphonate-Related Osteonecrosis of the Jaw (BRONJ)	review
Del Conte 2010	BRONJ 32 Months After Interruption of Zoledronate in a Patient With Multiple Myeloma	case report
Bettini 2012	Bevacizumab-related osteonecrosis of the mandible is a self-limiting disease process	case report
Malan 2012	The relationship of denosumab pharmacology and osteonecrosis of the jaws	case report
O'Ryan 2012	BRONJ in Patients With Oral Bisphosphonate Exposure: Clinical Course and Outcomes	retrospective cohort study
Rizzoli 2008	Osteonecrosis of the jaw and bisphosphonate treatment for osteoporosis	review
Kuhl 2012	Bisphosphonate-related osteonecrosis of the jaws – A review	review
De Oliveira 2016	Osteonecrosis of the jaw induced by receptor activator of nuclear factor K B ligand (Denosumab)	review

CAPÍTULO II - RELATÓRIO DAS ATIVIDADES PRÁTICAS DAS DISCIPLINAS DE ESTÁGIO SUPERVISIONADO

O Estágio de Medicina Dentária corresponde a um período de atividade monitorizado que possibilita ao aluno ampliar o treino prático em pacientes aplicando os conhecimentos teóricos adquiridos previamente.

Este Estágio tem como objetivo aprofundar competências técnicas e científicas bem como aprender o significado de responsabilidade profissional e comportamento ético.

O Estágio é repartido em 3 áreas distintas, Estágio em Clínica Geral Dentária ECGD), Estágio Hospitalar e Estágio em Saúde Oral Comunitária. A conjugação destas valências permite ao aluno o desenvolvimento de competências profissionais de uma forma mais abrangente, o que conduzirá a uma maior competência na prática profissional futura.

1. Estágio em Clínica Geral Dentária

O Estágio em Clínica Geral Dentária, regido pela Professora Doutora Filomena Salazar, decorreu na Unidade Clínica Nova Saúde – Gandra, na clínica Universitária num período de oito horas semanais, à segunda- feira das 21h-24h, à quarta-feira das 12h30-14h, à quinta-feira das 17h30-19h, à quinfa-feira das 22h-24h entre os dias 15 de Setembro de 2018 e 14 de Junho de 2019, perfazendo o total de 96 horas. Entre os dias 17 de Junho 2019 e 09 de Agosto 2019 a frequência foi diária das 19h-24h, perfazendo o total de 75 horas. A supervisão foi assegurada pelo Mestre João Baptista e pela Professora Doutora Filomena Salazar.

Este estágio permitiu uma abordagem multidisciplinar dos pacientes com o propósito de elaborar um diagnóstico, um plano de tratamento e executa-lo, englobando as diferentes áreas clínicas da Medicina Dentária.

Esta experiência è bastante benéfica pois permite aumentar a capacidade de decisão clínica num âmbito de tratamentos integrais. Esta experiência clínica trouxe-nos um ambiente similar àquele que encontraremos na nossa vida profissional.

Os atos clínicos realizados neste estágio encontram-se discriminados na tabela abaixo:

Ato Clínico	Operador	Assistente	Total
Dentisteria	2	1	3
Exodontias	2	2	4
Periodontologia	3	-	3
Endodontia	2	1	3
Reabilitação	1	-	1
TOTAL	10	4	14

2. Estágio Hospitalar

O Estágio Hospitalar, regido pelo Doutor Fernando Figueira, foi efetuado no CHU de São João, Pólo de Valongo num período semanal de três horas e meia, à terça-feira das 09h-12h30 entre os dias 15 de Setembro de 2018 e 14 de Junho de 2019, num total de 42 horas.

Entre os dias 17 de Junho 2019 e 09 de Agosto 2019 a frequência foi diária das 9h-12h30, num total de 52,5 horas.

O estágio compreendeu um total de 94,5 horas. A monitorização foi assegurada pelo Professor Doutor Luís Monteiro, pela Professora Doutora Ana Azevedo e pela Mestre Rita Cerqueira. O Estágio Hospitalar, pelo próprio ambiente onde se desenvolve, permite ao aluno o contacto com pacientes com características especiais, nomeadamente diabéticos, hipocoagulados, polimedicados, com doenças neurodegenerativas, cognitivas e psíquicas, foi determinante no aperfeiçoamento das competências práticas.

A experiência hospitalar exibiu uma classe social carenciada e, por vezes, mais debilitada, o que nos levou a lidar com situações nitidamente mais complexas. Os atos clínicos efetuados durante este período encontram-se discriminados na siguente tabela:

Ato Clínico	Operador	Assistente	Total
Dentisteria	36	1	37
Exodontias	38	5	43
Periodontologia	19	-	19
Endodontia	4	1	5
Outros	3	-	3
TOTAL	100	7	107

3. Estágio em Saúde Oral e Comunitária

O Estágio em Saúde Oral Comunitária, supervisionado pelo Professor Doutor Paulo Rompante, realizou-se por um período semanal de cinco horas, à quinta- feira das 9h-14h, entre os dias 15 de Setembro de 2018 e 14 de Junho de 2019, totalizando uma carga de 60 horas. Entre os dias 17 de Junho 2019 e 09 de Agosto 2019 a frequência foi diária das 14h-18h, num total de 60 horas. Este Estágio teve lugar IUCS (Instituto Universitário Ciências Saúde) onde foi elaborado o cronograma de atividades e dos trabalhos teóricos e práticos desenvolvidos sob forma de tarefas. As tarefas e os trabalhos teóricos-práticos foram os seguentes:

• Tarefa 1: Projecto de Intervenção Comunitàrio no Estabelecimento Prisional de Paços de Ferreira.

• Tarefa 2: Projecto de Intervenção Comunitário na área de Saúde Oral no Hospital da Misericórdia.

• Tarefa 3: Projeto de intervenção comunitária de rua na área de saúde oral: "Laboratório do sorriso" + uma implementação prática.

• Tarefa 4: Patologias sistémicas com repercussões na cavidade oral. Conhecer e saber como proceder.

• Tarefa 5: Patologia benigna dos tecidos moles em Odontopediatria. Diagnóstico e terapêutica em ambulatório.

• Tarefa 6: Patologia oral maligna em Odontopediatria. Diagnóstico e o que saber para fazer terapêutica em ambulatorio.

• Tarefa 7: Dados epidemiológicos de uma população de estudo - Grupo 3.

Considerações Finais

O Estágio em Medicina Dentária incorporou duas componentes, teórica e prática, possibilitando-me apoios fundamentais à prática clínica, tornando-me uma profissional competente e confiante. Estas experiências foram essenciais para a minha formação, não só como futuro Médico Dentista, mas também como pessoa.

A frequência destas três componentes de estágio são uma parte fundamental da formação do aluno, foram imprescindíveis para pôr em prática todos osconceitos clínicos apreendidos durante o percurso escolar, incrementando as suas capacidades de adaptação a diferentes meios e formas de desempenhar a Medicina Dentária que serão uma mais valia para o ingresso na vida profissional.