

TIPOS DE PREPAROS PARA FACETAS ESTÉTICAS

Jennifer Fernandez Crespo

Dissertação conducente ao Grau de Mestre em
Medicina Dentária (Ciclo Integrado)

Gandra, 21 de Maio de 2022



CESPU

INSTITUTO UNIVERSITÁRIO
DE CIÊNCIAS DA SAÚDE

Jennifer Fernandez Crespo

Dissertação conducente ao Grau de Mestre em
Medicina Dentária (Ciclo Integrado)

TIPOS DE PREPAROS PARA FACETAS ESTÉTICAS

Trabalho realizado sob a Orientação de "Dr. José Alberto Gonçalves Da Rocha Coelho"

Declaração de Integridade

Jennifer Fernandez Crespo, estudante de Medicina Dentária, declaro ter atuado com absoluta integridade na elaboração desta dissertação.


Confirmo que em todo o trabalho conducente à sua elaboração não recorri a qualquer forma de falsificação de resultados ou à prática de plágio (ato pelo qual um indivíduo, mesmo por omissão, assume a autoria do trabalho intelectual pertencente a outrem, na sua totalidade ou em partes dele).

Mais declaro que todas as frases que retirei de trabalhos anteriores pertencentes a outros autores foram referenciadas ou redigidas com novas palavras, tendo neste caso colocado a citação da fonte bibliográfica.

Parecer do Orientador

Eu, José Alberto Gonçalves da Rocha Coelho, com a categoria profissional de Assistente Convitado do Instituto Universitário de Ciências da Saúde, tendo assumido o papel de Orientador da Dissertação intitulada *"Tipos de preparos para facetas estéticas"*, do estudante do Mestrado Integrado em Medicina Dentária, Jennifer Fernandez Crespo, declaro que o meu parecer é positivo relativamente à Dissertação e que concordo com a sua submissão na UC Dissertação no moodle como solicitação de Admissão a Provas Públicas conducentes à obtenção do Grau de Mestre, tal como está determinado regulamentarmente no Regulamento Específico do MIMD, IUCS, aprovado pelos órgãos competentes em vigor.

Gandra, 21 de Maio de 2022



(O Orientador)

AGRADECIMENTOS

Aos meus pais e amigos, pelo apoio incondicional, por me aconselhar e acreditar em mim durante todo esse tempo.

Ao meu sócio e amigo, pois, sem ele nunca seria Médica Dentista, obrigada pela paciência, dedicação, por me transmitir seu conhecimento, sabedoria e experiência todos os dias.

Aos meus colegas de turma, cada um deles, eu aprendi muitas coisas com você. Ao nosso grupo composito, sem vocês nada teria sido possível, muito obrigado aos três pelo apoio incondicional, por ter feito grandes amigos. Ao meu binómio, pelos momentos, de grande ansiedade, stress, medo, fadiga. Obrigada por tornar tudo mais fácil, sem você isso não seria possível.

Ao meu orientador, pela ajuda recebida na realização deste trabalho, por estar sempre disponível e pelo conhecimento que me transmitiu.

RESUMO

As facetas são um tratamento dentário que consiste na colocação parcial de finas lâminas de porcelana sobre os dentes anteriores. Para a sua colocação não é necessário remover uma grande quantidade de tecido dentário como é o caso das coroas totais, mantendo assim o máximo de estrutura dentária e gengival.

O objetivo deste estudo é realizar uma revisão sistemática integrativa da literatura, analisar e identificar a técnica de preparo dentário mais adequada para o sucesso a longo prazo no tratamento com facetas de porcelana.

Foi realizada uma pesquisa electrónica no banco de dados PubMed, Ebsco, Researchgate e Scielo utilizando uma combinação dos seguintes elementos de pesquisa: “facetas dentárias”, “estética dental” e “preparação do dente”. A pesquisa identificou um total de 148 estudos, dos quais 19 foram considerados relevantes para este estudo. Esses estudos ofereceram dados significativos, levando em consideração vários tipos de preparos dentários nos três terços dentários.

Os resultados obtidos da literatura analisada foram que tipo de preparo realizar em vestibular e interproximal, os três tipos de preparos ao nível incisal e que tipo de instrumentos utilizar para obter um preparo dentário de sucesso.

A conclusão desta revisão é que em vestibular e interproximal deve-se manter o máximo de esmalte possível, conseguindo maior adesão. Ao nível incisal podemos realizar a preparação para que a faceta termine na própria borda, cobrindo-a ou no palato. Para um preparo mais bem-sucedido, com margens bem definidas, instrumentos ultrassônicos devem ser utilizados para proteger toda a estrutura dentária.

Palavras-chave: “facetas dentárias”; “estética dental”; “preparação do dente”.

ABSTRACT

Veneers are a dental treatment that consists of the partial placement of thin porcelain sheets over the anterior teeth. For its placement, it's not necessary to remove a large amount of dental tissue as in case with full crowns, thus maintaining the maximum amount of dental and gingival structure.

The aim of this study is to carry out an integrative systematic review of the literature, analyze and identify the most appropriate tooth preparation technique for a greater long-term success in treatment with porcelain veneers.

An electronic search was performed on the Pubmed, EBSCO, Researchgate and Scielo databases using a combination of the following search elements: *"dental veneers"*, *"dental aesthetics"* and *"tooth preparation"*. The search identified a total of 148 studies, of which 19 were considered relevant to this study. These studies offered significant data, including various types of tooth preparation in the dental three-thirds.

The results obtained from the analysed literature were the best type of preparation to perform in vestibular and interproximal, the three variants of preparations at the incisal level and the kind of instruments are better to use to obtain a successful dental preparation.

The conclusion of this review is that in the buccal and interproximal áreas, the more enamel as possible should be maintained, achieving greater posterior adhesion. At the incisal level, it can be prepared the veneer so that the veneer ends on the edge itself, covering it or on the palate. For a more successfull preparation, with well-defined margins, ultrasonic instruments must be used to protect the entire tooth structure.

Keywords: *"dental veneers"*; *"esthetics, dental"*; *"tooth preparation"*.

Índice

1. INTRODUÇÃO.....	1
2. OBJETIVOS	2
3. MATERIAL E MÉTODOS.....	3
4. RESULTADOS.....	4
5. DISCUSSÃO	14
6. CONCLUSÕES.....	19
7. BIBLIOGRAFIA	20

Índice de Figuras

1. Figura 1.....	6
-------------------------	----------

Índice de Tabelas

Tabela 1.	7
-----------------------	----------

LISTA DE ABREVIATURAS

FLPs- Facetas Laminadas de Porcelana.

OMP- Ombro de Margem Perfeita.

DEM- Digitalização Electrónica Microscópica.

AEF- Análise de Elementos Finitos.

SID- Selamento Imediato da Dentina.

1. INTRODUÇÃO

As facetas são finas lâminas de porcelana que cobrem parcialmente o dente com o objetivo de restaurar esteticamente defeitos localizados ou generalizados (1). Desde o início de 1938, o Dr. Charles Pincus começou a oferecer aos artistas cinematográficos um belo sorriso com lâminas de acrílico que foram fixadas temporariamente (2) . Ao longo dos anos, foram feitos avanços em técnicas e materiais até que foi possível reabilitar o setor anterosuperior com facetas de porcelana, alcançando grande estética.

São distinguidos dois grupos de indicações para tratamento com facetas laminadas de porcelana (FLPs) (3):

1. Dentes com modificações morfológicas: como dentes conoides, fechamento de espaços interdentais.
2. Restaurações extensas em adultos: como malformações congênitas generalizadas ou adquiridas.

Os tratamentos tradicionais com coroa total envolviam a remoção de grande quantidade de tecido dentário saudável, com possíveis repercussões negativas para a polpa e gengiva, uma vez que 30% da estrutura dentária é removida nos casos menos conservadores, sendo 2,4 a 4,3 vezes menor do que para uma coroa total. Assim, a utilização de facetas permite preservar essa estrutura dentária, mantendo a vitalidade gengival e dental (4).

A longo prazo, o sucesso das FLPs depende da seleção criteriosa do desenho e da preparação das peças dentárias. Foram realizados questionários sobre o conhecimento dos referidos atos clínicos e observou-se que 71% dos médicos dentistas têm conhecimento sobre o processo de preparo dentário (1).

A redução dentária inclui o controle dos seguintes pontos (5)(6):

1. **Redução vestibular**: com uma broca de grão médio ou grosso, fazem-se 3 sulcos verticais paralelos ao eixo do dente com profundidade de 0,5-0,8 mm com um mínimo de 0,3 mm eliminando o tecido dentário entre eles, buscando uma redução uniforme, evitando deixar uma superfície ondulada.
2. **Redução proximal e gengival**: um leve chanfro é geralmente aceite, respeitando o contorno da gengiva. As margens subgengivais são recomendadas apenas no caso do fecho de um diastema ou triângulo interdental.
3. **Redução ou terminação incisal**: a linha de acabamento depende de quantidade de tecido dental perdido. O preparo pode ser:
 - **Finalizado no próprio bordo incisal** (uso de broca de granulação grossa):
 - Terminando na metade vestibular do dente.
 - Cobrindo toda a largura do bordo incisal.
 - **Finalizado no nível da face palatina do dente** (uso de broca de granulação grossa): terminando em 1/3 do lado palatino, longe do contato oclusal.
4. **Acabamento final**: todas as preparações devem ter ângulos arredondados, utilizando brocas diamantadas de grão fio. Tudo isso melhora a impressão, a adaptação da faceta à superfície dentária, reduzindo assim o risco de aparecimento de fissuras no futuro.

2. OBJETIVOS

O objetivo do presente estudo foi realizar uma revisão sistemática integrativa com o objetivo de identificar a técnica de preparo dentário mais adequada para a colocação de facetas de porcelana no setor anterior.

Objetivos secundários:

- Identificar a conveniência dos preparos dentários em esmalte ou dentina.
- Analisar o uso de instrumentos ultrassônicos ou rotatórios para a preparação.
- Determinar a preparação incisal mais adequada em termos de funcionalidade e estética.

3. MATERIAL E MÉTODOS

3.1 Questão de pesquisa

A questão principal para a pesquisa foi definida como: *“qual é o melhor método de preparação dentária no setor anterior para a colocação de faceta de porcelana?”*

3.2 Fontes de informação

O seguinte trabalho consiste numa revisão sistemática na qual foi realizada uma pesquisa de artigos científicos nas bases de dados: PubMed/Medline, Scielo, Ebsco, Researchgate publicados nos últimos 10 anos. Foi utilizada terminologia do tipo MeSH e palavras-chave: *“dental veneers”*; *“esthetics, dental”*; *“tooth preparation”*.

Para combinar as pesquisas para reunir todos os artigos da literatura possíveis sobre o preparo dentário anterior com facetas utilizaram-se operadores booleanos na sequência a seguir e obtivemos 467 resultados:

((tooth preparation) AND (dental veneers)) AND (esthetics dental)

Estudos com mais de 10 anos, com inacessibilidade, não relacionados com a preparação do dente para facetas, foram descartados através de filtros aplicáveis na própria pesquisa.

3.3 Critérios de inclusão:

- Artigos relacionados com facetas dentárias.
- Menos de 10 anos de publicação.
- Artigos em espanhol e inglês.

3.4 Critérios de exclusão:

- Artigos repetidos.
- Estudos com mais de 10 anos.
- Estudos não relacionados com a preparação do dente para facetas, técnica BOPT, fluxo orofacial, planeamento de sorriso digitalmente.
- Revisões sistemáticas e meta-análise.

4. RESULTADOS

O seguinte diagrama (Figura 1) mostra como foi a seleção de artigos para esta revisão de literatura. Com os 467 artigos obtidos com a pesquisa utilizando a ferramenta Mendeley, foram excluídos os artigos nos últimos 10 anos e duplicados, sendo excluídos 319 por estes dois motivos. Seguidamente foi feita uma leitura do título e o abstract dos artigos restantes para fazer uma seleção dos trabalhos que realmente tratavam sobre o objetivo de este estudo, que eram 80.

Dos 80 artigos apenas 27 foram selecionados depois de ler o texto completo porque cumpriam os objetivos e critérios de inclusão. Destes 27 estudos potencialmente elegíveis foram excluídos 8 artigos após leitura completa por não focarem exatamente no tema a ser tratado. No final obtivemos 19 artigos nos quais baseamos a nossa revisão e 6 também foram selecionados para introdução mediante pesquisa manual.

Dos 19 estudos encontrados na bibliografia, desde 2012 a 2021, dez são estudos experimentais (in vitro), três estudos clínicos retrospectivos, um prospetivo, quatro estudos de casos clínicos e um estudo experimental (3D), cada um foi avaliado na tabela 1.

Os principais resultados foram extraídos da seguinte forma:

- Preparações com instrumentos ultrassónicos apresentam melhores resultados nas margens do que com os rotatórios, levando a menos microfiltração (7–9).

- A realização de preparos dentários em esmalte apresenta uma taxa de sobrevivência maior do que os em dentina (10–13).
- Entre os diferentes preparos dentários para o sucesso de um tratamento com FLPs, o mais bem-sucedido de acordo com o estudo foi o terminado em vestibular do dente (14–17) ou em chanfro (17,18).
- A manutenção do esmalte no terço cervical permitirá uma manutenção dos tecidos moles e um maior sucesso com o tratamento com FLPs. (19,20).

Figura 1. Fluxograma de seleção de artigos

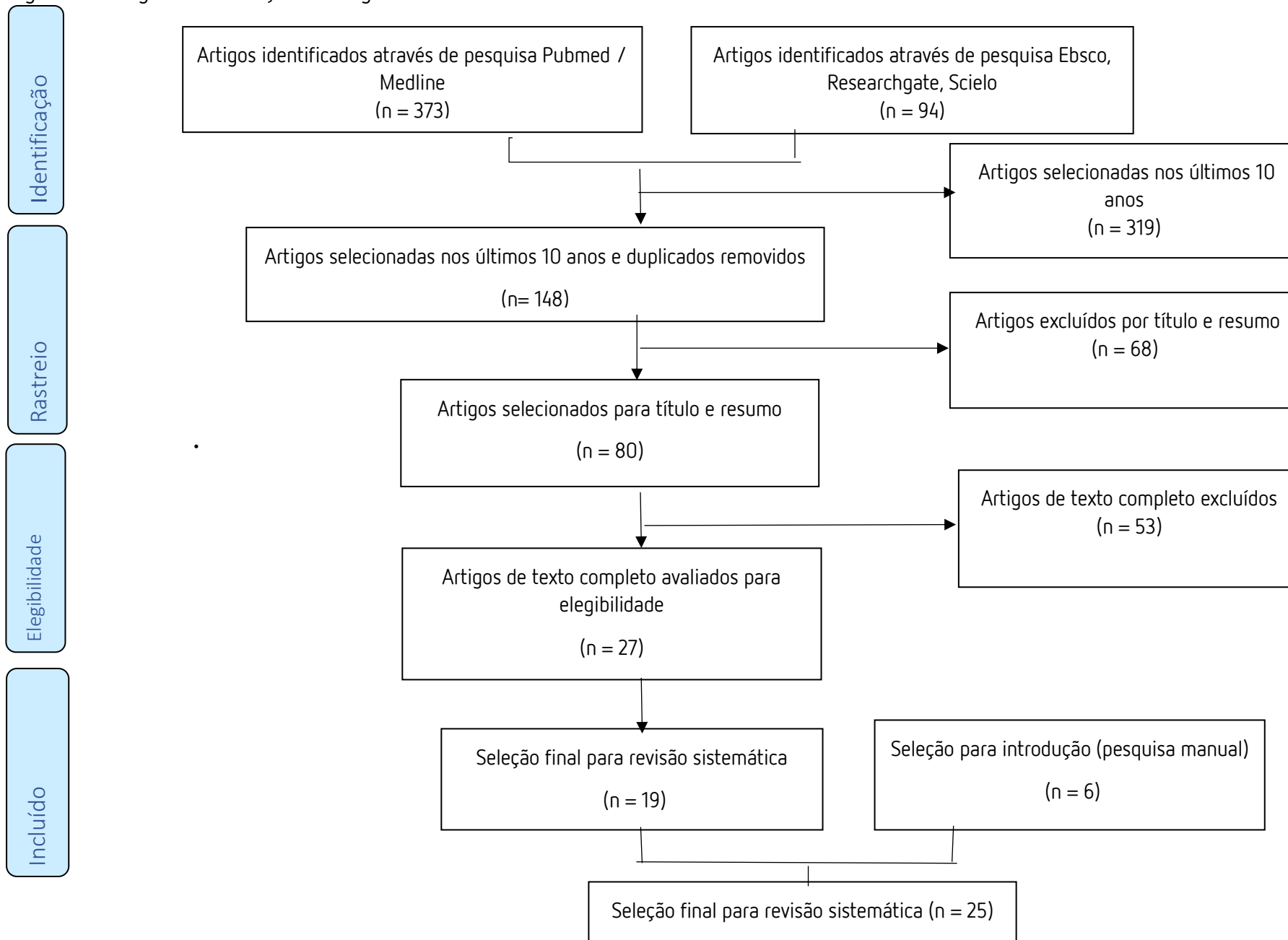


Tabela 1. Artigos encontrados e suas características

TÍTULO / AUTOR / ANO	TIPO DE ESTUDO	OBJETIVO	MATERIAL E MÉTODOS	RESULTADOS	CONCLUSÕES
The effect of ultrasonic instruments on the quality of preparation margins and bonding to dentin. Ellis R. et al. 2012 (7)	Estudo experimental (in vitro).	Avaliar a preparação da margem com dois tipos de instrumentos: Ombro de margem perfeita (OMP) 1,2,3 y OMP 1,2 e a resistência de união da dentina com digitalização electrónica microscópica (DEM).	4 caninos permanentes e pontas de OMP. São preparados com dois protocolos ultrassônicos diferentes.	OMP 1,2,3 faz linhas de acabamento de maior qualidade do que OMP 1,2.	Produzir margens precisas melhora a qualidade e o ajuste das restaurações, levando a menos microfiltração marginal e cáries secundárias.
Ultrasonic margin preparation for fixed prosthodontics: A pilot study. Horne P. et al. 2012 (8)	Estudo experimental (in vitro).	Comparar o estado das margens do preparo com instrumentos ultrassônicos e com instrumentos rotatórios convencionais.	2 caninos permanentes, metade preparados com instrumentos rotatórios e a outra com ultrassônicos.	Instrumentos ultrassônicos fornecem um melhor resultado nas superfícies marginais e margens o preparo do que os instrumentos rotatórios.	Preparações finalizadas com instrumentos ultrassônicos criam margens mais bem definidas e de maior qualidade, o que se traduz em ma prótese mais bem-sucedida.
The use of fragments of thin veneers as a restorative therapy for anterior teeth disharmony: a case report with 3 years of follow-up. Coelho Okida R. et al. 2012 (21)	Estudo clínico retrospectivo.	Analisar o uso de facetas de porcelana como terapia restauradora para solucionar una desarmonia dos dentes anteriores.	Doente com diastemas, reabilitação anterior com facetas.	<u>Follow up</u> : 3 anos. As facetas de porcelana de espessura mínima podem ser uma alternativa conservadora e estética para restaurar a forma e cor dos dentes anteriores.	A redução dos dentes para qualquer técnica restauradora deve ser o mais conservadora possível, especialmente para as facetas. O tratamento deve ser planeado e estudado cuidadosamente.

<p>Dental preparation with Sonic vs high-speed finishing: analysis of microleakage in bonded veneer restorations.</p> <p>Faus-Matoses I. et al. 2013 (9)</p>	<p>Estudo experimental (in vitro).</p>	<p>Comparar microfiltração marginal com facetas após acabamento dentário usando brocas oscilante sônicas ou brocas rotativas de alta velocidade.</p>	<p>56 incisivos centrais superiores divididos em dois grupos usando brocas rotativas de alta velocidade ou oscilantes sônicas. 2% de azul de metileno e DEM para avaliar a microfiltração.</p>	<p>Existe microfiltração:</p> <ul style="list-style-type: none"> -Margem cervical: maior com brocas rotativas. -Margem incisal sem diferenças significativas. 	<p>Os acabamentos finalizados com brocas sônicas produzem menos microfiltração na área de dentina cervical, mas isso não ocorre na área de esmalte cervical, que é muito semelhante.</p>
<p>Influence of enamel preservation on failures rates of porcelain laminate veneers.</p> <p>Gurel G. et al. 2013 (12)</p>	<p>Reporte de caso.</p>	<p>Avaliar os fatores que influenciam o fracasso das FLPs.</p>	<p>66 doentes receberam 580 FLPs: 537 com cerâmica termoprensada y 43 com cerâmica fedespática.</p>	<p>Não revelaram influência significativa do alongamento apical da corôa, presença de restaurações, diastema, abrasão ou desgaste nas taxas de falha, mas aquelas aderidas a dentina eram 10 vezes mais prováveis a falhar do que aquelas aderidas ao esmalte.</p>	<p>A longo prazo, há taxas de sobrevivência muito mais altas ao usar preparações sob o esmalte.</p>
<p>Relation between fracture load and tooth preparation of ceramic veneers-an in vitro study.</p> <p>Prasanth V. et al. 2013 (14)</p>	<p>Estudo experimental (in vitro).</p>	<p>Estudar a associação entre a resistência das facetas com o preparo do dente.</p>	<p>40 incisivos centrais divididos em 4 grupos com diferentes preparações:</p> <p>1º- "<i>feather edge design</i>"</p> <p>2º-3º - "<i>butt joint</i>", "<i>palatal chamfer</i>"</p> <p>4º- controle.</p>	<p>O primeiro grupo é o mais resistente, mas nas situações em que é necessária uma redução incisal, o desenho "<i>butt joint</i>" é o de eleição.</p>	<p>Existe uma relação entre o desenho do preparo e a fratura da FLPs. O desenho de maior sucesso é "<i>feather edge design</i>".</p>

<p>Original research evaluation of fracture resistance of ceramic veneer.</p> <p>Jantar A.et al. 2014 (18)</p>	<p>Estudo experimental (in vitro).</p>	<p>Avaliar a resistência da cerâmica á fratura com três preparações diferentes.</p>	<p>15 incisivos centrais com três desenhos de preparação: 1-Sem redução incisal. 2-redução incisal de 1mm. 3-redução incisal de 1mm e com altura de chanfro palatino de 1mm.</p>	<p>Com redução incisal de 1 mm. e altura de chanfro de 1 mm. apresenta a maior resistência á fratura e a menor sem redução</p>	<p>As facetas estéticas, além de oferecerem estética adequada, se bem desenhadas, oferecem resistência funcional confiável como é o exemplo da redução incisal e aumento do chanfro palatino em 1 mm.</p>
<p>Survival rate, load to fracture, and finite 9eneres9 analysis of incisors and canines restored with ceramic veneers having varied preparation design.</p> <p>Bergoli C. et al. 2014(15)</p>	<p>Estudo experimental (in vitro).</p>	<p>Avaliar a taxa de sobrevivência e a análise de elementos finitos (AEF) em incisivos e caninos com facetas cerâmicas com diversos desenhos de preparo.</p>	<p>30 incisivos centrais e 30 caninos divididos em quatro grupos: -Incisivos com preparo conservador. -Incisivos com chanfro palatino. -Canino com preparo conservador. -Canino com chanfro palatino.</p>	<p>-Todos mostraram taxas de sobrevivência de 100%. -A AEF apresentou maiores valores nos desenhos com chanfro palatino.</p>	<p>O desenho do preparo não afeta a carga de fratura, mas as facetas com preparo em chanfro palatino mostram uma tendência a gerar valores de ombro de margem perfeita (OMP) mais altos.</p>
<p>Enamel thickness after preparation of tooth for porcelain laminate.</p> <p>Pahlevan A. et al. 2014 (19)</p>	<p>Estudo experimental (in vitro).</p>	<p>Medir a espessura do esmalte na área dentária gengival, média e incisal do setor anterior uma vez que o preparo para a colocação de FLPs tenha sido realizado.</p>	<p>20 incisivos centrais e laterais sob um microscópio avaliando a exposição da dentina no preparo em fio de faca e chanfro e a espessura do esmalte.</p>	<p>Em mais da metade dos dentes, a exposição dentinária é muito maior no preparo do chanfro. A espessura do esmalte no terço cervical e incisal no central é 345-1260 microns e no lateral 235-</p>	<p>Conhecer a espessura do esmalte nas diferentes partes da superfície dentária é muito importante para evitar a exposição da dentina. O preparo em fio de faca é preferido na área gengival devido á espessura do esmalte.</p>

				1220 microns respetivamente.	
Minimally invasive vertical preparation design for ceramic veneers Imburgia M. et al. 2016(20)	Reporte de caso	Apresentar um protocolo para realizar preparos dentários minimamente invasivos (<i>feather edge preparation</i>) para colocação de FLPs.	Tratamento realizado de canino ao canino em uma mulher de meia-idade. Broca de diamante -Terço gengival: 0,3mm -Terço médio: 0,5 mm -Terço incisal: 0,8 mm	O preparo e a linha de acabamento vertical permitem conservar o maior número de esmalte no terço cervical, além de proteger os tecidos circundantes.	Com este tipo de preparo, além de proteger os tecidos moles, conseguimos restaurações com facetas menos volumosas, conseguindo assim um bom resultado estético e resistência mecânica a longo prazo.
Ceramic veneers for esthetic restoration of retained primary teeth: a 4-year follow-up case. Bin- Shuwaih M. 2017 (11)	Estudo clínico retrospectivo	Descrever o uso de FLPs na restauração de caninos decíduos impactados e dentes levemente desalinhados.	Mulher de 28 anos. -Brocas diamantadas de 0,3-0,5 mm. com acabamento em chanfro gengival. -Contatos proximais intactos. -Dentes laterais com maior redução para corrigir os desalinhamentos.	<i>Follow up</i> . 4 anos. O tratamento restaurador proporciona resultados estéticos satisfatórios em termos de correção de pequenas discrepâncias no tamanho, forma e oclusão dentária.	Se o doente compreende que existem limitações nesta opção de tratamento, como perder um ou dois dentes decíduos retidos no futuro e seu tratamento correspondente, esta pode ser uma boa opção para restaurar a estética dental.
Evaluation of fracture resistance of ceramic veneers with veneers the preparation designs and loading conditions: Na in vitro study. Aroa A. Et al. 2017 (16)	Estudo experimental (in vitro).	Avaliar a resistência á fratura em dois tipos de desenhos de preparação: " <i>incisal butt</i> " e " <i>incisal overlap</i> ", sob duas condições de carga diferentes.	32 incisivos centrais superiores: -Superfície vestibular: 0,5mm. -Borde incisal: 2mm. -Redução lingual: 0,5-1 mm.	O desenho " <i>incisal butt</i> " tem maior resistência á fratura do que o " <i>incisal overlap</i> ", e em um ângulo de 125°. Um maior número de fraturas coronais seguidas de fraturas cervicais.	O desenho com a preparação mais eficaz no caso de ser necessário um revestimento incisal é o " <i>incisal butt</i> ".

			-Preparação cervical: 1mm.		
Performance of ceramic laminate veneers with immediate dentine sealing: na 11 year prospective clinical trial. Gresnigt M. et al. 2019 (10)	Estudo clínico prospectivo.	Avaliar a sobrevivência, a taxa de sucesso e a satisfação do doente com FLPs, principalmente com restaurações existentes, selamento imediato de dentina e em dentes endodônticos.	104 doentes receberam 384 veneers. -Restaurações de resina de qualidade aceitável não foram removidas. - Com 50% de exposição dentinária foi aplicado selamento imediato da dentina (SID). -Dentes endodônticos não foram colocados postes.	Aos 4 anos: -95% de sucesso sem intervenção de qualquer tipo; o resto, a maioria eram fraturas, quedas por problemas de adesão. -Em restaurações existentes e com exposição dentinária que receberam SID 50% de sucesso.	Embora em geral o tratamento com facetas tenha uma taxa de sucesso de 95% em situações com exposições dentinárias e com restaurações. Deve-se levar em consideração o tabaco, tratamentos endodônticos anteriores podem afetar negativamente a taxa de sucesso devido á mudança de cor nas margens.
Tooth preparation for ceramic veneers: e When less is more. Farias-Neto A. Et al. 2019 (22)	Reporte de caso	Apresentar um protocolo para realizar preparos dentários minimamente invasivos para colocação de FLPs.	Tratamento realizado de primeiro ao primeiro pré-molar em um homem de meia-idade.	Com um estudo prévio do tratamento a ser realizado, uma técnica de preparo dentário menos invasiva pode ser realizada.	Uma técnica tradicional de preparo dentário pode levar a dentina exposta que apresenta uma longevidade menor do que facetas cimentadas em esmalte. Com um estudo prévio, o contorno final desejado é mais levado em consideração, o que se traduz em um preparo dentário menos invasivo.
Fracture localization of porcelain veneers with different preparation designs.	Estudo experimental (in vitro).	Investigar a localização da fratura nas FLPs de acordo com o desenho do preparo.	Um incisivo central com pilar ignífugo com três tipos de preparos: -feather preparation.	Localização da fratura: -Feather preparation: Incisal (66,7%) Combinado (33,3%) Gengival (-)	Foi encontrada uma dependência entre a localização das fraturas com o tipo de preparo dentário.

Zlatanovska K.et al. 2019 (23)			- <i>Bevel preparation.</i> - <i>Incisal overlap (palatal chamfer)</i>	- <i>Bevel preparation.</i> Incisal (35,7%) Combinado (53,6%) Gengival (10,7%) - <i>Incisal overlap.</i> Incisal (72,4) Combinada (14,3%) Gengival (14,3)	
The art of minimal tooth reduction for veneer restorations. Jurado C. et al. 2020 (13)	Reporte de caso	Apresentar um protocolo para realizar preparos dentários minimamente invasivos para colocação de FLPs.	Mulher, 35 anos. Colocação FLPs de canino a canino superior.	Com um estudo prévio inicial correto, pode-se obter resultados satisfatórios, controlando a redução necessária para conseguir manter o esmalte no preparo, no qual há a melhor adesividade.	Um bom diagnóstico inicial e uma boa execução conservadora podem ser alcançados para aumentar a longevidade das FLPs.
Comparative evaluation of fracture resistance and mode of failure of ceramic veneers with different design preparations. Sharma n. et al. 2021 (24)	Estudo experimental (in vitro)	Comparar a resistência á fratura do FLPs com três tipos diferentes de preparação do dente.	30 incisivos centrais divididos em três grupos: -Sem redução incisal com bisel palatino. -Redução 1mm. incisal com bisel topo a topo. -Redução 1mm. incisal com bisel em chanfro 1mm. por palatino.	-Com redução 1mm. incial e bisel em chanfro de 1mm. em palatino apresentam maior resistência à fratura. Menor resistência: sem redução incisal	O desenho dentário com redução incisal de 1 mm. e chanfro palatino é o mais estável à fratura e produz melhores resultados.

<p>Quo vadis, esthetic dentistry? Ceramic veneers and overtreatment- A cautionary tale.</p> <p>Hirata R. et al 2021 (25)</p>	<p>Estudo clínico retrospectivo</p>	<p>Mostrar em três exemplos clínicos a realização de tratamentos excessivos y/ou inadequados com FLPs.</p>	<p>-Mulher 24 anos: FLPs de canino a canino, realizado pela segunda vez 3 meses antes: sangramento gengival, aspeto volumoso.</p> <p>-25 anos de canino a canino, realizado 2 anos atrás: superfícies com anatomia inadequada, excesso de cimento interproximal, cárie.</p> <p>-28 anos, de pré-molar a pré-molar, 15 dias atrás: excesso de cimento, anatomia inadequada</p>	<p>O excesso de tratamento dentário ou uma técnica inadequada em pacientes jovens pode desencadear ciclos repetitivos de tratamentos dentários que podem acabar em superfícies e gengivas danificadas.</p>	<p>Hoje, quando a estética está cada vez mais em demanda, os profissionais têm que realizar seus tratamentos buscando também a ética e a saúde.</p>
<p>Influence of preparation design, restorative material and load direction on the stress distribution of ceramic veneer in upper central incisor.</p> <p>Meirelles. Et al. 2021 (17)</p>	<p>Estudo experimental (3D).</p>	<p>Avaliar a resistência á fratura do FLPs com quatro tipos diferentes de preparação do dente: -<i>window</i>. -<i>Incisal reduction</i>. -<i>Incisal coverage</i>. -<i>Palatal chanfre</i>.</p>	<p>Modelos 3D de um incisivo central superior aplicando tensão nos terços incisal e médio da região palatina.</p>	<p>-Desenhos mais conservadores como o sem redução incisal são mais resistentes fratura, pois o contato incisal apresentou a maior concentração de tensão em relação ao contato no terço médio. -Com um preparo com margens de esmalte há um aumento da taxa de sobrevivência.</p>	<p>Para realizar um preparo com sucesso, deve-se levar em consideração que a carga oclusal no terço incisal é a mais propensa a falhas.</p>

5. DISCUSSÃO

As restaurações com facetas laminadas de porcelana (FLPs) foram estabelecidas como uma alternativa de restauração em dentes anteriores devido à sua invasividade mínima, mas o seu sucesso depende de muitos fatores como um bom prognóstico de tratamento, um desenho adequado do preparo dentário, cuidado com o seu uso em caso de recessões gengivais, sensibilidade, cárie, técnicas adesivas, instruir os pacientes nos seus hábitos diários, como não roer as unhas ou não puxar materiais com os dentes (10,21). A taxa de sobrevivência geral é de 95%, a maioria das falhas são geralmente fraturas relacionadas ao paciente, problemas de adesão devido a diferentes causas, como adesão á dentina, contração de polimerização, defeitos marginais e alterações de cor devido a endodontias prévias ou tabaco (10).

Coelho Okida R. et al. (21) em 2012 mostrou a colocação de FLPs no setor ántero-superior devido à presença de diastemas e alteração de cor. O paciente foi submetido a branqueamento no domicílio com peróxido de carbamida a 16%, as superfícies dentárias estavam levemente desgastadas, não mais de 0,12 mm. Após 3 anos, foi realizado uma avaliação e nenhuma deterioração foi observada nas gengivas ou nas facetas. Noutro estudo, Bin-Shuwaish M. (11) em 2017, realizou um tratamento de pré-molar a pré-molar com FLPs colocadas em caninos decíduos retidos, alcançando ótimos resultados, uma avaliação foi realizada aos 4 anos e tanto os tecidos moles quanto as facetas encontraram-se em perfeitas condições. Foi fundamental que qualquer um dos pacientes dos dois casos clínicos estavam bem informados sobre o tratamento realizado, as limitações que existiam e, por exemplo, no último caso de dentes retidos, a probabilidade de perdê-los, mas houve outras propostas de tratamento para poder substituí-los.

Também é fundamental ter sempre em mente que a primeira coisa é a saúde e conservação dos dentes e não realizar tratamentos desnecessários que o comprometam. Hirata R. et al (24) mostraram três casos de sobretratamento com FLPs em pacientes com menos de 30 anos, que apresentaram fraturas cerâmicas, inflamação gengival, excesso de resina nas áreas interproximais, entre outros. Por exemplo, o primeiro paciente de 24 anos teve 6 facetas colocadas há 3 meses com fratura de cerâmica e inflamação gengival. Este mostrou algumas fotos dos seus dentes antes do tratamento e a anatomia era normal e praticamente sem diastemas. Ele procurou melhorar a estética e a única solução que foi dada foi a colocação de FLPs de canino a canino. Noutro exemplo, o tratamento realizado 2 anos antes apresentava sensibilidade. Após avaliação foi diagnosticado pulpíte irreversível, possivelmente por excesso de preparação dentária ou secagem com ar excessivo para colocação de facetas. Endodontia com reconstruções e posterior colocação de coroas devem ser realizadas devido a excesso de tratamento dentário prévio. No último caso, colocação de FLPs com 15 dias com margens pobres e excesso de cimento interproximal e ausência de anatomia dentária em todos os dentes. Esses pacientes jovens enfrentaram um ciclo de tratamentos repetitivos que poderiam danificar a superfície dentária, situação que foi desencadeada por um mau prognóstico prévio.

A principal causa de insucesso das facetas de porcelana é a fratura. Alguns estudos mostraram uma associação entre o desenho do dente e a fratura, e diferentes tipos de modificações dentárias no preparo para alcançar uma estética superior. Observaram-se que as fraturas cerâmicas, geralmente ocorreram no bordo incisal devido ao stress nessa área, mas apesar disso não existe consenso sobre o quanto preparar o dente. Preparos mais conservadores têm sido recomendados (14–17), entretanto, há autores que consideram necessário um chanfro palatino para oferecer maior resistência às facetas (18,25). Diferentes desenhos foram descritos em relação ao bordo incisal: terminado no próprio bordo incisal (na face vestibular do dente ou cobrindo toda a borda incisal) ou terminando na face palatina(chanfro).

Apesar de Zlatanovska K. et al. (23) no seu estudo mostraram que a maior taxa de falha ocorre no bordo incisal, tanto nos desenhos finalizados em chanfro quanto no bordo incisal. Na literatura existem resultados contraditórios sobre se um desenho de preparo é melhor que outro no que diz respeito à resistência à fratura. Prasanyh V. et al. (14) mostrou que facetas que apresentaram preparação do bordo incisal ou redução incisal de 2 mm sem chanfro palatino eram mais resistentes à fratura. Bergoli C. et al. (15) descobriu que a tensão na porcelana estava relacionada com a carga palatina e os preparos sem o chanfro palatino apresentaram cargas menores. Para Aroa A. et al. (16) e Meirelles L. et al. (17) existiu uma maior concentração de tensões nas facetas com preparo de chanfro palatino. Por outro lado, os trabalhos de Jankar A. et al. (18) e Sharma N. et al. (25) encontraram situações desfavoráveis para a preparação mais conservadora. De acordo com os seus estudos experimentais, a fratura foi encontrada no fino bordo incisal enquanto o chanfro palatino oferece uma união adicional ao esmalte para que a faceta de porcelana fique mais espessa e sendo evitados vazamentos na interfase restauração-dente e também proporcionando uma maior estética.

A adesão à dentina diminuía significativamente a taxa de sucesso quando eram colocadas restaurações indiretas, mas em dentes desalinhados ou com recessão gengival. Entretanto, existem momentos que é inevitável. Quando havia uma exposição de 50%, um selamento imediato da dentina (SID) poderia ser usado para aumentar a resistência à fratura e diminuir a sensibilidade pós-operatória (10,11). Confirmando estes resultados, Gurel G. et al. (12) mostraram que existiam probabilidades muito altas de que a adesão à dentina diminuía significativamente a taxa de sucesso: como sensibilidade, microinfiltração, cárie secundária ou mesmo descolamento quando restaurações indiretas eram colocadas.

As superfícies vestibulares são normalmente reduzidas axialmente aproximadamente 0,3-0,5 mm utilizando brocas diamantadas esféricas para marcar as profundidades no dente e brocas diamantadas cônicas de ponta redonda para um preparo uniforme procurando a união entre os sulcos horizontais, sempre atuando nas três inclinações dos dentes (terço cervical, médio e incisal) (10,11,13,22).

As margens proximais devem estender-se até o contato interproximal sem quebrá-las para que haja uma linha de chegada. A espessura do esmalte nas diferentes partes da superfície vestibular deve ser conhecida a fim de tornar o preparo mais conservador possível sem exposição da dentina. No seu estudo, Panhlevan A. et al. (19) fizeram dois tipos de preparos para a manutenção da área gengival, fio de faca e chanfro utilizando uma broca diamantada redonda fazendo um sulco no referido local, sendo que a exposição de dentina foi muito superior na preparação do chanfro, o esmalte médio nessa área foi de 0,38 mm e o fio de faca era preferível. Imburgia M. et al. (20) também mostraram que o preparo vertical preservava mais estrutura dentária e preservava mais esmalte na região cervical, melhorando a aparência, sendo mais natural.

O último passo, que deveria ser feito para que o preparo tivesse maior sucesso, é o polimento da superfície do esmalte para obter uma linha de acabamento levemente biselada, utilizando brocas de pedra arkansas, multilaminados ou borrachas de silicone (10,22).

As margens do preparo devem ser concretas e uniformes para facilitar a toma de moldagens e a confecção da restauração com encaixe preciso, a fim de obter um resultado duradouro e estético. A margem gengival é uma área exigente para uma adesão efetiva, caso não seja alcançada pode desencadear cáries, sensibilidade dentária, alterações de cor ou até mesmo descolamento. Existem autores que estudaram o preparo com diferentes tipos de instrumentos usando microscópio eletrônico (7–9), mas todos chegaram à conclusão de que o melhor é o uso de instrumentos ultrassônicos.

O preparo dentário pode ser feito com brocas diamantadas colocadas em dispositivos rotatórios ou ultrassônicos. Os instrumentos ultrassônicos possuem um movimento oscilante e os convencionais possuem rotação, sendo os primeiros geralmente atraumáticos em relação à gengiva, polpa e dentes adjacentes.

Horne P. et al. (8) comparou o estado do preparo com os dois tipos de instrumentos: brocas de grão grosso e fino em instrumento rotatório e *kit* de Satelec (OMP) em instrumento ultrassônico, com a potência recomendada por cada fabricante, observou sob microscópio as três regiões: ângulo da margem gengival, superfície da margem e o ângulo externo. Com rotatórios foram observados nos túbulos dentinários restos abundantes de *smear layer* e uma alta rugosidade em relação ao ultrassônicos. Com instrumentos ultrassônicos as margens ficaram mais perfeitas, mais lisas, bem definidas e arredondadas o ângulo da margem externa, sendo importante para que exista um bom ajuste marginal.

Por sua vez, Ellis R. et al (7) mostrou que os instrumentos ultrassônicos melhoraram a qualidade do preparo, mas dentro deles poderia haver distinções. Tendo comparado a situação do preparo dental com dois protocolos ultrassônicos diferentes, ambos OMP, mas um com acabamento completo e outro parcial, analisou a rugosidade das linhas de acabamento por meio de DEM. O resultado foi que as linhas de acabamento com as pontas OMP 1,2,3 (acabamento completo) foram melhores, mais precisas e também apresentaram menos *smear layer* do que aquelas com OMP 1,2 (acabamento parcial).

No seu estudo *in vitro*, Faus-Matoses I. et al. (9) realizou o preparo com dois tipos de instrumentos: um com turbina com broca rotatória e para acabamento com broca de granulação fina, e no outro preparo com broca de turbina rotatória, mas finalizou com instrumento ultrassônico. Utilizando azul de metileno a 2% para avaliar a microinfiltração com DEM, duas áreas foram observadas no dente (cervical e incisal), os resultados da microinfiltração foram significativamente menores no preparo que utilizou o instrumento ultrassônico, mas no incisal não houve diferença significativa.

6. CONCLUSÕES

O sucesso das facetas de porcelana depende tanto das instruções dadas ao paciente quanto como do correto desenho e preparo dentário por parte do clínico. É essencial que haja um conhecimento aprofundado sobre o preparo dentário que deve ser realizado:

- O esmalte deve ser preservado o máximo possível para obter adesão adequada. Devem ser reduzidos entre 0,3-0,5 mm. sempre atuando nas três inclinações dos dentes (cervical, médio e incisal).
- O contato interproximal não deve ser tocado para preservar ao máximo a estrutura dental e o esmalte, sendo o mais recomendado o preparo vertical em fio de faca.
- Em relação ao bordo incisal não existe consenso pois dependendo dos estudos podemos ter preparos a terminar no bordo, no bordo também denominado de topo a topo e até mesmo cobrindo o bordo terminando na face palatina do dente.
- Em todos os preparos deve ser realizado um polimento minucioso dos mesmos.
- Para obter margens específicas e uniformes, brocas em instrumentos ultrassônicos devem ser usadas para proteger a gengiva, polpa e os dentes adjacentes.

No entanto, mais estudos são necessários: com mais evidências científicas, pois nesta pesquisa a maioria são estudos *in vitro*, com um maior número de pacientes para ter uma amostra representativa e por períodos mais longos, para esclarecer as características e limitações de cada tipo de preparo dentário e atingir um protocolo evidente que garante a sobrevivência das facetas.

7. BIBLIOGRAFIA

1. Ashwatha Prath A, Jain AR. Knowledge, attitude and practice on laminate veneer preparations among dental practitioners. *Research Journal of Pharmacy and Technology*. 2017;10(6):1687–90.
2. Morita RK, Hayashida MF, Pupo YM, Berger G, Reggiani RD, Betiol EAG. Minimally Invasive Laminate Veneers: Clinical Aspects in Treatment Planning and Cementation Procedures. *Case Reports in Dentistry*. 2016;2016.
3. Magne P, Belser U. Restauraciones de porcelana adherida en los dientes anteriores. Método biomimético. *Quintessence S.L. Editorial Quintessence SL*; 2004. 132–164 p.
4. Edelhoff D., Sorensen JA. Tooth structure removal associated with various preparation designs for anterior teeth. *J Prosthet Dent*. 2002;87:503–9.
5. Magne P, Belser Urs. Restauraciones de porcelana adherida en los dientes anteriores. Método biomimético. *Editorial Quintessence SL*; 2004. 244–258 p.
6. Peña López JM., Fernández Vázquez JP., Álvarez Fernández MA., González Lafita P. Técnica y sistemática de la preparación y construcción de carillas de porcelana Procedure and clinical aspects of dental preparation and technical fabrication of ceramic laminate veneers. Vol. 8, *RCOE*. 2003.
7. Ellis R, Bennani V, Purton D, Chandler N, Lowe B. The effect of ultrasonic instruments on the quality of preparation margins and bonding to dentin. *Journal of Esthetic and Restorative Dentistry*. 2012 Aug;24(4):278–85.
8. Horne P, Bennani V, Chandler N, Purton D. Ultrasonic margin preparation for fixed prosthodontics: A pilot study. *Journal of Esthetic and Restorative Dentistry*. 2012 Jun;24(3):201–9.
9. Faus-Matoses I, Solá-Ruiz F. Dental preparation with sonic vs high-speed finishing: Analysis of microleakage in bonded veneer restorations. *The Journal of Adhesive Dentistry*. 2013;16(1):29–34.
10. Gresnigt MMM, Cune MS, Schuitemaker J, van der Made SAM, Meisberger EW, Magne P, et al. Performance of ceramic laminate veneers with immediate dentine sealing: An 11 year prospective clinical trial. *Dental Materials*. 2019 Jul 1;35(7):1042–52.
11. Bin-Shuwaish MS. Ceramic veneers for esthetic restoration of retained primary teeth: A 4-year follow-up case report. *Operative Dentistry*. 2017 Mar 1;42(2):133–42.
12. Gurel G, Sesma N, Calamita MA, Coachman C, Morimoto S. Influence of Enamel Preservation on Failures Rates of Porcelain Laminate Veneers. *The International Journal of Periodontics and Restorative Dentistry*. 2013 Jan;33(1):31–9.
13. Jurado CA, Villalobos-Tinoco J, Tsujimoto A, Castro P, Torrealba Y. The art of minimal tooth reduction for veneer restorations. *European Journal of General Dentistry*. 2020 Jan 1;9(1):45–52.

14. Prasanth V, Harshakumar K, Chandrasekharam Nair K, Sreelal T. Relation between fracture load and tooth preparation of ceramic veneers—an in vitro study. *Health Sciences* . 2013;2(3).
15. Bergoli CD, Meira JBC, Valandro LF, Bottino MA. Survival rate, load to fracture, and finite element analysis of incisors and canines restored with ceramic veneers having varied preparation design. *Operative Dentistry*. 2014 Sep 1;39(5):530–40.
16. Arora A, Upadhyaya V, Arora SJ, Jain P, Yadav A. Evaluation of fracture resistance of ceramic veneers with different preparation designs and loading conditions: An in vitro study. *Journal of Indian Prosthodontist Society*. 2017 Oct 1;17(4):325–31.
17. Meirelles LCF, Pierre FZ, Tribst JPM, Pagani C, Bresciani E, Borges ALS. Influence of preparation design, restorative material and load direction on the stress distribution of ceramic veneer in upper central incisor. *Brazilian Dental Science*. 2021;24(3).
18. Jankar AS, Kale Y, Kangane S, Ambekar A, Sinha M, Chaware S. Original Research Evaluation of fracture resistance of Ceramic Veneer. Vol. 6, *Journal of International Oral Health*. 2014.
19. Pahlevan A, Mirzaee M, Yassine E, Omrany LR, Tabatabaee MH, Kermanshah H, et al. Enamel Thickness After Preparation of Tooth for Porcelain Laminate. Vol. 11, *Journal of Dentistry*. 2014.
20. Imburgia M, Canale A, Cortellini D, Maneschi M, Martucci C, Valenti M. Minimally invasive vertical preparation design for ceramic veneers Active member of the Italian Academy of Prosthetic Dentistry (AIOP) Active member of the Italian Academy of Prosthetic Dentistry (AIOP) Active member of the Italian Academy of Prosthetic Dentistry (AIOP). Vol. 11, *THE INTERNATIONAL JOURNAL OF ESTHETIC DENTISTRY*. 2016.
21. Coelho Okida R, Vechiato Filho J, Barão VAR, dos Santos DM, Coelho Goiato M. The Use of Fragments of Thin Veneers as a Restorative Therapy for Anterior Teeth Disharmony: A Case Report with 3 Years of Follow-up. *The Journal of Contemporary Dental Practice*. 2012 Jun;13(3):420–4.
22. Farias-Neto A, Dantas De Medeiros FC, Vilanova L, Chaves MS, Freire Batista de Araújo J. Tooth preparation for ceramic veneers: when less is more. Vol. 14, *The International Journal of Esthetic Dentistry |*. 2019.
23. Zlatanovska KA, Dimova C, Gigovski N, Korunoska-Stevkovska V, Longurova N. Fracture localisation of porcelain veneers with different preparation designs. *Open Access Macedonian Journal of Medical Sciences*. 2019 May 15;7(10):1675–9.
24. Sharma N, Gupta R, Nagpal A, Katna V, Samra R. Comparative evaluation of fracture resistance and mode of failure of ceramic veneers with different design preparations. *Indian Journal of Dental Sciences*. 2021;13(4):272.
25. Hirata R, Sampaio CS, de Andrade OS, Kina S, Goldstein RE, Ritter A v. Quo vadis, esthetic dentistry? Ceramic veneers and overtreatment—A cautionary tale. *Journal of Esthetic and Restorative Dentistry*. 2021;1–8.