



CESPU
INSTITUTO UNIVERSITÁRIO
DE CIÊNCIAS DA SAÚDE

O papel da ortodontia no tratamento da Apneia Obstrutiva do Sono em crianças

Pierre Paul Dominique Boutilie

Dissertação conducente ao Grau de Mestre em Medicina Dentária (Ciclo Integrado)

—

Gandra, julho de 2023

Pierre Paul Dominique Boutoille

**Dissertação conducente ao Grau de Mestre em Medicina Dentária
(Ciclo Integrado)**

**O papel da ortodontia no tratamento da Apneia Obstrutiva do
Sono em crianças**

Trabalho realizado sob a Orientação de
Professor Dr. Carlos Manuel Leal Moreira Coelho

DECLARAÇÃO DE INTEGRIDADE

Eu, acima identificado, declaro ter atuado com absoluta integridade na elaboração deste trabalho, confirmo que em todo o trabalho conducente à sua elaboração não recorri a qualquer forma de falsificação de resultados ou à prática de plágio (ato pelo qual um indivíduo, mesmo por omissão, assume a autoria do trabalho intelectual pertencente a outrem, na sua totalidade ou em partes dele). Mais declaro que todas as frases que retirei de trabalhos anteriores pertencentes a outros autores foram referenciadas ou redigidas com novas palavras, tendo neste caso colocado a citação da fonte bibliográfica.

AGRADECIMENTOS

Em primeiro lugar, agradeço a Deus para a oportunidade que tive de estudar medicina dentária durante os últimos cinco anos no Portugal, na CESPU.

O meu agradecimento especial à minha esposa, Agath, pelo seu apoio e amor.

Gostaria também de agradecer aos meus pais, Patrick e Bénédicte, sem os quais não estaria onde estou hoje.

Gostaria de agradecer ao meu orientador Dr. Carlos Coelho que disponibilizou o seu tempo para me ajudar.

E, claro, gostaria de agradecer aos meus três irmãos:

O Reda, o primeiro do grupo, que sempre me fez rir com a sua espontaneidade e expressões únicas.

O Adel, o pilar do grupo, o meu colega BS, que é bondoso, fiel e prestável.

O Ariel, o ursinho do grupo, o coach, uma pessoa muito jovial e agradável de se estar.

RESUMO

Introdução: A Apneia Obstrutiva do Sono (AOS) é uma doença comum em crianças. É caracterizada por obstrução das vias aéreas superiores durante o sono, levando a pausas respiratórias e distúrbios do sono. A adenotonsilectomia é o tratamento recomendado, mas tratamentos ortodônticos, como expansão da maxila e avanço mandibular, podem ser considerados como tratamento em algumas crianças. O estudo focará a análise destes tratamentos ortodônticos em crianças com AOS.

Objetivo: Estudar o papel da ortodontia no tratamento da Apneia Obstrutiva do Sono (AOS) em crianças.

Material e Métodos: Realizou-se pesquisas bibliográficas nas bases de dados PubMed. Um total de 8 artigos foram selecionados, sendo estes estudos clínicos prospetivos e retrospectivos, redigidos em língua inglesa, portuguesa e francês, publicados entre 2013 e 2023, tratamentos realizados em pacientes pediátricos.

Resultados: Todos os artigos estudados afirmam que após o tratamento ortodôntico das crianças com AOS, o Índice de Apneia-Hipopneia (IAH) diminuiu e que se registou um aumento significativo do espaço aéreo faríngeo, da largura intercanina, interpremolar, intermolar e pósterio-anterior que pode ser considerado como um progresso positivo.

Conclusões: Os tratamentos ortodônticos são importantes no tratamento das crianças com AOS. É também necessário de considerar uma abordagem multidisciplinar ortodontia /cirurgia.

Palavras-chave: *“orthodontics”, “apnea, obstructive sleep”, “children”.*

ABSTRACT

Introduction: Obstructive Sleep Apnea (OSA) is a common disease in children. It is characterized by obstruction of the upper airway during sleep, leading to breathing pauses and sleep disturbances. Adenotonsillectomy is the recommended treatment, but orthodontic treatments such as jaw expansion and mandibular advancement may be considered as treatment in some children. The study will focus on analyzing these orthodontic treatments in children with OSA.

Objective: To study the role of orthodontics in the treatment of Obstructive Sleep Apnea (OSA) in children.

Material and Methods: Bibliographic research was conducted in PubMed databases. A total of 8 articles were selected, these being prospective and retrospective clinical studies, written in English, Portuguese and French, published between 2013 and 2023, treatments performed in pediatric patients.

Results: All the articles studied agree to say that after orthodontic treatment of children with OSA, the Apnea-Hypopnea Index (AHI) decreased and there was a significant increase in pharyngeal airspace, intercanine, interpremolar, intermolar and posteroanterior width that can be considered as positive progress.

Conclusions: Orthodontic treatments are important in the treatment of children with OSA. It is also necessary to consider a multidisciplinary orthodontic/surgical approach.

Key-words: *“orthodontics”, “apnea, obstructive sleep”, “children”.*

ÍNDICE GERAL

1-	INTRODUÇÃO.....	1
2-	OBJETIVO.....	2
3-	MATERIAL E MÉTODOS	2
	3.1- Protocolo e registo.....	2
	3.2- Critérios de elegibilidade	3
	3.3- Critérios de Inclusão e exclusão	3
	3.4- Fontes de informação.....	4
4-	RESULTADOS.....	5
	4.1- Seleção de estudos	5
	4.2- Características dos estudos incluídos.....	6
	4.3- Lista dos dados.....	7
5-	DISCUSSÃO.....	15
	5.1 – Expenção Rapida da Maxila (ERM).....	15
	5.2 – Aparelhos de Avanço Mandibular (AAM).....	22
6-	CONCLUSÕES.....	25
7-	BIBLIOGRAFIA.....	26

ÍNDICE DE FIGURAS

Figura 1: Diagrama de fluxo PRISMA	6
--	---

ÍNDICE DE TABELAS

Tabela 1: Estratégia PICO.....	3
Tabela 2: Critérios de inclusão e exclusão.....	3
Tabela 3: Estratégia de pesquisa.....	4
Tabela 4: Dados e resultados extraídos dos estudos	14

LISTA DE ABREVIATURAS

AAM – Aparelhos de Avanço Mandibular

AOS – Apneia Obstrutiva do Sono

ERM – Expansão Rápida da Maxila

ESRM – Expansão Semi-Rápida da Maxila

IAH – Índice de Apneia-Hipopneia

PRISMA – Preferred Reporting Items for Systematic Reviews and Meta-Analyses

PICO – Patient, Intervention, Comparison, Outcome

PSG – Polissonografia

MOA – Mandibular Advancement Intra-oral Appliance (Aparelho Intra-oral de Avanço Mandibular)

RDI – Índice de Perturbação Respiratória

SAOS – Síndrome de Apneia Obstrutiva do Sono

SDSC – Sleep Disturbance Scale for Children (Escala de perturbação do sono para crianças)

SpO₂ – Saturação de oxigénio no sangue (SpO₂)

1- INTRODUÇÃO

A síndrome da apneia obstrutiva do sono (SAOS) é um distúrbio respiratório, comum em crianças, que ocorre durante o sono, caracterizado por obstrução parcial prolongada do espaço aéreo superior (hipoventilação) e/ou por obstrução completa intermitente (apneia). Este processo interrompe a ventilação normal, o fluxo das vias aéreas superiores e os padrões normais de sono. Os principais sintomas da SAOS são: ronco, esforço respiratório e movimentos corporais intensos durante o sono.(1)

A sua prevalência na população pediátrica varia entre 1% e 5%.(2)

As perturbações do sono não tratadas podem também estar na origem de perturbações cardiovasculares, metabólicas e neurocognitivas.(3)

Embora os factores etiológicos da AOS pediátrica incluam qualquer condição que reduza o calibre das vias aéreas superiores, como o dismorfismo craniofacial, a obesidade, as doenças neuro-musculares hipotónicas e as alterações do controlo neuromotor durante o sono, a hipertrofia adenotonsilar continua a ser o principal fator de risco anatómico.(4)

Devido à sua natureza crónica, o tratamento da SAOS consiste em modalidades clínicas e cirúrgicas, dependendo da sua gravidade. Os objetivos do tratamento são tanto a normalização da respiração durante o sono, como a erradicação da sonolência diurna e a redução das alterações neuropsicológicas/cardiovasculares. Deve proporcionar ao doente uma boa qualidade de vida sem riscos ou efeitos secundários.(1)

Dentre todos os factores causais, a hipertrofia adenotonsilar é a causa mais comum de AOS infantil. (2) Desde a década de 1970, a adenotonsilectomia (AT) tem sido considerada o tratamento de primeira linha em crianças não sindrómicas.(5)

Esta terapia cirúrgica é limitada pelos riscos cirúrgicos e, embora leve a melhorias significativas nos índices respiratórios, a doença residual está presente numa grande proporção de crianças,



especialmente se com idade superior a 7 anos, onde a obesidade, AOS grave antes da cirurgia e asma estão presentes.(6)

Várias anomalias faciais menores envolvendo a maxila e a mandíbula podem contribuir para a persistência da respiração oral e da AOS em crianças.(4)

Existem provas que sugerem que a expansão rápida da maxila (ERM), comumente adotado em pacientes jovens com maloclusões e um palato estreito, é um potencial tratamento adicional em crianças que apresentam AOS.(4,6)

Recentemente, têm sido propostos tratamentos minimamente invasivos, incluindo dispositivos intra-orais e terapia da fala. Entre os dispositivos intra-orais, os aparelhos de avanço mandibular (AAM) têm sido usados para tratar a SAOS em crianças.(7)

2- OBJETIVO

O principal objetivo desta revisão sistemática é estudar o papel da ortodontia no tratamento da Apneia Obstrutiva do Sono (AOS) em crianças.

3- MATERIAL E MÉTODOS

3.1- Protocolo e registo

Foi utilizado o protocolo de revisão de metodologia PRISMA para revisões sistemáticas, recorrendo à "checklist" PRISMA.

3.2- Critérios de elegibilidade

Os estudos incluídos na presente revisão sistemática integrativa, foram selecionados de acordo com os seguintes critérios, seguindo a estratégia PICO. (Tabela 1)

P	População	Crianças com Apneia Obstrutiva do Sono.
I	Intervenção	Tratamento ortodôntico.
C	Comparação	Comparação entre tratamento ortodôntico e cirúrgico.
O	Resultado	Avaliação da mudança provocada pelo tratamento ortodôntico.

Tabela 1: Estratégia PICO

Utilizando-se a análise PICO formula-se a seguinte pergunta de pesquisa: “Os tratamentos ortodonticos são eficazes no tratamento da Apneia Ostrutiva do Sono nas crianças?”

3.3- Critérios de Inclusão e exclusão

Critérios de inclusão	Critérios de exclusão
Artigos acessíveis e completos	Artigos não acessíveis ou incompletos
Artigos em inglês, português e francês	Artigos com idioma diferente do inglês, português e francês
Artigos publicados entre 2013 e 2023	Artigos fora do tópico

Tabela 2: Critérios de inclusão e exclusão

3.4- Fontes de informação

Estratégia de pesquisa – Foi realizada uma pesquisa bibliográfica nas bases de dados PubMed, com as palavras-chave: “*orthodontics*” “*apnea, obstructive sleep*” “*children*”. Foi feita uma busca avançada no portal PubMed na opção de “Mesh terms”. Utilizando a pesquisa avançada, fez-se as seguintes combinações de palavras-chave. Foram utilizados artigos publicados entre 2013 e 2023 com as línguas seguintes: português, inglês e francês.

Base de dados	Expressões da pesquisa	Artigos identificados	Artigos selecionados
PubMed	((orthodontics[MeSH Terms]) AND (apnea, obstructive sleep[MeSH Terms])) AND (children[MeSH Terms])	86	8

Tabela 3: Estratégia de pesquisa

4- RESULTADOS

4.1- Seleção de estudos

Etapa I – Resultados da base de dados

Foram realizadas pesquisas na base de dados Pubmed e foram pesquisados os artigos publicados entre 2013 e 2023.

A pesquisa bibliográfica identificou um total de 86 artigos. Após leitura dos títulos e dos resumos foram reduzidos a 36, dos quais 19 foram excluídos por não incluírem os objetivos desta revisão sistemática integrativa.

Etapa II - Artigos revistos

Nesta fase, 17 artigos foram revistos para avaliar a qualidade e o tipo de estudo.

Etapa III - Artigos para inclusão

Desses 17 artigos, 8 foram excluídos por não apresentarem dados relevantes suficientes, de acordo com os objetivos deste trabalho.

Finalmente, 8 estudos foram incluídos na presente revisão sistemática integrativa.

Assim, a tabela foi elaborada com base nos nomes dos autores de cada estudo, o ano de publicação, o tipo de estudo, o objetivo principal, os métodos, os principais resultados encontrados e as conclusões.

O processo da seleção dos artigos está ilustrado no fluxograma. (Figura 1)

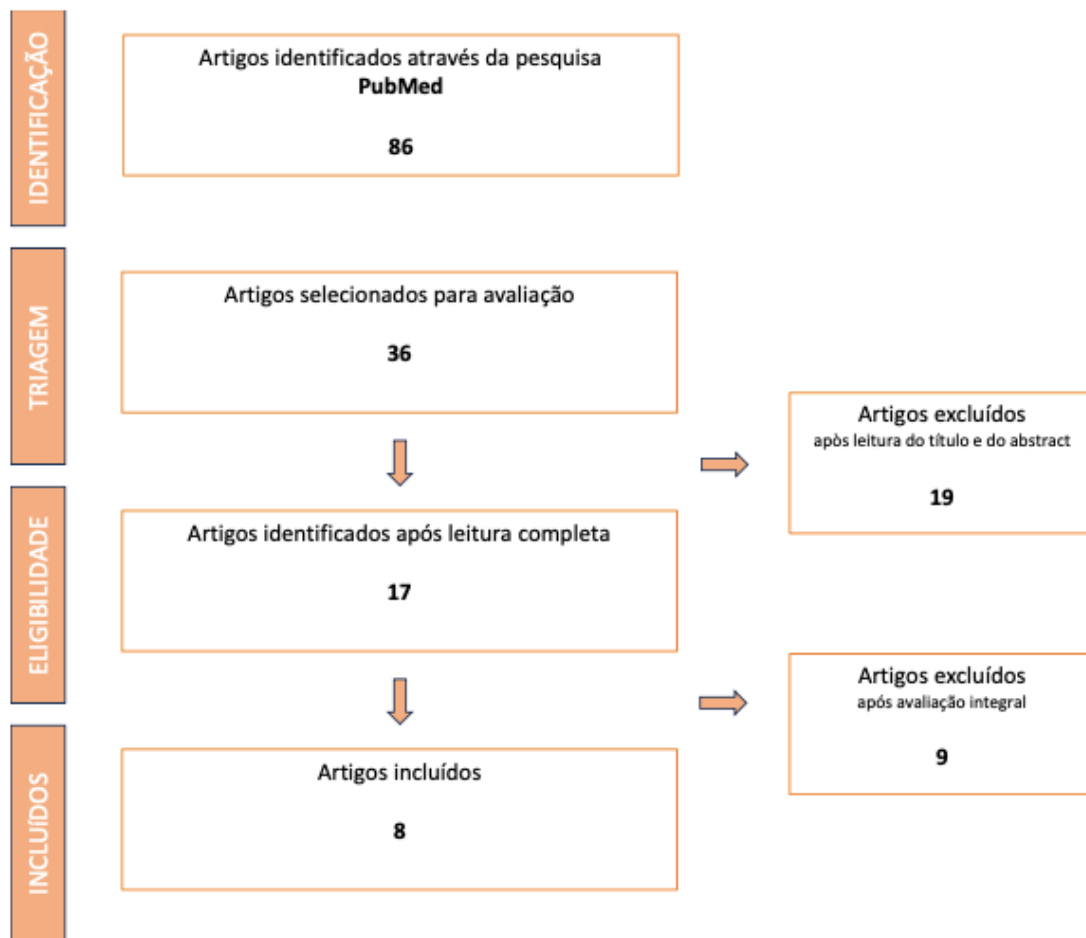


Figura 1: Diagrama de fluxo PRISMA

4.2- Características dos estudos incluídos

As seguintes informações foram retiradas a partir dos artigos selecionados: nomes dos autores, ano de publicação, título do artigo, tipo de estudo, objetivos dos artigos, número de participantes, métodos, resultados obtidos e conclusões.

Os resultados foram ilustrados na tabela seguinte.

4.3- Lista dos dados

Autores e título do artigo	Tipo de estudo	Objetivo	Amostra	Intervenção	Resultados e conclusões
<p>Villa, M. et al 2013</p> <p>“Adenotonsillectomy and orthodontic therapy in pediatric obstructive sleep apnea”</p>	<p>Estudo piloto</p>	<p>Apresentam dados sobre o resultado da adenotonsilectomia (AT) e da Expansão rápida da maxila (ERM) numa amostra clínica de AOS pediátrica.</p>	<p>52 crianças com AOS</p>	<p>As crianças foram submetidas a adenotonsilectomia ou a um tratamento de expansão rápida da maxila.</p> <p>Foi efectuada uma polissonografia na linha de base (ou seja, antes do tratamento, T0) e 1 ano após o tratamento (T1).</p>	<p>Os resultados do estudo mostraram que tanto a adenotonsilectomia como os tratamentos de expansão rápida da maxila ajudaram a melhorar a apneia obstrutiva do sono em doentes pediátricos. O estudo analisou uma amostra global da população de 47 indivíduos, e o IAH e o índice de excitação diminuíram significativamente de T0 para T1, enquanto o tempo total de sono e a saturação de oxigénio durante a noite aumentaram significativamente. O tempo total de sono em T0 correlacionou-se negativamente com o IAH. As crianças que foram submetidas a ambos os tratamentos apresentaram uma diminuição</p>

					significativa do IAH de T0 para T1. Os dados demonstraram que é sugerida uma abordagem multidisciplinar ao tratamento.
Villa, M. et al 2015 "Rapid maxillary expansion outcomes in treatment of obstructive sleep apnea in children"	Estudo retrospectivo	Confirmar a eficácia da expansão rápida da maxila em crianças com hipertrofia adenotonsilar moderada numa amostra maior e avaliar retrospectivamente os seus benefícios a longo prazo num grupo de crianças que foram submetidas a tratamento ortodôntico há 10 anos.	40 crianças entre 4 e 10 anos	Após um exame clínico geral e uma polissonografia nocturna, todas as crianças elegíveis foram submetidas a uma avaliação cefalométrica e iniciaram 12 meses de terapia com expansão rápida da maxila. Uma nova polissonografia foi realizada no final do tratamento.	34/40 (85%) doentes apresentaram uma diminuição do índice de apneia-hipopneia (IAH) superior a 20%. Além disso, 57,5% dos pacientes apresentaram AOS residual (IAH > 1 ev/h) após o tratamento. A duração da doença foi significativamente menor (2,5 ± 1,4 anos vs 4,8 ± 1,9 anos, p < 0,005) 14 crianças (idade média de 17,0 ± 1,9 anos) que terminaram o tratamento ortodôntico há 10 anos apresentaram melhora no escore de Brouillette.
Pirelli, P. et al 2015 "Rapid maxillary expansion (RME) for pediatric obstructive"	Estudo retrospectivo	Avaliar a eficácia a longo prazo da expansão rápida da maxila (ERM) num grupo de crianças com apneia obstrutiva do sono (AOS).	31 crianças com AOS	O artigo utilizou um desenho de estudo prospetivo para avaliar a eficácia a longo prazo da expansão rápida da maxila (ERM) num grupo de crianças com apneia obstrutiva do sono (AOS).	A estabilidade e a manutenção da expansão ao longo do tempo foram demonstradas pela largura da base da maxila e pela distância dos processos pterigóides medida por meio de imagens de TC. Portanto, um subgrupo

<p>sleep apnea: a 12-year follow-up”</p>				<p>O estudo acompanhou 23 indivíduos (73% do grupo inicial) anualmente durante uma média de 12 anos após o término do tratamento ortodôntico, com uma idade média de 8,68 anos. O estudo utilizou a reavaliação clínica ao longo do tempo e a repetição da polissonografia (PSG) no final da adolescência ou no início dos 20 anos.</p>	<p>de crianças com AOS com estreitamento maxilar isolado inicialmente e acompanhadas até a idade adulta apresenta resultados estáveis e de longo prazo após o tratamento com ERM para AOS pediátrica.</p>
<p>Machado-Júnior, J. et al 2016</p> <p>“Randomized controlled study of a mandibular advancement appliance for the treatment of obstructive sleep apnea in children: A pilot study”</p>	<p>Estudo piloto</p>	<p>Avaliar o aparelho de avanço mandibular em crianças com AOS.</p>	<p>97 crianças com AOS</p>	<p>O artigo é um ensaio clínico prospetivo controlado e randomizado que avaliou a eficácia dos aparelhos de avanço mandibular (AAMs) em crianças com apneia obstrutiva do sono (AOS). A amostra foi obtida de crianças da escola Campinas que se encontravam no estágio fisiológico da dentição mista.</p> <p>As crianças foram divididas aleatoriamente em dois subgrupos: um experimental e outro de controlo. O subgrupo experimental utilizou AAMs durante 12 meses consecutivos,</p>	<p>Os resultados do artigo mostraram que houve uma diminuição do IAH um ano após a implementação do uso de dispositivos de avanço mandibular, em comparação com o grupo que não usou esses dispositivos. O estudo concluiu que os AAMs resultaram em melhorias nos escores do IAH, sugerindo que eles podem ser eficazes no tratamento da AOS pediátrica. No entanto, o estudo teve um tamanho de amostra pequeno, e são necessárias mais pesquisas para confirmar esses resultados.</p>

				<p>enquanto o grupo de controlo não utilizou qualquer dispositivo intra-oral e não foi submetido a qualquer tipo de tratamento para a AOS.</p> <p>Após 12 meses, foram solicitados exames de polissonografia tanto para o subgrupo experimental como para o subgrupo de controlo.</p>	
<p>Hoxha, S. et al 2018</p> <p>“Effect of semi-rapid maxillary expansion in children with obstructive sleep apnea syndrome: 5-month follow-up study”</p>	<p>Estudo prospectivo</p>	<p>Investigar o efeito do tratamento ortodôntico de expansão semi-rápida da maxila (ERME) nos biomarcadores e parâmetros respiratórios em crianças com síndrome da apneia obstrutiva do sono (AOS).</p>	<p>30 crianças brancas com sinais clínicos de deficiência transversal da maxila, má oclusão e sinais e sintomas de AOS</p>	<p>A população foi dividida em dois grupos, aleatoriamente, como controlo e grupo tratado com ERM. O grupo tratado com ERM foi submetido ao método de tratamento ortodôntico de expansão semi-rápida da maxila (ERM) durante 5 meses. O estudo mediu os parâmetros respiratórios, a área faríngea, a arcada dentária e as larguras póstero-anteriores, bem como os níveis de biomarcadores da AOS no soro e na urina.</p>	<p>O estudo concluiu que o tratamento de expansão semi-rápida da maxila (ERM) pode ser considerado como uma abordagem útil em crianças com síndrome da apneia obstrutiva do sono (AOS) e deficiência transversal da maxila. O tratamento resultou num aumento do espaço aéreo faríngeo, da arcada dentária e das larguras póstero-anteriores, e numa diminuição do índice de apneia-hipopneia (IAH) após um período de controlo/tratamento de 5 meses.</p> <p>O artigo conclui que o tratamento de expansão semi-rápida da maxila</p>

					(ERM) pode ser considerado como uma abordagem útil em crianças com síndrome da apneia obstrutiva do sono (AOS).
<p>Modesti-Vedolin, G. et al 2018</p> <p>“Efficacy of a mandibular advancement intraoral appliance (MOA) for the treatment of obstructive sleep apnea syndrome (OSAS) in pediatric patients: A pilot-study”</p>	Estudo piloto	Avaliar a eficácia do tratamento com um aparelho intra-oral de avanço mandibular (MOA) no tratamento da síndrome da apneia obstrutiva do sono (AOS) em pacientes pediátricos.	18 crianças (média=8,39 anos, mulheres=44,4%)	Um MOA de material à base de silicone foi utilizado pelos pacientes durante 60 dias e os resultados foram comparados com a linha de base. Todos os procedimentos foram efectuados por um único examinador experiente e treinado; e a interpretação do exame foi sempre realizada pelo mesmo médico, especialista em medicina do sono, que desconhecia a utilização do MOA. Os MOA feitos aqui a partir de talas de mordida moles termoplásticas translúcidas foram flexíveis, baratos, confortáveis, facilmente adaptáveis e usados por todos os sujeitos; não tiveram interferência no crescimento dentário/esquelético dentro do	O artigo concluiu que o tratamento com um aparelho intra-oral de avanço mandibular macio (MOA) foi eficaz na redução da apneia obstrutiva do sono e do bruxismo do sono numa população pediátrica na maioria das avaliações objectivas e subjectivas do sono e do bruxismo do sono realizadas. O RDI mediano foi significativamente reduzido de 10 para 4,5 eventos/hora, a SpO2 nadir aumentou significativamente de 82,6% para 88,9% e o total de eventos de ronco/hora também diminuiu significativamente de 205,5 para 91,5. Os sinais e sintomas de distúrbios temporomandibulares permaneceram inalterados. Houve também uma redução de moderada

				período de tempo (i.e., 60 dias) avaliado.	para ausência de BS em 12 pacientes. Do mesmo modo, todas as variáveis medidas pelo SDSC registaram reduções muito significativas: perturbações do início e da manutenção do sono, perturbações respiratórias do sono, perturbações da excitação, pesadelos, perturbações da transição sono-vigília, perturbações da sonolência excessiva e hiperidrose do sono. Em casos seleccionados, o MOA pode ser considerado como uma alternativa para o tratamento da SAOS.
Remy, F. et al 2020 "Preliminary results on the impact of simultaneous palatal expansion and mandibular advancement on the respiratory status"	Estudo prospectivo	Avaliar a evolução do estado respiratório durante o sono de crianças com AOS tratadas com um dispositivo personalizado que combina a expansão maxilar e o avanço mandibular.	103 crianças com AOS	O artigo relata os efeitos de um dispositivo oral inovador feito à medida, que combina a expansão palatina e o avanço mandibular simultâneos, no estado respiratório registado durante o sono em crianças com síndrome de apneia obstrutiva do sono (SAOS) e má oclusão de Classe II. O estudo utilizou o Índice de	Os resultados mostraram que o IAH diminuiu sistematicamente <5, exceto em 2 crianças, apesar de se manter próximo desse valor. A taxa de dessaturação também diminuiu, embora não significativamente. No entanto, para a maioria dos pacientes, a RDO não se tornou inferior ao limiar patológico no final do tratamento. O

<p>recorded during sleep in OSAS children”</p>				<p>Apneia/Hipopneia (IAH) para medir o número de apneias e hipopneias por cada hora de sono registada, e a taxa de dessaturação de oxigénio (ODR) para medir a quantidade de tempo em que a saturação de oxigénio no sangue foi de 96% durante o período de sono registado.</p>	<p>estudo concluiu que a expansão palatina e o avanço mandibular simultâneos podem melhorar o estado respiratório durante o sono em crianças com SAOS e má oclusão de Classe II, mas mais pesquisas são necessárias para confirmar esses achados.</p>
<p>Pirelli, P. et al 2021 “Cone beam CT evaluation of skeletal and nasomaxillary complex volume changes after rapid maxillary expansion in OSA children ”</p>	<p>Estudo retrospectivo</p>	<p>Avaliar as alterações esqueléticas e as alterações nas dimensões e no volume das vias respiratórias superiores antes e depois da terapia de expansão rápida da maxila (ERM) em crianças com apneia obstrutiva do sono (AOS)</p>	<p>19 crianças com AOS</p>	<p>O artigo utilizou a tomografia computadorizada Cone Beam (CBCT) para avaliar as alterações esqueléticas e as alterações na dimensão e volume das vias aéreas superiores antes e depois da terapia de expansão rápida da maxila (ERM) em crianças com apneia obstrutiva do sono (AOS).</p>	<p>Os resultados do trabalho mostraram que, em todos os casos, foi obtida uma abertura da sutura palatina mediana, com efeitos resultantes em diferentes níveis. A largura óssea nasal, o volume total das vias aéreas superiores, da cavidade nasal e da nasofaringe e da orofaringe aumentaram significativamente após a terapia com ERM. A terapia com ERM teve um efeito positivo em crianças afectadas por ressonar crónico e AOS, provocando um aumento do volume da cavidade nasal e da nasofaringe, com expansão</p>

					<p>da largura óssea nasal e da largura maxilar.</p> <p>Os resultados mostram que a terapia com ERM pode restaurar e melhorar o fluxo de ar nasal normal com o desaparecimento do distúrbio respiratório obstrutivo do sono, levando a um aumento da permeabilidade das vias respiratórias superiores.</p>
--	--	--	--	--	---

Tabela 4: Dados e resultados extraídos dos estudos

5- DISCUSSÃO

Este trabalho de revisão sistemática integrativa tem como objetivo investigar o papel da ortodontia sobre o tratamento da Apneia Obstrutiva do Sono em crianças.

5.1 – Expansão Rápida da Maxila (ERM)

Atualmente, a ERM é considerada um método importante para corrigir a deficiência maxilar e esta técnica foi validada por muitos outros autores, uma vez que torna possível a divisão da sutura palatina média, ao mesmo tempo que produz determinadas alterações na cavidade nasal, o que melhora a respiração.(8)

As crianças que receberam tratamento ortodôntico receberam um aparelho de ERM endo-oral, de acordo com o artigo de Villa et al. O aparelho era um dispositivo fixo de ERM de duas bandas com um parafuso de expansão instalado nos segundos molares decíduos do maxilar superior. Durante os primeiros dez dias, o parafuso foi girado duas vezes por dia até que a cúspide palatina do molar superior oclui-se com a cúspide vestibular do molar inferior. Após esse primeiro processo, quando a arcada maxilar estava suficientemente sobreexpandida, um fio de ligadura de aço e acrílico foi usado para fixar o parafuso. A pesquisa histológica mostrou que a distração óssea durou doze meses, o tempo necessário para o processo de ossificação.(4)

A ERM ancorada nos dentes é cada vez mais realizada em crianças pequenas com AOS, uma vez que a presença de um palato estreito anormal é frequentemente observada com ou sem amígdalas aumentadas, particularmente após a demonstração de resultados incompletos da cirurgia de tonsilectomia e adenoidectomia (T&A) e recorrência de respiração anormal durante o sono após T&A. (8)

Os resultados do estudo de Villa et al mostraram que tanto a adenotonsilectomia como os tratamentos de expansão rápida da maxila ajudaram a melhorar a apneia obstrutiva do sono em doentes pediátricos. O estudo analisou uma amostra global da população de 47 indivíduos, e o IAH e o índice de excitação diminuíram significativamente de T0 para T1, enquanto o tempo total de sono e a saturação de oxigénio durante a noite aumentaram significativamente. O tempo total de sono em T0 correlacionou-se negativamente com o IAH. As crianças que foram submetidas a ambos os tratamentos apresentaram uma diminuição significativa do IAH de T0 para T1. Os dados demonstraram que é sugerida uma abordagem multidisciplinar ao tratamento.(4)

Os dados revelam novos dados sobre os prognósticos e resultados de crianças com AOS que recebem tratamento ortodôntico ou ortopédico. Como a aplicação da ERM requer a colaboração do paciente e a erupção de um número suficiente de dentes para suportar o aparelho expansor, essas crianças eram geralmente mais velhas do que as que passaram pela terapia cirúrgica. Além disso, os resultados de Villa et al. mostram que o tratamento ortopédico deve ser iniciado o mais rápido possível após a erupção dos dentes, pois os melhores resultados são obtidos em estruturas ósseas ainda plásticas e em crescimento.(4)

Nos resultados do Villa et al o índice de apneia-hipopneia (IAH) diminuiu significativamente de T0 para T1 ($4,7 \pm 4,4$ ev/h vs $1,6 \pm 1,4$ ev/h, $p < 0,001$), bem como o índice de excitação ($16,3 \pm 7,9$ n/h vs $13,2 \pm 6,7$ n/h, $p < 0,05$), enquanto o tempo total de sono ($402,1 \pm 50,3$ min vs $433,4 \pm 67,2$ min, $p < 0,05$) e a saturação média de oxigénio durante a noite ($96,8 \pm 1,5\%$ vs $97,5 \pm 1,8\%$, $p < 0,05$) aumentaram significativamente.(6)

Apenas 42,5% dos pacientes do estudo de Villa et al alcançaram um IAH < 1 , a maioria das crianças apresentou evidência de AOS residual após o tratamento com a ERM. Estes dados apoiam a utilidade e a eficácia do tratamento ortodôntico em crianças com AOS.(6)

Os resultados de Villa et al confirmam que o tratamento com ERM pode ser uma alternativa válida em crianças com mais de 4 anos de idade com más oclusões e AOS ligeira, independentemente de qualquer associação com o aumento adenotonsilar.(4)

Conforme relatado inicialmente no final da expansão no estudo de Pirelli et al, nas 23 crianças acompanhadas, com uma idade média de 8,57 anos, houve uma abertura do

espaço interincisivo de $2,95 \pm 0,3$ mm. A polissonografia (PSG) revelou uma alteração média do IAH de $12,20 \pm 2,6$ para $0,4 \pm 1,6$, bem como uma alteração da saturação de oxigénio de $78,9 \pm 8,6\%$ para $95,1 \pm 1,9\%$. A resolução completa das queixas clínicas foi concluída.(5)

Ainda sobre o estudo de Pirelli et al, imagens de tomografia computadorizada foram obtidas para analisar e comparar a largura da base da maxila e a distância dos processos pterigóides no pré-tratamento inicial e pós-tratamento imediato e no final do acompanhamento a longo prazo. A análise destes marcadores confirmou a estabilidade e a manutenção das alterações anatómicas induzidas pelo tratamento ortodôntico.(5)

Na última avaliação, os 23 indivíduos com um acompanhamento contínuo não apresentavam qualquer indicação de recorrência da AOS.(5)

No estudo de Hoxha et al, o efeito benéfico do tratamento ortodôntico com ERM em crianças com SAOS foi avaliado comparando os níveis de biomarcadores, bem como os dados dos testes do sono, a área faríngea, a arcada dentária maxilar e as larguras pósterio-anteriores antes e depois do tratamento. Observou-se que o espaço aéreo faríngeo e a largura do arco dentário maxilar (intercanino, interpremolar e intermolar) e pósterio-anterior (nasal e maxilar) aumentaram após a ERM.(3)

As alterações nos parâmetros do sono, área faríngea, arcada dentária e largura pósterio-anterior foram medidas antes e depois do tratamento com ERM. De acordo com os resultados dos testes do sono, o IAH diminuiu significativamente no grupo de tratamento de T0 para T1 e no grupo de controlo de C0 para C1.(3)

O espaço aéreo faríngeo, da largura intercanina, interpremolar, intermolar e pósterio-anterior aumentou significativamente. Isso pode ser considerado um progresso positivo induzido pela ERM.(3)

A FABP4 é uma chaperona lipídica citosólica, e os dados atuais mostram que o tratamento com ERM levou a níveis séricos mais altos de FABP4 na SAOS e níveis clínicos mais baixos.(3)

Os níveis de FABP4 podem estar marcadamente aumentados em indivíduos com IAH elevado e grau grave de hipóxia.(3)

A diferente intensidade da hipoxia intermitente em indivíduos com SAOS resulta em diferentes perfis de expressão de FABP4. Hoxha et al sugeriram também que o aumento dos níveis de FABP4 pode também estar associado à inflamação resultante do aumento da hipoxia durante a SAOS.(3)

De acordo com os resultados obtidos por Hoxha et al, um nível ligeiramente inferior de ácido úrico na urina em resposta à ERM é um achado clínico importante, apesar do baixo número de indivíduos nos grupos de estudo.(3)

Estes resultados indicaram que houve uma diminuição da excreção de ácido úrico devido à expansão maxilar e à diminuição do bloqueio das vias respiratórias pelo tratamento com ERM.(3)

Isto significa que o tratamento personalizado de 5 meses com ERM mostrou efeitos benéficos em crianças com SAOS e pode ser considerado como uma abordagem útil em crianças com SAOS para lidar com a respiração anormal durante o sono.(3)

Foi demonstrada por Hoxha et al uma melhoria nos parâmetros do sono após a ERM em crianças com distúrbios respiratórios do sono.(3)

Além disso, este demonstrou que o tratamento com ERM reduziu o IAH em crianças com AOS.(3)

Hoxha et al sugeriram que os sintomas clínicos da SAOS podem ser resolvidos com a ampliação da via aérea faríngea, da arcada dentária e da largura póstero-anterior e com a diminuição do IAH ao final do período de tratamento.(3)

O tratamento resultou num aumento do espaço aéreo faríngeo, da arcada dentária e das larguras póstero-anteriores, e numa diminuição do índice de apneia-hipopneia (IAH) após um período de controlo/tratamento de 5 meses.(3)

Hoxha et al concluem que o tratamento de expansão semi-rápida da maxila (ERM) pode ser considerado como uma abordagem útil em crianças com síndrome da apneia obstrutiva do sono (AOS).(3)

Além disso, o estudo de Remy et al. mostrou que a expansão rápida da maxila e o avanço do mandibular noturno mudaram o espaço oral nas três dimensões espaciais de forma eficaz. Isso está associado a uma melhoria substancial da qualidade da respiração durante o sono.(2)

Foi também observado um aumento significativo do espaço orofaríngeo após o tratamento.(2)

Os resultados obtidos por Remy et al mostram também que a terapia com ERM alarga a fossa nasal, restaurando assim um fluxo de ar nasal normal com o desaparecimento dos distúrbios respiratórios obstrutivos do sono.(2)

A melhoria pode ser claramente associada à expansão esquelética provocada pela manobra efectuada sobre a sutura.(2)

No estudo de Pirelli et al, imagens de CBCT antes e depois da terapia com ERM confirmam que a expansão ocorre não apenas no arco maxilar, mas também na cavidade nasal. Esta alteração anatômica provoca um aumento da permeabilidade das vias aéreas superiores, restaurando o fluxo de ar normal. Esta permeabilidade é a base dos efeitos positivos induzidos pela manobra e actua na troca de ar, com uma melhoria líquida dos distúrbios respiratórios durante o sono.(8)

O aumento da secção transversal do maxilar superior tem um impacto significativo nas cavidades nasais; esse é um desenvolvimento anatômico real que resulta em uma permeabilidade maior das vias aéreas superiores. Além disso, esse aumento é a fonte dos benefícios da manobra de ERM para a função respiratória. Os movimentos ortodônticos relacionados também podem melhorar o espaço orofaríngeo de forma indireta, alterando a postura de repouso da língua.(8)

A ERM pode melhorar o fluxo de ar nasal, levando a uma melhor função ventilatória através do aumento do volume das vias aéreas superiores, pelo que pode ser uma opção terapêutica para a obstrução nasal.(8)

Encontramos claras modificações esqueléticas orofaciais relacionadas à ERM, incluindo as alterações dos processos pterigóides em nossos indivíduos.(8)

Como demonstrado neste estudo de Pirelli et al logo após a ERM, é inquestionável que a melhoria do padrão respiratório é uma conquista clínica significativa. Um programa de manipulação de imagens em 3D e a quantificação das áreas medidas confirmaram que nossos pacientes tinham uma cavidade nasal maior após a ERM.(8)

Os mesmos resultados foram observados em todas as medidas do complexo nasomaxilar no estudo de Pirelli et al.(8)

A ERM induz uma expansão volumétrica no complexo nasomaxilar, bem como em todas as suas estruturas, cavidade nasal, orofaringe e nasofaringe. Este tratamento teve um efeito positivo em crianças afectadas por ressonar crónico e AOS e provocou um aumento de volume da cavidade nasal e da nasofaringe, com expansão da largura óssea nasal e da largura maxilar.(8)

De facto, no estudo de Remy et al todos os parâmetros polissonográficos recolhidos, que avaliam a gravidade dos sintomas da SAOS, diminuíram após o tratamento ortopédico. Esta diminuição foi mesmo significativa para o principal critério patológico: o IAH que diminuiu <5 para 98% da amostra. Além disso, houve uma recuperação completa (IAH < 1) em 14% da amostra.(2)

De acordo com essa definição, o dispositivo oral personalizado utilizado no presente estudo obteve uma taxa de sucesso superior, de 79%. Isto demonstra a importância da combinação de duas técnicas eficazes (expansão rápida da maxila e avanço mandibular noturno) para que os seus efeitos sejam otimizados.(2)

Associada a esta diminuição significativa do IAH, verificou-se também uma melhoria significativa da qualidade do sono, que foi menos fragmentado.(2)

Apesar desta melhoria significativa do estado respiratório durante o sono, demonstrada com a diminuição significativa do IAH, a qualidade do sono não foi totalmente restaurada. De facto, esta diminuição não foi significativa. No entanto, os pais relataram durante as consultas uma melhoria imediata da qualidade do sono dos seus filhos.(2)

Além disso, de acordo com os resultados dos questionários de sono pediátricos, apenas 17% da amostra do presente estudo apresentou recorrência dos sintomas da SAOS vários anos após o término do tratamento.(2)

Assim, estes resultados podem sugerir que quando a anomalia orofacial afecta tanto a maxila como a mandíbula, a ventilação normal pode ser progressiva e permanentemente restaurada. Salaria também a importância da intervenção de uma equipa multidisciplinar no tratamento da SAOS pediátrica.(2)

Assim, segundo Remy et al, deve ser recomendado o tratamento simultâneo de crianças com SAOS com uma expansão rápida da maxila e um avanço mandibular noturno.(2)

Os ortodontistas podem desempenhar um papel importante no tratamento interdisciplinar da SAOS porque uma elevada percentagem de doentes com SAOS sofre de compressão maxilar.(2)

Ao alterar as estruturas anatômicas, de acordo com Pirelli et al, a ERM traz uma melhora funcional. É sempre importante avaliar a condição da maxila para considerar a terapia de ERM no tratamento multidisciplinar da SAOS em crianças.(8)

Os resultados de Villa et al apoiam também a ideia de que uma abordagem multidisciplinar pode ser bem sucedida.(4)

5.2 – Aparelhos de Avanço Mandibular (AAM)

Foi utilizado no estudo de Machado-Junior et al um novo dispositivo ortopédico funcional que foi adaptado para o avanço mandibular com o objetivo de melhorar a posição da língua e a tonicidade labial. Acreditamos que o aumento do tamanho da via aérea é conseguido não só através do avanço mandibular, mas também através da modificação da posição da língua e da melhoria do selamento labial.(7)

Os dispositivos utilizados para o avanço mandibular são descritos como ortodônticos, ortopédicos, fixos e amovíveis.(7)

Os resultados obtidos por Machado-Junior et al mostraram que houve uma diminuição do IAH um ano após a implementação do uso de dispositivos de avanço mandibular, em comparação com o grupo que não usou esses dispositivos. O estudo concluiu que os AAM resultaram em melhorias nos escores do IAH, sugerindo que eles podem ser eficazes no tratamento da AOS pediátrica. No entanto, o estudo teve um tamanho de amostra pequeno, e são necessárias mais pesquisas para confirmar esses resultados.(7)

Por outro lado, no estudo de Modesti-Vedilin et al, os AAM, aqui chamado MOA, foram feitos a partir de talas de mordida macias de plástico térmico translúcido flexíveis, baratos, confortáveis, facilmente adaptáveis e usados por todos os sujeitos; não tiveram interferência no crescimento dentário/esquelético dentro do período (60 dias) avaliado.(1)

São dispositivos não invasivos, confortáveis, facilmente adaptáveis e eficazes para os pacientes; e têm sido uma linha de tratamento em crescimento nos últimos 20 anos. O modo de ação primário do MOA é o avanço da mandíbula e o reposicionamento da língua, com o objetivo de aumentar o espaço aéreo e facilitar o sistema respiratório superior.(1)

A durabilidade destes aparelhos macios também é limitada, pelo que se trata de uma solução temporária.(1)

O índice de perturbação respiratória (RDI) mediano foi significativamente reduzido de 10 para 4,5 eventos/hora, a saturação de oxigênio no sangue SpO2 aumentou significativamente de 82,6% para 88,9% e o total de eventos de ronco/hora também

diminuiu significativamente de 205,5 para 91,5. Os sinais e sintomas de distúrbios temporomandibulares permaneceram inalterados.(1)

A monitorização portátil cardiovascular com o ApneaLink™ Plus demonstrou uma melhoria na maioria das variáveis após a utilização do MOA. O RDI reduziu significativamente em todos os pacientes de nossa amostra (55%, $p < 0,001$). O número de eventos de ronco também diminuiu com o tratamento (55,5%, $p < 0,001$). A saturação média de oxigénio também teve uma redução significativa ($p < 0,05$). A SpO₂ aumentou significativamente em 7,6% após o uso do MOA ($p < 0,05$). O tempo com saturação de oxigénio inferior a 90% (% SpO₂ < 90%) e o tempo de registo também diminuíram, mas não foram significativos.(1)

A Escala de perturbação do sono para crianças (SDSC) também demonstrou melhorias na dificuldade respiratória durante o sono, ressonar e apneia do sono, concordando com os resultados do ApneaLink™ Plus.(1)

Do mesmo modo, todas as variáveis medidas pelo SDSC registaram reduções muito significativas: perturbações do início e da manutenção do sono, perturbações respiratórias do sono, perturbações da excitação, pesadelos, perturbações da sonolência excessiva e hiperidrose do sono. Em casos seleccionados, o MOA pode ser considerado como uma alternativa para o tratamento da SAOS de acordo com Modesti-Vedolin et al.(1)

Os resultados do estudo de Machado-Junior et al demonstram que houve uma diminuição do IAH após a utilização dos dispositivos de avanço mandibular.(7)

O IAH médio da amostra era inicialmente de 1,8 e os resultados demonstraram que os dispositivos de avanço mandibular foram eficazes na diminuição do IAH.(7)

O MOA demonstrou que reduziu o ressonar e melhorou o fluxo de ar no tratamento de crianças com SAOS.(1)

Em doentes com alterações esqueléticas/oclusais submetidos a tratamento ortodôntico, foi também demonstrada uma melhoria do IAH e do perfil facial.(1)

Foi observado por Machado-Junior et al que houve uma boa adesão ao tratamento, principalmente nos primeiros meses com o aparelho instalado. No entanto, essa adesão foi diminuindo gradativamente ao longo dos meses.(7)

O aparelho deveria ser utilizado durante doze meses, mas as observações que Machado-Junior et al fizeram é que antes de se atingir esse período de tempo, o avanço mandibular já tinha ocorrido. Observamos que quanto maior o tempo de uso diário, mais rápido foi o avanço mandibular. A SAOS na infância continua sendo um grande desafio, desde o seu diagnóstico (devido à dificuldade técnica de realização da polissonografia) até o seu tratamento adequado. No entanto, acreditam e os seus resultados indicam que os aparelhos de avanço mandibular, quando bem indicados, podem ser mais do que coadjuvantes no tratamento da SAOS infantil.(7)

De acordo com Modesti-Vedolin et al, o tratamento com um aparelho intra-oral de avanço mandibular macio demonstrou ser eficaz na redução da apneia obstrutiva do sono e do bruxismo do sono numa população pediátrica na maioria das avaliações objectivas e subjectivas do sono e do bruxismo do sono realizadas. Não se registou qualquer agravamento dos sinais e sintomas de desordens temporomandibulares.(1)

6- CONCLUSÕES

Após uma análise dos achados em relação à literatura apresentada neste estudo de revisão sistemática, concluí-se que a ortodontia tem um papel importante no diagnóstico precoce e no tratamento da SAOS em crianças, nomeadamente pela aplicação dos dispositivos de expansão rápida da maxila (ERM) e dos aparelhos intra-oral de avanço mandibular (AAM) pois melhoram a permeabilidade das vias aéreas superiores, podendo ser uma estratégia útil para crianças com SAOS.

Para tratar a SAOS pediátrica de forma sustentável, é também necessário considerar uma abordagem multidisciplinar ortodontia /cirurgia.

7- BIBLIOGRAFIA

1. Modesti-Vedolin G, Chies C, Chaves-Fagondes S, Piza-Pelizzer E, Lima-Grossi M. Efficacy of a mandibular advancement intraoral appliance (MOA) for the treatment of obstructive sleep apnea syndrome (OSAS) in pediatric patients: A pilot-study. *Med Oral Patol Oral Cir Bucal*. 2018 Nov 1;23(6):e656–63.
2. Remy F, Bonnaure P, Moisdon P, Burgart P, Godio-Raboutet Y, Thollon L, et al. Preliminary results on the impact of simultaneous palatal expansion and mandibular advancement on the respiratory status recorded during sleep in OSAS children. *J Stomatol Oral Maxillofac Surg*. 2021 Jun 1;122(3):235–40.
3. Hoxha S, Kaya-Sezginer E, Bakar-Ates F, Köktürk O, Toygar-Memikoğlu U. Effect of semi-rapid maxillary expansion in children with obstructive sleep apnea syndrome: 5-month follow-up study. *Sleep and Breathing*. 2018 Dec 1;22(4):1053–61.
4. Villa MP, Castaldo R, Miano S, Paolino MC, Vitelli O, Tabarrini A, et al. Adenotonsillectomy and orthodontic therapy in pediatric obstructive sleep apnea. *Sleep Breath*. 2014 Sep 1;18(3):533–9.
5. Pirelli P, Saponara M, Guilleminault C. Rapid maxillary expansion (RME) for pediatric obstructive sleep apnea: A 12-year follow-up. *Sleep Med*. 2015;16(8):933–5.
6. Villa MP, Rizzoli A, Rabasco J, Vitelli O, Pietropaoli N, Cecili M, et al. Rapid maxillary expansion outcomes in treatment of obstructive sleep apnea in children. *Sleep Med*. 2015 Jun 1;16(6):709–16.
7. Machado-Júnior AJ, Signorelli LG, Zancanella E, Crespo AN. Randomized controlled study of a mandibular advancement appliance for the treatment of obstructive sleep apnea in children: A pilot study. *Med Oral Patol Oral Cir Bucal*. 2016 Jul 1;21(4):e403–7.
8. Pirelli P, Fiaschetti V, Fanucci E, Giancotti A, Condo' R, Saccomanno S, et al. Cone beam CT evaluation of skeletal and nasomaxillary complex volume changes after rapid maxillary expansion in OSA children. *Sleep Med*. 2021 Oct 1;86:81–9.