

# Fibromatose gengival infantil

## Uma visão através de casos clínicos

Hortense Hochain

Dissertação conducente ao Grau de Mestre em Medicina Dentária (Ciclo Integrado)

Gandra, 26 de abril de 2022

**Hortense Hochain**

**Dissertação conducente ao Grau de Mestre em Medicina Dentária (Ciclo Integrado)**

**Fibromatose gengival infantil**

**Uma visão através de casos clínicos**

**Trabalho realizado sob a Orientação de Profra. Doutora Ana Paula Vilela Lobo**

## Declaração de Integridade

Eu, **Hortense Hochain**, declaro ter atuado com absoluta integridade na elaboração deste trabalho, confirmo que em todo o trabalho conducente à sua elaboração não recorri a qualquer forma de falsificação de resultados ou à prática de plágio (ato pelo qual um indivíduo, mesmo por omissão, assume a autoria do trabalho intelectual pertencente a outrem, na sua totalidade ou em partes dele). Mais declaro que todas as frases que retirei de trabalhos anteriores pertencentes a outros autores foram referenciadas ou redigidas com novas palavras.



Foi apresentado um trabalho científico sob a forma de poster nas Jornadas Ciências Dentárias 2021/2022



 **EVENTOS CIENTÍFICOS IUCS**      **JORNADAS CIENTÍFICAS AEIUCS**      **XXX JORNADAS CIENTÍFICAS DE CIÊNCIAS DENTÁRIAS**      **DIPLOMA**

O Presidente das XXX Jornadas Científicas de Ciências Dentárias certifica que:

**Hochain H, Jarana P, Vinhas AS**

apresentaram um trabalho científico sob a forma de E-poster intitulado, **“TRATAMENTO DA FIBROMATOSE GENGIVAL : GENGVECTOMIA COM LASER DÍODO”** no âmbito das XXX Jornadas subordinadas ao tema **“Workflow digital nas distintas frentes de ação da Medicina Dentária”**, que decorreram no dia 08 de abril de 2022, no Centro de Congressos da Alfândega do Porto.

  
PROF. DOUTOR JOAQUIM MOREIRA  
PRESIDENTE DAS XXX JORNADAS CIENTÍFICAS DE CIÊNCIAS DENTÁRIAS

 **CESPU**       **CESPU**  
INSTITUTO UNIVERSITÁRIO  
DE CIÊNCIAS DA SAÚDE       **AEIUCS**  
CENTRO DE CIÊNCIAS  
DENTÁRIAS UNIVERSITÁRIO  
DE CIÊNCIAS DA SAÚDE       **NMD AEIUCS**  
NÚCLEO MEDICINA DENTÁRIA AEIUCS





## TRATAMENTO DA FIBROMATOSE GENGIVAL : GENGEVETOMIA COM LASER DÍODO

Hochain H<sup>1</sup>, Jarana P<sup>2</sup>, Vinhas AS<sup>2</sup>

1. Aluna do 5º ano de MIMD do IUCS

2. Assistente convidada do Serviço de Medicina e Cirurgia Oral-CCPIII-IUCS

### INTRODUÇÃO

A fibromatose gengival é uma doença genética rara e benigna caracterizada por um aumento progressivo e lento do tecido gengival. O seu tratamento de eleição é a gengivectomia. Os lasers têm vindo a ser utilizados para o tratamento conservador e cirúrgico das lesões orais. São agora amplamente utilizados na odontologia pediátrica, uma vez que requerem pouca ou nenhuma anestesia local, diminuem o tempo operatório, e são relativamente fáceis de usar.



### OBJETIVOS

Fazer uma revisão das características clínicas da fibromatose gengival, explicar de que forma a gengivectomia efetuada com o laser diodo é um tratamento seguro e eficaz.

### MATERIAIS E MÉTODOS

Revisão científica baseada numa pesquisa a partir da base de dados da "PubMed" entre os anos 2012 e 2022.

Palavras-chave : "Gingival fibromatosis" "child" "gingivectomy" "treatment" "laser".

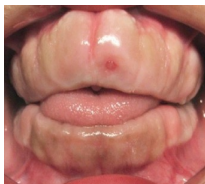### ASPETOS CLÍNICOS

Generalizada, idiopática ou hereditária (não síndrômica) ou associada a diferentes doenças genéticas.

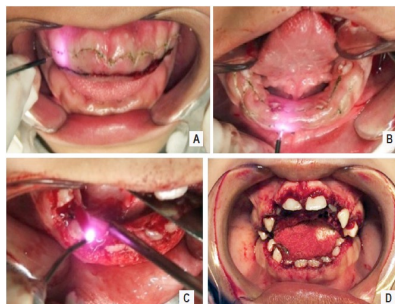
Alargamento benigno, lentamente progressivo e não-hemorrágico da gengiva.

Excesso de tecido gengival que cobre parte ou totalidade da coroa, pode resultar em diastemas, deslocamento dentário, retenção de dentes decíduais ou impactados.

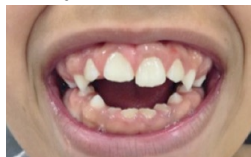
### CASO CLÍNICO



Criança de 7 anos com HGF



Gengivectomia com laser diodo



Follow-up 11 meses

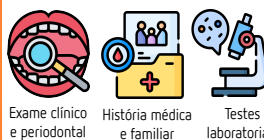### VANTAGENS DO LASER

- Maior precisão e maior controlo pelo operador
- Menor sangramento intra e pós-operatório
- Excelente capacidade de corte
- Esterilização do campo operatório (reduz o risco de infeção)
- Coagulação
- Vasoconstrição
- Hemostasia
- Vaporização
- Melhor visibilidade e facilidade da remoção do tecido em excesso
- Mínima ou nenhuma sutura necessária
- Pouca dor pós-operatória
- Mínimo edema e cicatrizes



Consumo de tempo  
Custo do equipamento

### DIAGNÓSTICO



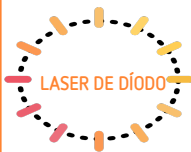Exame clínico e periodontal  
História médica e familiar  
Testes laboratoriais

*Doença herdada ou adquirida ?  
Presença de outras doenças ?  
Terapias anteriores utilizadas ?  
Envolvimento da dentição decidual ?*

Aprovado pela U.S. Food and Drug Administration em cirurgia oral



Semicondutor



**LASER DE DÍODO**

Comprimento de onda específico 810-980 nm

Seguro e bem indicado para cirurgias de tecido oral mole



energia elétrica



energia luminosa

BEM absorvida pelo TECIDO MOLE  
MAL absorvida pelos DENTES e OSSOS

- Incisão no tecido hiperplástico e contorno para refinar a gengiva.
- Tempo total da operação : 90 minutos.
- Sistema de Cirurgia Thera Laser : modo contínuo ; potência de 2 000 mW ; densidade de energia de 4,28 J ; tempo médio de aplicação de 4 min.
- Resulta : método eficiente sem recidiva com excelente cura em ambos os arcos.

A ferida cirúrgica criada por um laser de diodo é extremamente superficial :  
**NÃO causa queimaduras ou danos térmicos.**

Pouca libertação de mediadores químicos de inflamação



**REDUZINDO A RESPOSTA INFLAMATÓRIA**

Secreção de colágeno iniciada logo às 6h após a cirurgia



**MELHOR CICATRIZAÇÃO DA GENGIVA**

**A utilização do laser de diodo de 810 nm pode ser de facto a melhor escolha em cirurgia oral de tecidos moles.**

### CONCLUSÃO

A gengivectomia é um dos métodos de tratamento mais convencionais para o tratamento GF. Os lasers de diodo na odontologia é agora uma ajuda de tratamento aceite, com uma vasta gama de aplicações na cirurgia oral de tecidos moles. A utilização do laser de diodo de 810 nm como tratamento de escolha para a terapia oral de tecidos moles é efetiva, porque obtivemos uma cicatrização aceitável das lesões com o mínimo efeito adverso.

- Gawron K, Lazarz-Bartyzel K, Potempa J, Chomyszyn-Gajewska M. Gingival fibromatosis: clinical, molecular and therapeutic issues. Orphanet J Rare Dis [Internet]. 2016;11(1):9.
- Abujaoudé S, Cassio A, Moulkarrzi C. Diodo laser versus scalpel in the treatment of hereditary gingival fibromatosis in a 6-year old boy. Clin Pract [Internet]. 2016;6(4):895.
- Camilotti RS, Jasper J, Ferreira TB, et al. Resection of gingival fibromatosis with high-power laser. J Dent Child (Chic) 2015;92:47-52.
- Akbulut N, Kursun E, Tumer M, Kamburoglu K, Gulsen U. Is the 810-nm diode laser the best choice in oral soft tissue therapy? Eur J Dent 2013;7:207-13.
- Devi PK, Kumar GP, Bai YD, Ahmraj AD. Ipsilateral idiopathic gingival enlargement and its management using conventional gingivectomy and diode laser: A recurrent case after 15 years. J Indian Soc Periodontol 2013;17(3):387-90





Agradecimentos :

À mes parents, sans qui je n'aurai jamais pu accéder à ces études. Merci d'avoir cru en moi.

À minha Professora de tese, Ana Paula Vilela Lobo, obrigada por todo o tempo que você dedicou ao meu trabalho.

À mes amis qui m'ont accompagnée lors de ces 5 années, merci pour les bons moments et les soirées inoubliables.

À mes compagnons de turma, merci pour cette belle année.

Aos meus amigos italianos, Chi trova un amico trova un tesoro, un tiramisu e limoncello.

À Lauriane, merci d'être l'amie que tu es depuis notre rencontre.

À Edouard qui a été mon modèle lors de ma 4ème année et à Pierre qui m'a transmis son ambition.

À Mateo, avec toute ma tendresse, merci de m'avoir épaulée pendant ces deux dernières années.



Resumo:

**INTRODUÇÃO:**

A fibromatose gengival (FG) é uma doença genética rara caracterizada por um aumento progressivo e lento do tecido gengival. De severidade variável, pode cobrir parcialmente ou totalmente as coroas dentárias, causando danos estéticos e problemas funcionais, tais como dificuldade em mastigar, inoclusão labial, perturbação na fala, más oclusões. O seu tratamento de eleição é a gengivectomia.

**OBJETIVO:**

Fazer uma revisão das características clínicas da FG através de casos clínicos em crianças de 0 - 16 anos, e, assim analisar as várias características clínicas para melhor caracterizar esta condição e otimizar a sua gestão.

**MATERIAIS E METODOS:**

Foi realizada uma pesquisa bibliográfica em PubMed, SciELO, ScienceDirect, Cochrane Library e EBSCO. Esta identificou 3472 artigos, dos quais 34 artigos foram incluídos na revisão sistemática de casos clínicos. Foram avaliadas as características clínicas da FG e o seu tratamento.

**RESULTADOS:**

Os casos clínicos apresentam características clínicas dos pacientes que apresentam FG e o plano de tratamento escolhido em função da severidade da condição, da idade do paciente, do tempo da intervenção e da preferência do operador.

**CONCLUSÃO:**

A FG apresenta características clínicas típicas que devem ser conhecidas pelos médicos dentistas para que possam diagnosticar, sinalizar e tratar convenientemente estes pacientes. A técnica de gengivectomia é a mais recomendada, contudo, mais estudos são precisos a propósito das técnicas preferenciais. O excesso gengival é compatível com a vida, no entanto, as complicações dentárias pioram a adaptação do paciente aos requisitos emocionais, sociais e funcionais diários. O desafio é saber quando tratar.

**PALAVRAS CHAVES:** "*gingival fibromatosis*" "*child*" "*gingivectomy*" "*treatment*"



## **INTRODUCTION:**

Gingival fibromatosis (GF) is a rare genetic disease characterized by a progressive and slow increase in gum tissue. Variable in severity, it can partially or totally cover the dental crowns, causing aesthetic damage and functional problems, such as difficulty in chewing, lip inoclusion, speech disturbance and malocclusions. The treatment of choice is gingivectomy.

## **OBJECTIVE:**

To review the clinical features of GF through clinical cases in children aged 0-16 years, and thus analyse the various clinical characteristics to better characterize this condition and optimize its management.

## **MATERIALS AND METHODS:**

A literature search was conducted in PubMed, SciELO, ScienceDirect, Cochrane Library and EBSCO. It consisted of 3472 articles, of which 34 articles were included in the systematic review of clinical cases. The clinical characteristics of GF and its treatment were evaluated.

## **RESULTS:**

The clinical cases present clinical characteristics of patients suffering from GF and the treatment plan chosen depending on the severity of the condition, the patient's age, the timing of the intervention and the operator's preference.

## **CONCLUSION:**

GF presents typical clinical characteristics that should be known by dentists who can diagnose, flag, and conveniently treat these patients. The gingivectomy technique is the most recommended, but more studies should be conducted to define the standardized techniques. Gingival excess is compatible with life, but dental complications worsen the patient's adaptation to daily emotional, social and functional requirements. The challenge is to know when to treat.

**KEY WORDS:** "gingival fibromatosis" "child" "gingivectomy" "treatment".



## ÍNDICE GERAL

|          |   |    |
|----------|---|----|
| 1.       | INTRODUÇÃO.....   | 1  |
| 2.       | OBJETIVOS .....   | 2  |
| 3.       | MATERIAIS E MÉTODOS .....                               | 2  |
| 3.1.     | Protocolo e registo.....                                | 2  |
| 3.2.     | Critérios de elegibilidade.....                         | 2  |
| 3.3.     | Fontes de informação e estratégia de pesquisa.....      | 4  |
| 3.4.     | Seleção dos estudos .....                               | 5  |
| 3.5.     | Processo de coleta de dados e lista de dados.....       | 6  |
| 3.6.     | Recolha de dados na amostra dos casos clínicos .....    | 7  |
| 3.6.1.   | Informações sobre o paciente (dados demográficos) ..... | 7  |
| 3.6.2.   | Motivos de consulta .....                               | 7  |
| 3.6.3.   | Anamnese.....   | 8  |
| 3.6.4.   | Exame clínico (dados clínicos) .....                    | 8  |
| 3.6.4.1. | Exame clínico extraoral .....                           | 8  |
| 3.6.4.2. | Exame clínico intraoral.....                            | 8  |
| 3.6.5.   | Exame radiográfico (dados radiográficos) .....          | 9  |
| 3.6.6.   | Exame complementar .....                                | 9  |
| 3.6.7.   | Exame histológico.....                                  | 10 |
| 3.6.8.   | Diagnóstico .....                                       | 10 |
| 3.6.9.   | Cuidados dentários efetuados .....                      | 10 |
| 3.6.10.  | <i>Follow-up</i> .....                                  | 11 |
| 3.6.11.  | Recidiva .....  | 11 |

|          |   |    |
|----------|---|----|
| 4.       | RESULTADOS.....                               | 12 |
| 4.1.     | Resultados da pesquisa bibliográfica.....     | 12 |
| 4.2.     | Resultados da análise dos casos clínicos..... | 14 |
| 4.2.1.   | Descrição da amostra incluída no estudo ..... | 14 |
| 4.2.2.   | Descrição dos dados da anamnese .....         | 15 |
| 4.2.3.   | Motivos de consulta .....                     | 16 |
| 4.2.4.   | Exame clínico.....                            | 17 |
| 4.2.4.1. | Exame extraoral.....                          | 17 |
| 4.2.4.2. | Exame intraoral.....                          | 17 |
| 4.2.5.   | Fibromatose gengival.....                     | 18 |
| 4.2.5.1. | Forma.....                                    | 18 |
| 4.2.5.2. | Recobrimento coronal.....                     | 19 |
| 4.2.6.   | Exame radiográfico.....                       | 19 |
| 4.2.7.   | Diagnóstico .....                             | 20 |
| 4.2.7.1. | Denominação.....                              | 20 |
| 4.2.7.2. | Tipo.....                                     | 21 |
| 4.2.8.   | Plano de tratamento .....                     | 21 |
| 4.2.8.1. | Pré-operatório.....                           | 21 |
| 4.2.8.2. | Durante a operação.....                       | 22 |
| 4.2.9.   | Follow-up.....                                | 24 |
| 4.2.9.1. | Frequência.....                               | 24 |
| 4.2.9.2. | Duração do <i>follow-up</i> (mês).....        | 25 |
| 4.2.10.  | Avaliação de recidiva: número e grau.....     | 25 |



|  |           |
|--|-----------|
| <b>5. DISCUSSÃO .....</b>                                    | <b>26</b> |
| <b>5.1. Descrição da fibromatose gengival.....</b>           | <b>26</b> |
| 5.1.1. Epidemiologia.....                                    | 26        |
| 5.1.1.1. Terminologia.....                                   | 26        |
| 5.1.1.2. Prevalência.....                                    | 27        |
| 5.1.1.3. Idade de surgimento .....                           | 27        |
| 5.1.1.4. Grau de severidade.....                             | 28        |
| 5.1.1.5. Tipos.....  | 29        |
| 5.1.2. Motivos de consulta e sinais clínicos.....            | 30        |
| 5.1.2.1. Motivos de consulta .....                           | 30        |
| 5.1.2.2. Sinais clínicos extraorais.....                     | 31        |
| 5.1.2.3. Sinais clínicos intraorais .....                    | 31        |
| 5.1.2.4. Sinais radiográficos .....                          | 33        |
| 5.1.3. Diagnóstico .....                                     | 34        |
| 5.1.3.1. Diagnóstico positivo para a FG .....                | 34        |
| 5.1.3.1.1. Anamnese .....                                    | 34        |
| 5.1.3.1.2. Exames clínicos e radiográficos.....              | 34        |
| 5.1.3.1.3. Exames complementares.....                        | 34        |
| 5.1.3.1.3.1. Exames biológicos.....                          | 35        |
| 5.1.3.1.3.2. Exames anátomo-patológicos: histopatologia..... | 36        |
| 5.1.3.1.3.3. Exames genéticos .....                          | 37        |
| 5.1.3.2. Diagnóstico diferencial.....                        | 39        |
| 5.1.3.3. Terminologia da FG.....                             | 40        |

|          |   |    |
|----------|---|----|
| 5.2.     | Plano de tratamento para os pacientes pediátricos ..... | 40 |
| 5.2.1.   | Etapa não cirúrgica.....                                | 40 |
| 5.2.2.   | Etapa cirúrgica .....                                   | 41 |
| 5.2.2.1. | Laser.....  | 41 |
| 5.2.2.2. | Bisturi.....  | 43 |
| 5.2.2.3. | Período ideal de intervenção.....                       | 45 |
| 6.       | LIMITAÇÕES .....  | 46 |
| 7.       | CONCLUSÃO.....  | 47 |
| 8.       | BIBLIOGRAFIA.....                                       | 48 |
| 9.       | ANEXO .....   | 53 |

## ÍNDICE DAS FIGURAS

Todas as imagens deste estudo foram utilizadas com a permissão dos seus autores (ver anexo).

|   |    |
|---|----|
| Fig. 1 Fluxograma PRISMA.....   | 13 |
| Fig. 2 Distribuição dos pacientes em função do género.....  | 14 |
| Fig. 3 Distribuição dos pacientes em função da idade.....   | 14 |
| Fig. 4 Distribuição dos pacientes em função da primeira manifestação da FG. ....                    | 15 |
| Fig. 5 Distribuição dos pacientes em função dos antecedentes familiares. ....                       | 15 |
| Fig. 6 Distribuição do modo de transmissão em pacientes com FGH. ....                               | 15 |
| Fig. 7 Distribuição da toma de medicação em pacientes.....  | 16 |
| Fig. 8 Distribuição dos diferentes motivos de consulta em pacientes.....                            | 16 |
| Fig. 9 Distribuição das diferentes características observadas no exame extraoral. ....              | 17 |
| Fig. 10 Distribuição das diferentes características dentárias no exame intraoral.....               | 17 |
| Fig. 11 Distribuição das diferentes características periodontais observadas no exame intraoral..... | 18 |
| Fig. 12 Distribuição da forma da FG. ....   | 18 |
| Fig. 13 Distribuição do recobrimento coronal acordo classificação. ....                             | 19 |
| Fig. 14 Distribuição das anomalias encontradas. ....  | 19 |
| Fig. 15 Distribuição dos exames complementares usados.....  | 20 |
| Fig. 16 Distribuição da categorização de FG.....  | 20 |
| Fig. 17 Distribuição das síndromes na FG.....   | 21 |
| Fig. 18 Distribuição dos cuidados pré-operatórios.....  | 21 |
| Fig. 19 Distribuição do período de intervenção. ....  | 22 |
| Fig. 20 Distribuição do tipo de anestesia.....  | 22 |
| Fig. 21 Distribuição da escolha de tratamento. ....   | 23 |

|  |    |
|--|----|
| Fig. 22 Distribuição da escolha do material cirúrgico.....   | 23 |
| Fig. 23 Distribuição da escolha do tipo de incisões. ....  | 24 |
| Fig. 24 Distribuição da frequência do <i>follow-up</i> .....   | 24 |
| Fig. 25 Distribuição da duração do <i>follow-up</i> (mês).....   | 25 |
| Fig. 26 Distribuição da escolha do tipo de incisões. ....  | 25 |
| Fig. 27 Inspiração de uma ilustração do caso clínico descrito pelo Goddard e Gross em 1856.....                      | 26 |
| Fig. 28 Fotografia intraoral pré-operatória de uma paciente com um recobrimento gengival da totalidade da coroa..... | 28 |
| Fig. 29 Aumento gengival unilateral na maxila.....   | 29 |
| Fig. 30 Aumento gengival unilateral na mandíbula.....  | 29 |
| Fig. 31 Fotografia extraoral de um paciente com lábios incompetentes.....  | 30 |
| Fig. 32 Fotografia intraoral de um paciente com má oclusão. ....   | 32 |
| Fig. 33 OPT mostrando severa perda óssea angular no segundo quadrante.....   | 33 |
| Fig. 34 Exame histopatológico de um caso de FG mostrando excesso de fibras de colagénio. ....                        | 36 |
| Fig. 35 Análise genética de três gerações de uma família com um padrão de herança autossómico dominante. ....        | 38 |
| Fig. 36 Fotografia pré-operatória de uma paciente com FGH associada à hipertricose.....                              | 39 |
| Fig. 37 Distribuição do país de publicação dos casos clínicos usados no estudo.....                                  | 43 |
| Fig. 38 Fotografia pré-operatória.....   | 44 |
| Fig. 39 Fotografia durante a operação. ....  | 44 |
| Fig. 40 Fotografia 12 meses depois a operação. ....  | 44 |

## ÍNDICE DAS TABELAS

|   |    |
|---|----|
| Tabela 1 Estratégia PICO .....  | 3  |
| Tabela 2 Critérios de inclusão e de exclusão .....                                | 3  |
| Tabela 3 Estratégia de busca e bases de dados utilizados .....                    | 5  |
| Tabela 4 Idade mediana e média da população estuda neste estudo.....              | 14 |
| Tabela 5 Duração de <i>follow-up</i> mediana e média da amostra neste estudo..... | 25 |
| Tabela 6 Resultados.....  | 53 |
| Tabela 7 Dados recolhidos na amostra dos casos clínicos .....                     | 63 |



## ÍNDICE DAS ABREVIATURAS

FG – Fibromatose gengival

GF – *Gingival fibromatosis*

FGH – Fibromatose gengival hereditária

FGI – Fibromatose gengival idiopática

ODF – Ortopediatria dento-facial

GO – *Gengival overgrowth*

M – Masculino

F – Feminino

NR – Não referido

AD – Autossômico dominante

AR – Autossômico recessivo

Mx – Maxilar

Md – Mandibular

I/C – Incisivo/Canino

PM/M – Pré-molar/Molar

OPG – Ortopantomografia

CBCT – *Cone Beam Computed Tomography*

Rx – Raio-x

RAR – Raspagem e alisamento radicular

AINEs – Anti-inflamatório não esteroide

Fig - Figura

ZLS-1 – *Zimmermann-Laband Syndrome 1*

DD – Dentição Decidual





## 1. INTRODUÇÃO

O crescimento gengival remete a qualquer aumento no tamanho da gengiva. As várias etiologias incluem o aumento inflamatório, aumento induzido por drogas, associado a doença sistémica, neoplásica e idiopática (1).

A fibromatose gengival hereditária (FGH) é uma doença rara, hereditária e benigna caracterizada por hiperplasia fibrosa lenta e progressiva da gengiva livre e aderida (2, 3). É também designada por gengivomatose, fibroma difuso, fibromatose idiopática e elefantíase familiar (2). Foi inicialmente descrita por Goddard e Gross em 1856 (4).

O início do crescimento gengival excessivo coincide geralmente com a erupção dos incisivos permanentes, enquanto em circunstâncias raras, a FGH pode apresentar-se no nascimento (3). A condição pode desaparecer ou regredir com a perda de dentes, sugerindo, assim, que a presença de dentes pode servir de substrato para o desenvolvimento da FGH (3).

Normalmente é uma doença isolada, podendo estar, contudo, associada à epilepsia, hipertricose, e atraso mental ou pode desenvolver-se como parte de síndromes como a síndrome de Cowden, síndrome de Zimmerman-Laband, e síndrome de Murray-Puretic (2).

O modo de transmissão ainda é controverso; embora seja geralmente, considerado como uma doença autossómica dominante, existem, no entanto, alguns estudos que demonstram que também pode seguir um padrão autossómico recessivo (3).

De severidade variável, pode cobrir parcialmente ou totalmente as coroas dentárias, causando danos estéticos e numerosos problemas funcionais, tais como problemas oclusais, dificuldade em mastigar e ulcerações traumáticas. Além disso, o aumento gengival atrasa frequentemente a erupção dentária (6). Clinicamente, a gengiva hiperplásica, é firme, de cor rosa com consistência firme, assintomática e não hemorrágica (5, 7, 8).

Efetivamente, não apresenta solução espontânea. O tratamento de eleição é a gengivectomia, que pode ser realizada com uma incisão interna ou externa do bisel, com bisturi manual, elétrico ou laser, dependendo de cada caso (9).

O tratamento depende da gravidade do crescimento gengival. O crescimento mínimo é tratado através de raspagem e alisamento radicular e cuidados em casa, enquanto o crescimento excessivo de tecidos precisa de ser removido cirurgicamente (10).

A abordagem cirúrgica minimiza o efeito psicológico negativo no paciente e os danos funcionais e estéticos, melhorando assim a qualidade de vida (11).

Os procedimentos tradicionais de gengivectomia têm sido um desafio para os odontopediatras sobretudo pela falta de cooperação e desconforto por parte do paciente. O tratamento de pacientes pediátricos deve envolver o mínimo de desconforto operatório e pós-operatório.

## 2. OBJETIVOS

O objetivo deste trabalho é descrever a fibromatose gengival através de casos clínicos em crianças dos 0-16 anos, e, assim, analisar as várias características clínicas para melhor caracterizar esta condição e otimizar a sua gestão. Desta forma, definiram-se os seguintes objetivos específicos:

1. Descrever com precisão e rigor científico a fibromatose gengival.
2. Identificar o tratamento mais adequado para os pacientes pediátricos.

## 3. MATERIAIS E MÉTODOS

### 3.1. Protocolo e registo

Para a elaboração deste trabalho, seguimos uma metodologia bem definida. O protocolo de revisão utilizado foi descrito nas recomendações PRISMA (*PRISMA statement*) recorrendo ao *checklist* e fluxograma PRISMA consultados em 27-01-2022.

### 3.2. Critérios de elegibilidade

Estruturou-se a questão de pesquisa de acordo com a estratégia PICO (tabela 1), estabelecendo-se, assim, os critérios primários de inclusão dos estudos. Foi definido um período de 10 anos de inclusão dos estudos (2012-2022) e limitado ao idioma inglês.

|          |   |  |
|----------|---|--|
| <b>P</b> | População alvo  | Crianças e adolescentes (entre 0 e 16 anos) com fibromatose gengival (idiopática ou hereditária) |
| <b>I</b> | Interesse da intervenção ou a área de interesse                               | Caraterização da fibromatose gengival e gestão (tratamento)                                      |
| <b>C</b> | Comparar tipos de intervenção ou grupos                                       | Comparação entre cirurgia bisturi e laser  |
| <b>O</b> | Obter resultados e considerar os efeitos a serem alcançados com a intervenção | Qualidade de vida, oclusão, mastigação   |
| <b>D</b> | Desenho do estudo   | Estudos do tipo qualitativo (casos clínicos)   |

Tabela 1 Estratégia PICO

Diante disso, definiu-se a seguinte questão de investigação:

**“Quais os dados clínicos da fibromatose gengival que nos permitem caraterizar esta condição e otimizar a gestão em pacientes pediátricos?”**

Critérios de inclusão e de exclusão:

| CRITÉRIOS DE INCLUSÃO  | CRITÉRIOS DE EXCLUSÃO   |
|--|---|
| <ul style="list-style-type: none"> <li>- Casos clínicos de fibromatose gengival (idiopática ou hereditária);</li> <li>- Estudos que fornecem dados sobre o tratamento efetuado;</li> <li>- Crianças e adolescentes entre 0 e 16 anos;</li> <li>- Artigos realizados entre os anos 2012 e 2022;</li> <li>- Artigos publicados em inglês.</li> </ul> | <ul style="list-style-type: none"> <li>- Não são casos clínicos;</li> <li>- Duplicados;</li> <li>- Artigos publicados de outro idioma que não inglês;</li> <li>- Artigos que não fornecem dados sobre o tratamento ou o tratamento escolhido não é cirúrgico;</li> <li>- Artigos cujos resumos não se enquadram na temática desta dissertação (artigos sobre genética aprofundada ou histologia aprofundada);</li> <li>- Artigos que tratam de uma outra doença (por ex. Hyaline fibromatose syndrome);</li> <li>- Idade (maior que 16 anos);</li> <li>- Artigos não acessíveis.</li> </ul> |

Tabela 2 Critérios de inclusão e de exclusão

### 3.3. Fontes de informação e estratégia de pesquisa

No âmbito do tema, foi realizada uma pesquisa bibliográfica nas bases de dados PubMed, SciELO, ScienceDirect, Cochrane Library e EBSCO ambos no modo de pesquisa avançada com as palavras-chave: "*gingival fibromatosis*" "*child*" "*gingivectomy*" "*treatment*".

Estratégia de busca e bases de dados utilizados:

| Base de dados | Palavras-chave   | Artigos encontrados sem aplicação de filtro | Artigos encontrados após aplicação de filtros | Artigos selecionados |
|---------------|--|---|---|----------------------|
| Pubmed        | ((Gingival fibromatosis) OR (fibromatosis gingivae) OR (Gingivomatosis) OR (Idiopathic gingival fibromatosis) OR (Hereditary gingival hyperplasia) OR (Hereditary gingival overgrowth) OR (Familial elephantiasis) OR (Congenital familial fibromatosis)) AND ((child) OR (treatment) OR (gingivectomy) OR (surgical excision)) AND (case report) NOT (hyaline) NOT (mutation) | 220   | 76  | 24                   |
| SciELO        | (Gingival fibromatosis) OR (fibromatosis gingivae) OR (Gingivomatosis) OR (Idiopathic gingival fibromatosis) OR (Hereditary gingival hyperplasia) OR (gingival overgrowth)   | 21  | 20  | 1                    |
| ScienceDirect | (Gingival fibromatosis) OR (fibromatosis gingivae) OR (Gingivomatosis) OR (Idiopathic gingival fibromatosis) OR (Hereditary gingival hyperplasia) OR (Hereditary gingival overgrowth) OR (Familial elephantiasis) OR (Congenital familial fibromatosis)  | 3067  | 48  | 0                    |

|                         |   |    |    |   |
|-------------------------|---|----|----|---|
| <b>Cochrane Library</b> | ((Gingival fibromatosis) OR (fibromatosis gingivae) OR (gingival overgrowth)) NOT (hyaline) NOT (mutation) NOT (orthodontic)  | 70 | 26 | 0 |
| <b>EBSCO</b>            | ((Gingival fibromatosis) OR (fibromatosis gingivae) OR (Gingivomatosis) OR (Idiopathic gingival fibromatosis) OR (Hereditary gingival hyperplasia) OR (Hereditary gingival overgrowth) OR (Congenital familial fibromatosis)) AND (child) NOT (hyaline) | 94 | 49 | 2 |

Tabela 3 Estratégia de busca e bases de dados utilizados

### 3.4. Seleção dos estudos

**Etapa I:** foi realizada uma pesquisa avançada utilizando diferentes combinações das palavras-chave nas bases de dados PubMed, SciELO, ScienceDirect, Cochrane Library e EBSCO nas quais se procuram artigos entre 2012 a 2022. Os artigos duplicados (que se encontravam em mais do que uma base de dados e repetidos dentro da mesma base de dados) foram eliminados. Foi realizada uma avaliação preliminar dos títulos e resumos de foram a determinar os artigos que não se enquadravam no objetivo do estudo. Desta forma os artigos que não cumpriam critérios de inclusão, foram automaticamente excluídos.

**Etapa II:** os estudos potencialmente elegíveis que respeitam os critérios de inclusão, foram lidos na íntegra avaliados quanto à sua elegibilidade.

**Etapa III:** a avaliação completa dos artigos foi concluída. De seguida, foi elaborada uma tabela com os dados extraídos. Para cada estudo incluído foram coletadas as seguintes informações: autores, país e ano de publicação, tipo de estudo, objetivo, sexo e idade dos participantes, variáveis, resultados e conclusões (tabela 6, ver anexo).

### 3.5. Processo de coleta de dados e lista de dados

Foi utilizada uma tabela para a coleta e seleção de dados onde estão representados:

- Os artigos duplicados e excluídos tendo em conta o título e resumo.
- Os artigos agrupados de acordo com o título, de base de dados, seleção através do título e resumo, inclusão ou exclusão após leitura na íntegra, ano, autores e tipo de estudo.
- Os artigos selecionados com avaliação qualitativa encontram-se em tabela de resultados (tabela 6, ver anexo).

Após a leitura dos casos clínicos retivemos para a nossa amostra 39 casos clínicos, que se apresentavam completos e respondiam aos nossos critérios de elegibilidade.

Através desta amostra vamos descrever e analisar a fibromatose gengival nos parâmetros a seguir explicados.

Para a avaliação dos parâmetros dos casos clínicos foram também elaborados tabelas e gráficos.

- Após a leitura dos casos clínicos selecionados, foi decidido analisar apenas os dados clínicos do FG que se encontravam mais presentes e os mais relevantes. Foi elaborada uma lista destes dados explicados na recolha de dados dos casos clínicos. Depois foram feitas tabelas em Excel (tabela 7, ver anexo).
- Estas tabelas foram preenchidas após leitura rigorosa e atenta de cada caso clínico, de acordo com a codificação seguidamente estabelecida.
- As tabelas foram utilizadas para construir gráficos em Excel. Análises estatísticas descritivas foram privilegiadas.

### 3.6. Recolha de dados na amostra dos casos clínicos

Após leitura dos casos clínicos retivemos para a nossa amostra 39 casos clínicos. Os dados clínicos foram recolhidos em tabelas preenchidas com as informações seguintes (tabela 7, ver anexo).

NR significa não referido (ausência de dados).

#### 3.6.1. Informações sobre o paciente (dados demográficos)

- **Género:** masculino (M) / feminino (F)
- **País**
- **Idade do paciente no momento do tratamento**
- **Primeira manifestação da fibromatose gengival:** de acordo a classificação ou NR.

#### 3.6.2. Motivos de consulta

- **Gengiva hipertrofiada:** Sim / Não / NR
- **Incompetência labial:** Sim / Não / NR
- **Eversão labial:** Sim / Não / NR
- **Perturbação da fala:** Sim / Não / NR
- **Perturbação da deglutição e/ou mastigação e/nutrição:** Sim / Não / NR
- **Perturbação da respiração:** Sim / Não / NR
- **Dor:** Sim / Não / NR
- **Sangramento gengival:** Sim / Não / NR
- **Atraso da exfoliação:** Sim / Não / NR
- **Atraso da erupção:** Sim / Não / NR
- **Má posição ou má oclusão:** Sim / Não / NR
- **Prejuízo estético:** Sim / Não / NR
- **Impacto psicológico:** Sim / Não / NR.

### 3.6.3. Anamnese

- **Presença de antecedentes familiares de hiperplasia gengival:** Sim / Não / NR
- **Modo de transmissão eventual:** Autossômico Dominante (AD) / Autossômico Recessivo (AR) / NR
- **Particular medicação:** Sim / Não / NR

### 3.6.4. Exame clínico (dados clínicos)

#### 3.6.4.1. Exame clínico extraoral

- **Perfil convexo:** Sim / Não / NR
- **Protrusão maxilar:** Sim / Não / NR
- **Incompetência labial:** Sim / Não / NR
- **Assimétrica facial:** Sim / Não / NR

#### 3.6.4.2. Exame clínico intraoral

#### Características dentárias:

- **Atraso da exfoliação dos dentes temporários:** Sim / Não / NR
- **Atraso da erupção dos dentes temporários e/ou permanentes:** Sim / Não / NR
- **Má posição:** Sim / Não / NR
- **Diastema:** Sim / Não / NR
- **Mordida aberta:** Sim / Não / NR

#### Características periodontais:

- **Higiene oral:** Correta / Insuficiente / NR
- **Sangramento à sondagem:** Sim / Não / NR
- **(Pseudo) bolsas periodontais:** Sim / Não / NR
- **Ulcerações gengivais:** Sim / Não / NR



Fibromatose gengival:

- **Forma:** Unilateral / Localizada / Generalizada / NR
- **Topografia:** Maxilar (Mx) / Mandibular (Md) / Maxilar e Mandibular / NR
- **Cobrimento coronal:**
  - **Setor Incisivo-Canino:** Estádio 0 / Estádio I / Estádio II / Estádio III / NR
  - **Setor Pré-molar/Molar:** Estádio 0 / Estádio I / Estádio II / Estádio III / NR

#### 3.6.5. Exame radiográfico (dados radiográficos)

- **Tipo:** Ortopantomografia (OPG) / Cone Beam Computed Tomography (CBCT) / Raio-x Periapical / Raio-x oclusal / Parallel profile Raio-x / NR
- **Análise periodontal: nível de osso:** Normal / Perda óssea / NR
- **Análise dentária:**
  - **Agenesia:** Sim / Não / NR
  - **Dente supranumerário:** Sim / Não / NR
  - **Dente inclusivo/retido:** Sim / Não / NR
  - **Exfoliação radicular:** Normal / Atrasada / NR
  - **Posição na arcada:** Normal / Rotação / Migração (deslocamento) /NR

#### 3.6.6. Exame complementar

- **Exame biológico:** Sim / Não / NR
- **Exame anátomo-patológico (histologia):** Sim / Não / NR
- **Teste genético:** Sim / Não / NR

### 3.6.7. Exame histológico

- Epitélio:
  - **Hiperplásico e/ou acântico:** Sim / Não / NR
  - **(Para) queratinizado e/ou estratificado e/ou escamoso:** Sim / Não / NR
  - **Presença de cretas epiteliais finas e alongadas:** Sim / Não / NR
  
- Tecido conjuntivo:
  - **Densa:** Sim / Não / NR
  - **Avascular:** Sim / Não / NR
  - **Presença de fibroblastos:** Pouco / Muito / NR
  - **Presença de células inflamatórias (de inflamação):** Sim / Não / NR
  - **Fibras de colagénio abundantes:** Sim / Não / NR

### 3.6.8. Diagnóstico

- **Classificação:** Fibromatose gengival (FG) / Fibromatose gengival hereditária (FGH) / Fibromatose gengival idiopática (FGI) / NR
- **Tipo:** Não síndromico / Síndromico (+ nome do síndrome) / NR

### 3.6.9. Cuidados dentários efetuados

#### Pré-operatório:

- **Motivação à higiene:** Sim / Não / NR
- **Destartarização:** Sim / Não / NR
- **Raspagem e alisamento radicular (RAR):** Sim / Não / NR

Durante a operação:

- **Período de intervenção:** Dentição decidual / Mista / Permanente
- **Anestesia:** Anestesia local / Anestesia geral / NR
- **Atitude terapêutica:** Gengivectomia / Gengivoplastia / NR
- **Técnica utilizada:**
  - **Material:** Bisturi manual / Bisturi elétrico / Laser diodo / Laser CO<sub>2</sub> / NR
  - **Tipo de incisões:** Bisel externo / Bisel interno / NR
  - **Técnica:** Quadrante per quadrante / Arcada per arcada / Boca integra / NR
- **Número de sessões:** 1 / > 1 / NR
- **Tempos entre duas intervenções (se mais de uma sessão)**
- **Tratamentos adicionais:** Restauração / Tratamento periodontal (destartarização, RAR) / Exodontia dentição decidual / Exodontia dentição permanente
- **Penso cirúrgico periodontal:** Sim / Não / NR

Prescrição pós-operatória:

- **Antibiótico:** Sim / Não / NR
- **Anti-inflamatório não esteroide (AINEs):** Sim / Não / NR
- **Analgésico:** Sim / Não / NR
- **Bochechos:** Sim / Não / NR

3.6.10. *Follow-up*

- **Frequência:** Regular / Irregular / NR
- **Mês**
- **Cuidados associados / suplementares:** Tratamento periodontal / Prótese / Ortodontia.

3.6.11. Recidiva

- **Presença de recidiva:** Sim / Não / NR
- **Grau:** Ligeira / Média / Severa / NR.

## **4. Resultados**

### **4.1. Resultados da pesquisa bibliográfica**

#### **Seleção de estudos**

##### **Etapa I – Resultados da base de dados**

A pesquisa bibliográfica numa primeira abordagem identificou um total de 3472 artigos.

Após a remoção automatizada baseada sobre os anos elegíveis (2012-2022) e os casos clínicos, ficaram 207 artigos. Foi feita a remoção dos duplicados e ficaram 197 artigos que após leitura dos títulos e resumos ficou reduzido a 55 artigos.

##### **Etapa II – Artigos Revistos**

Os 55 artigos foram lidos na íntegra e avaliados individualmente quanto à elegibilidade, dos quais 22 foram excluídos por não proporcionarem informação relevante, tendo em conta o objetivo deste trabalho e 6 artigos não estavam acessíveis.

##### **Etapa III – Artigos para inclusão**

7 artigos foram incluídos após pesquisa na bibliografia dos artigos selecionados. Finalmente, 34 artigos foram incluídos na presente revisão sistemática de casos clínicos. O processo de seleção de artigos está ilustrado no fluxograma (Fig. 1).

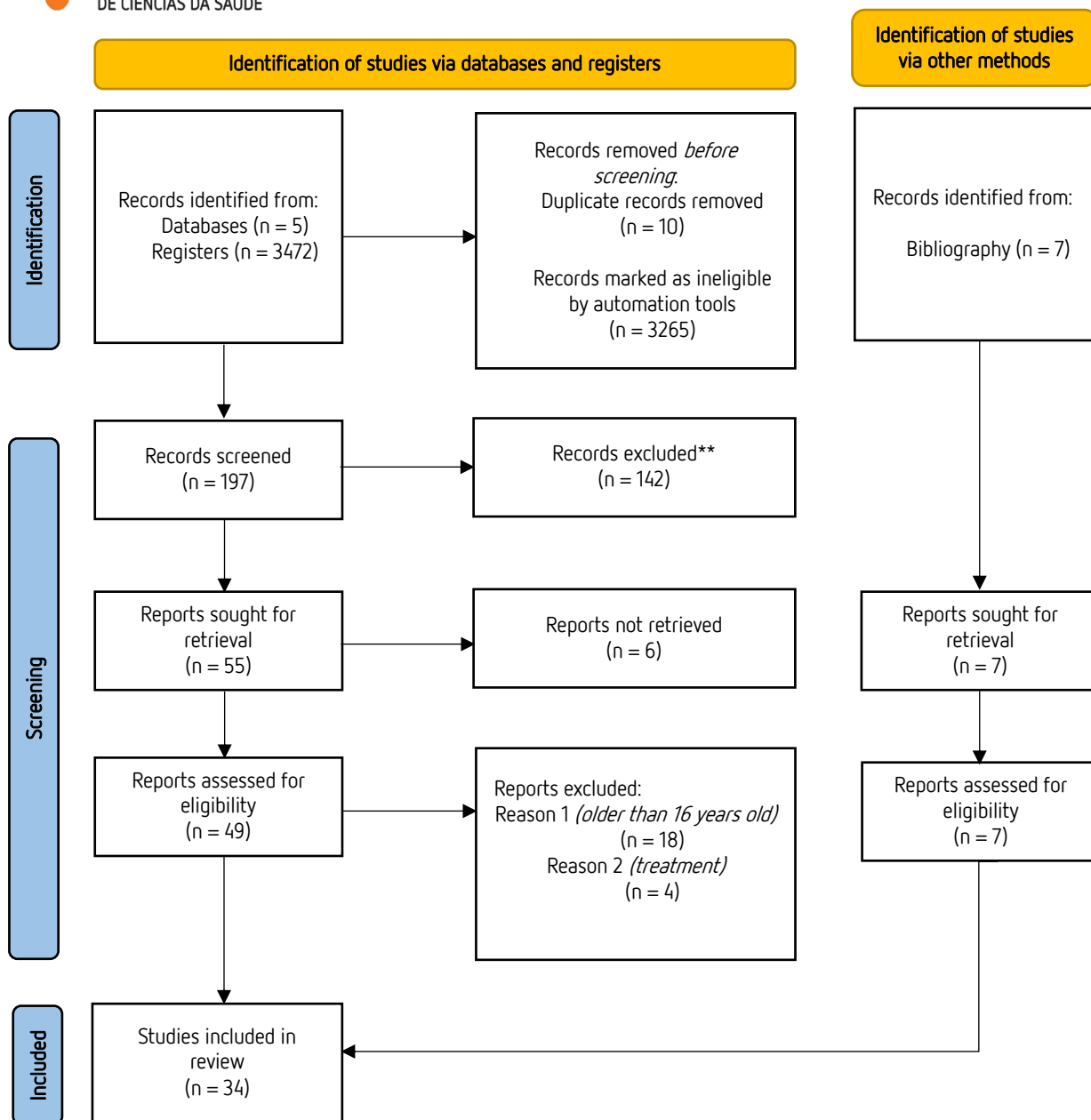


Fig. 1 Fluxograma PRISMA.

\*Consider, if feasible to do so, reporting the number of records identified from each database or register searched (rather than the total number across all databases/registers).

\*\*If automation tools were used, indicate how many records were excluded by a human and how many were excluded by automation tools.

From: Page MJ, McKenzie JE, Bossuyt PM, Boutron I, Hoffmann TC, Mulrow CD, et al. The PRISMA 2020 statement: an updated guideline for reporting systematic reviews. *BMJ* 2021;372:n71. doi: 10.1136/bmj.n71. For more information, visit: <http://www.prisma-statement>

## 4.2. Resultados da análise dos casos clínicos

### 4.2.1. Descrição da amostra incluída no estudo

#### Género

A amostra é composta por 23 crianças do género feminino (59%) e 16 crianças do género masculino (41%) (Fig. 2).

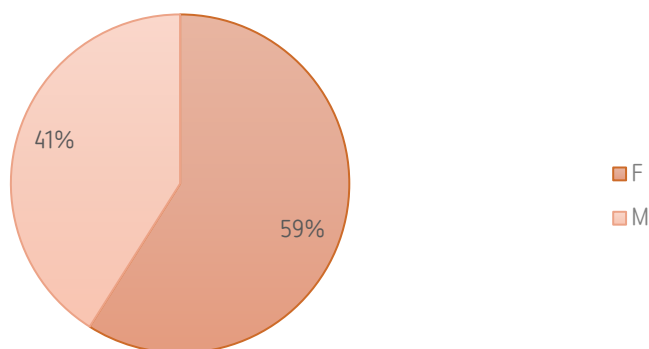


Fig. 2 Distribuição dos pacientes em função do género.

#### Idade

A idade mediana dos pacientes é de 10 anos, e a idade média é de 10,3 anos. Os pacientes têm entre 2 anos e 16 anos de idade.

|               |             |
|---------------|-------------|
| Idade mediana | 10          |
| Idade média   | 10,28205128 |

Tabela 4 Idade mediana e média da população neste estudo.

Nesta amostra, os pacientes com idade entre 6 e 8 anos e entre 12 e 14 anos são mais numerosos (Fig. 3).

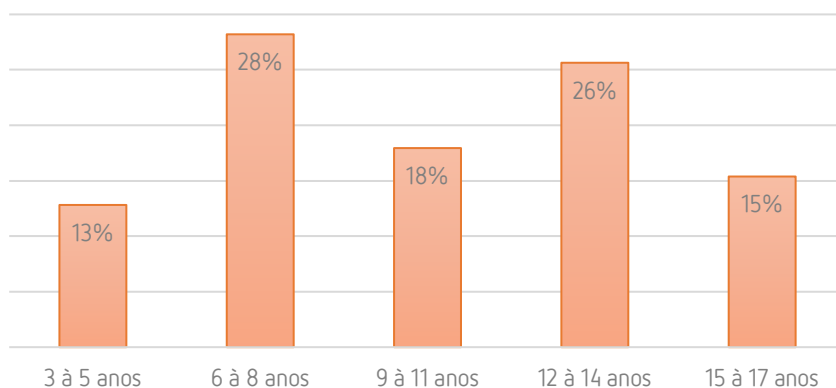


Fig. 3 Distribuição dos pacientes em função da idade.

### Início da fibromatose gengival

O gráfico (Fig. 4) apresenta a distribuição do aparecimento da FG em pacientes desta análise. Podemos sugerir que é mais frequente na dentição temporária e mista.

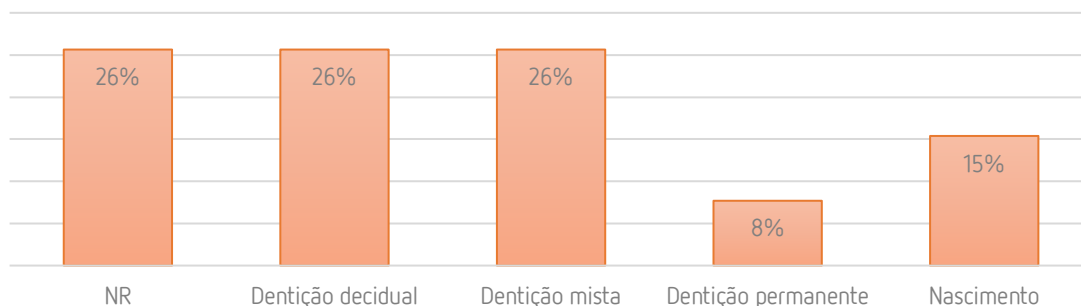


Fig. 4 Distribuição dos pacientes em função da primeira manifestação da FG.

#### 4.2.2. Descrição dos dados da anamnese

### Antecedentes familiares

17 pacientes dos 39 (44%) indicam que um ou mais membros da sua família apresentam a mesma condição (Fig. 5). Destes 44% da amostra 13% dos casos, foram geneticamente diagnosticados como autossômica dominante. Em 85% (N = 33) da amostra não foi feita análise genética (Fig. 6).

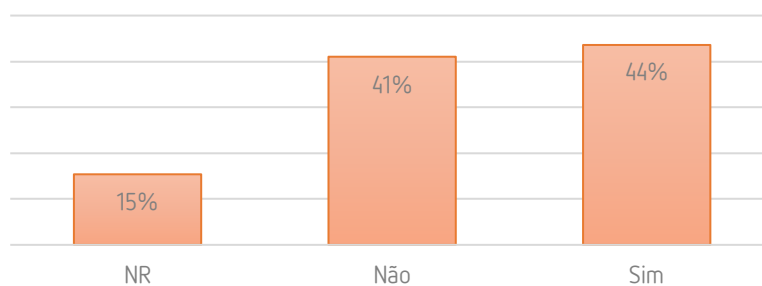


Fig. 5 Distribuição dos pacientes em função dos antecedentes familiares.

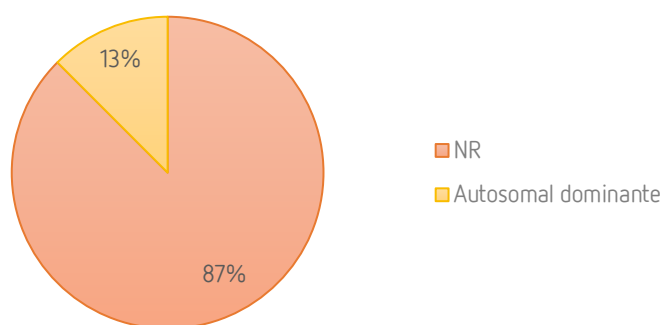


Fig. 6 Distribuição do modo de transmissão em pacientes com FG.

### Medicação tomada

26 pacientes (67%) indicam que não fizeram medicação que poderia ter como consequência o crescimento gengival (Fig. 7).

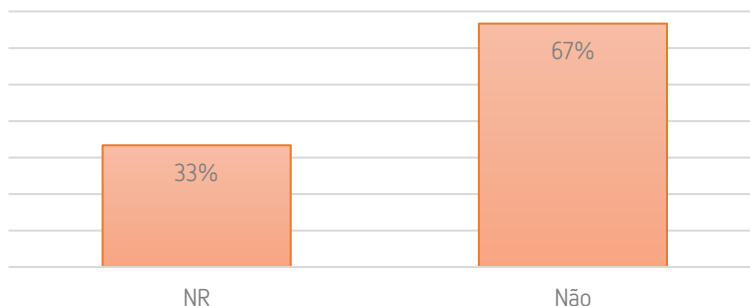


Fig. 7 Distribuição da toma de medicação em pacientes.

### 4.2.3. Motivos de consulta

No gráfico (Fig. 8), foi referenciada apenas a percentagem de pacientes que apresentam cada um dos critérios. Por exemplo, 92% (N = 36) dos pacientes referem crescimento gengival, os restantes não fazem referência ou queixa.

A perturbação na nutrição e/ou mastigação (67%, N = 26) a perturbação na fala (49%, N = 19), o prejuízo estético (46%, N = 18) e a inoclusão labial (41%, N = 16) são os outros motivos de consulta mais reportados.

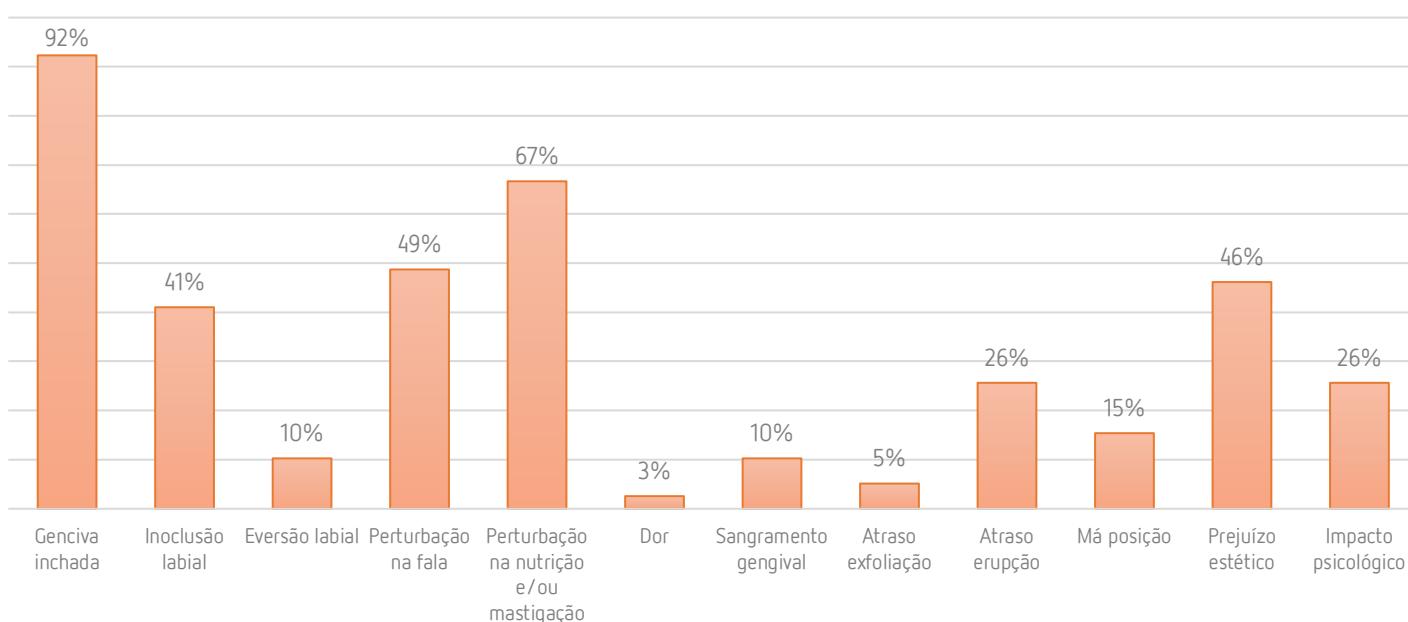


Fig. 8 Distribuição dos diferentes motivos de consulta em pacientes.



#### 4.2.4. Exame clínico

##### 4.2.4.1. Exame extraoral

No gráfico (Fig. 9), foi referenciada, unicamente, a percentagem de pacientes que apresentam cada um dos critérios. A incompetência labial (51%, N = 20) é a característica mais observada durante o exame extraoral.

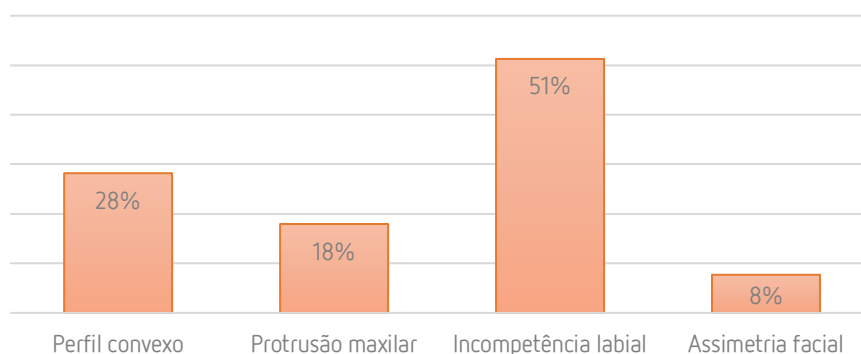


Fig. 9 Distribuição das diferentes características observadas no exame extraoral.

##### 4.2.4.2. Exame intraoral

###### Características dentárias:

No gráfico (Fig. 10), foi referenciada a percentagem de pacientes que apresenta cada um dos critérios. O atraso da erupção (31%, N = 12) e da exfoliação (18%, N = 7) e a má posição (23%, N = 9) são as características dentárias mais observadas no exame intraoral.

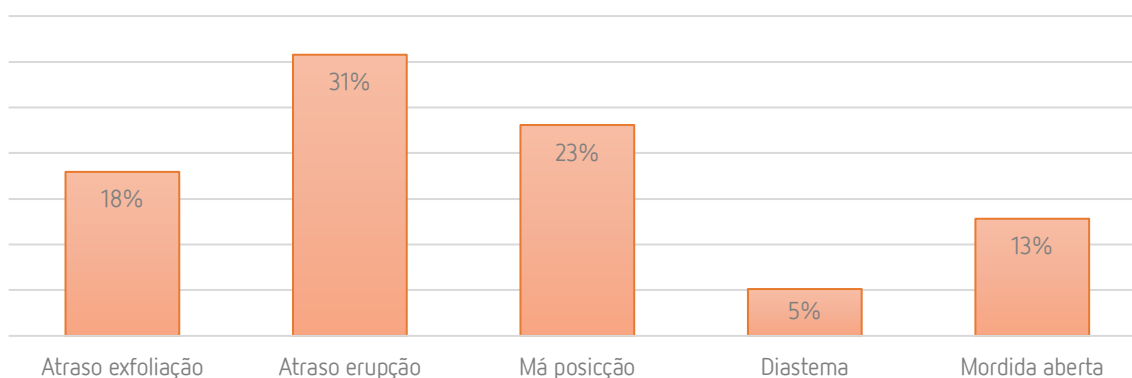


Fig. 10 Distribuição das diferentes características dentárias no exame intraoral.

### Características periodontais:

No gráfico (Fig. 11), foi referenciado exclusivamente a percentagem de pacientes que apresenta cada um dos critérios. As (pseudo) bolsas periodontais (23%, N = 9) e o sangramento à sondagem (18%, N = 7) são as características periodontais mais observadas no exame intraoral.

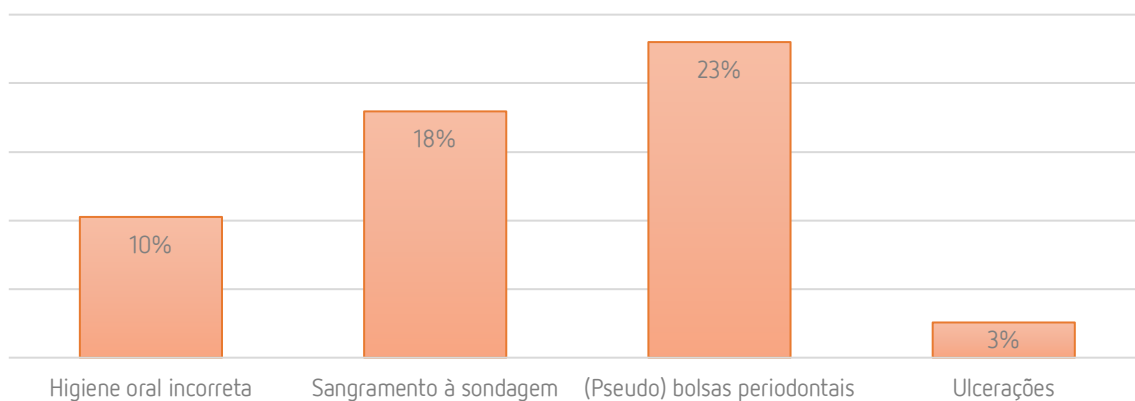


Fig. 11 Distribuição das diferentes caraterísticas periodontais observadas no exame intraoral.

## 4.2.5. Fibromatose gengival

### 4.2.5.1. Forma

Segundo o gráfico (Fig. 12), a maioria da amostra é afetada pela forma generalizada da FG (92%, N = 36).

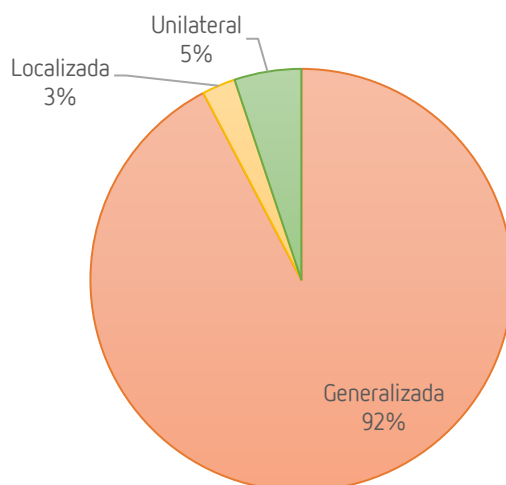


Fig. 12 Distribuição da forma da FG.

#### 4.2.5.2. Recobrimento coronal

No gráfico (Fig. 13), foi referenciada a percentagem de pacientes que permanece nos estádios 0, 1, 2, ou 3 no setor incisivo/canino (I/C) e no setor pré-molar/molar (PM/M) (não foi referida a percentagem do estágio não definido).

A maior parte da amostra apresenta estágio 2 de recobrimento coronal. No setor I/C representa 51% (N = 20) amostra e no setor PM/M representa 81% da amostra (N = 30).

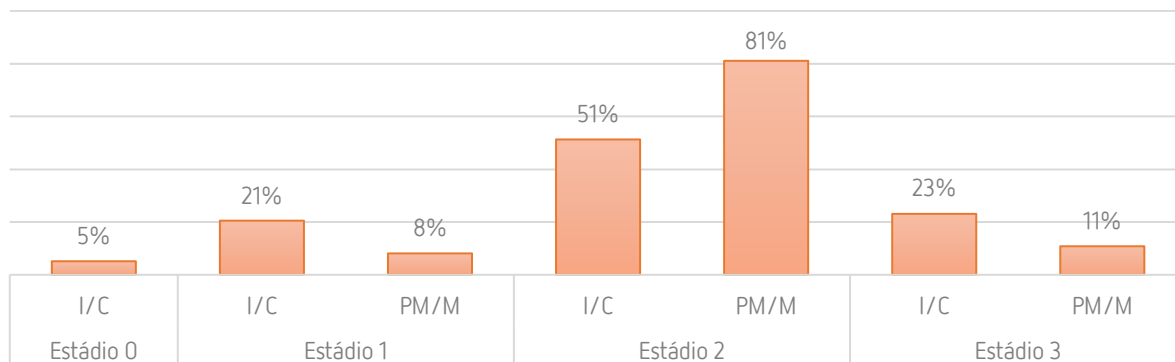


Fig. 13 Distribuição do recobrimento coronal acordo classificação.

#### 4.2.6. Exame radiográfico

##### Análise dentária:

No gráfico (Fig. 14), foi referenciada a percentagem de pacientes que apresentam ou não cada uma das anomalias diagnosticadas com radiografia. Dente retido (21%, N = 8) e a má posição dentária (21%, N = 8) são as anomalias mais observadas nos exames radiográficos.

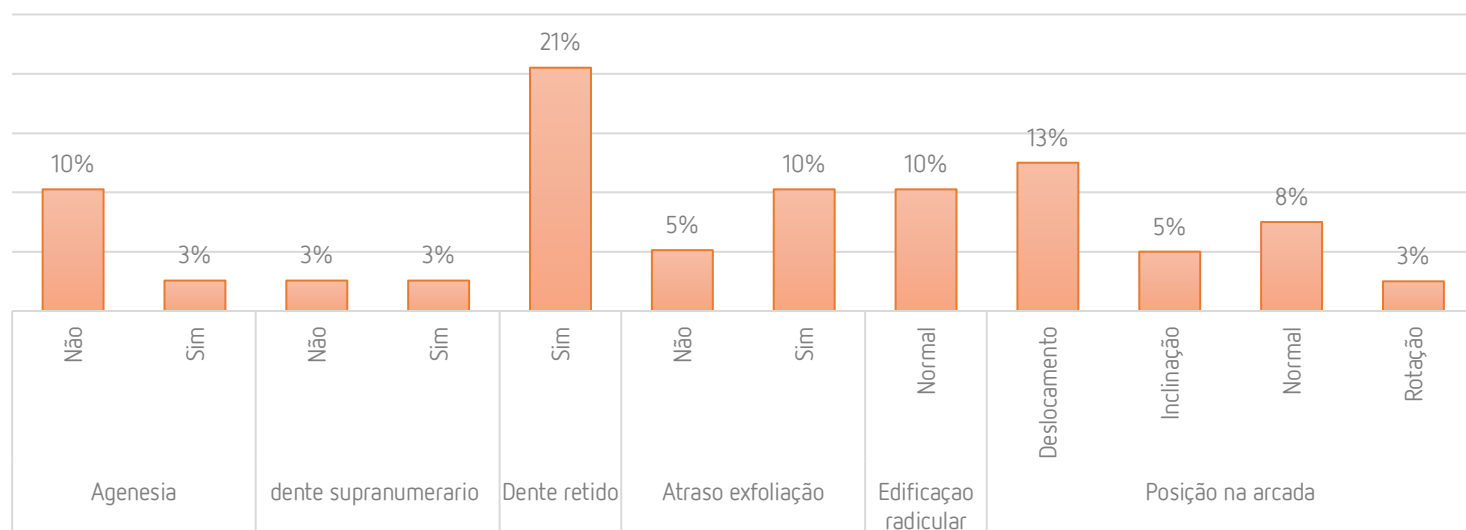


Fig. 14 Distribuição das anomalias encontradas.

### Exames complementares:

No gráfico (Fig. 15), foi referenciada somente a percentagem de pacientes que apresentam cada exame complementar.

O exame anatomopatológico (95%, N = 37) é o exame complementar mais realizado. Os exames biológicos (51%, N = 20) são também bem representados.

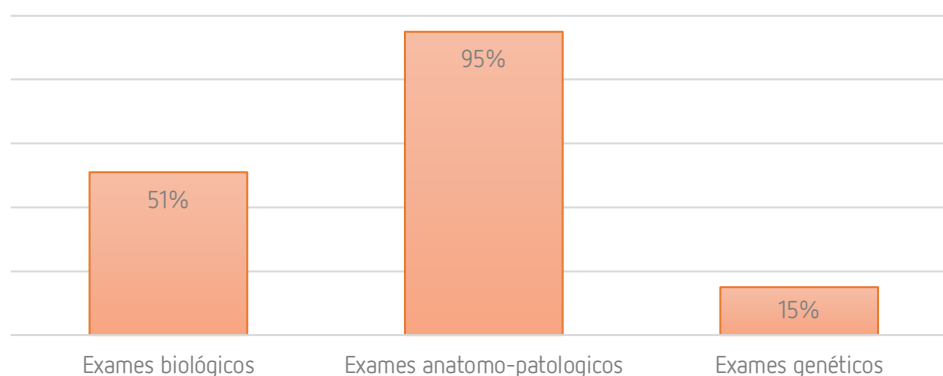


Fig. 15 Distribuição dos exames complementares usados.

## 4.2.7. Diagnóstico

### 4.2.7.1. Denominação

Segundo o gráfico (Fig. 16), a fibromatose gengival hereditária (FGH) (61%) e a fibromatose gengival idiopática (FGI) são os diagnósticos mais encontrados nesta análise. Encontramos também a denominação de “fibromatose gengival” (FG) (8%) na literatura (N = 3).

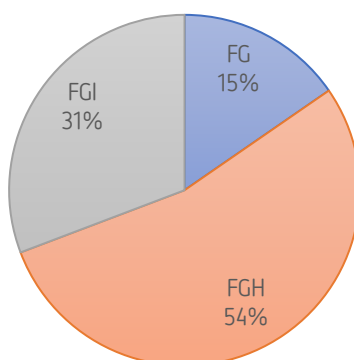


Fig. 16 Distribuição da categorização de FG.

#### 4.2.7.2. Tipo

Segundo o gráfico (Fig. 17), a maioria da amostra estudada (69%, N = 27) não apresenta síndromes. Encontramos pacientes com dismorfia facial (N = 1), hipertricose (N = 6) com atraso mental (N = 1), com não familiar querubismo (N = 1), com periodontite agressiva localizada (N = 1), com síndrome de Jones (N = 1), com síndrome de Zimmermann-Laband-1 (N = 1).

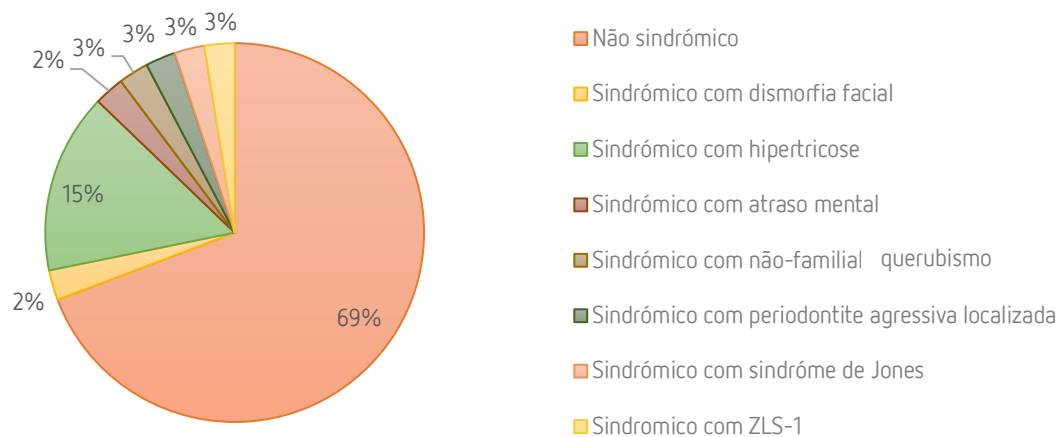


Fig. 17 Distribuição das síndromes na FG.

#### 4.2.8. Plano de tratamento

##### 4.2.8.1. Pré-operatório

No gráfico (Fig. 18), foi referenciada só a percentagem de pacientes que apresentam cuidados pré-operatórios antes da intervenção cirúrgica. A motivação à higiene (33%, N = 13) é o protocolo mais efetuado. Na maior parte das vezes, não foi, sequer, referido.

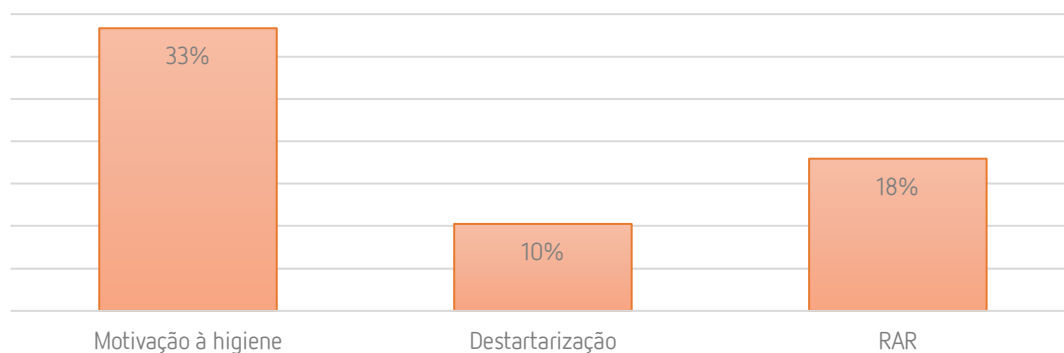


Fig. 18 Distribuição dos cuidados pré-operatórios.

#### 4.2.8.2. Durante a operação

##### Período de intervenção:

Segundo o gráfico (Fig. 19), a dentição permanente (51%, N = 20) e a dentição mista (38%, N = 15) são os períodos de intervenção mais correntes.

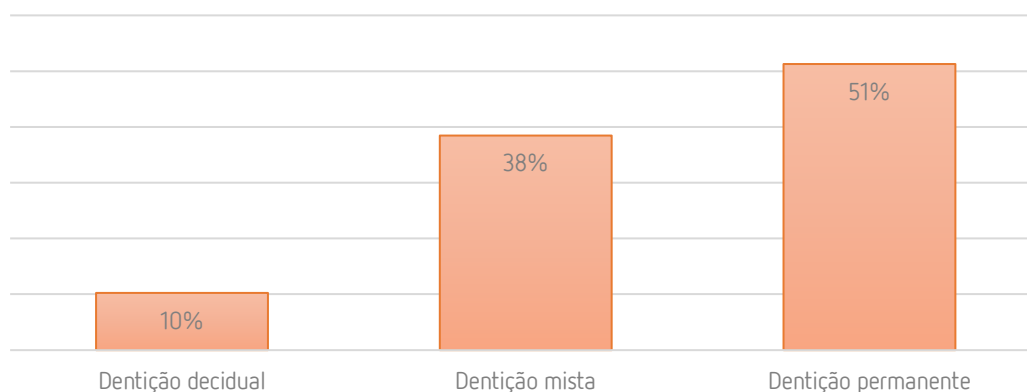


Fig. 19 Distribuição do período de intervenção.

##### Anestesia:

Segundo o gráfico (Fig. 20), a anestesia local (45%, N = 18) e a anestesia geral (38%, N = 15) são os tipos de anestesia mais empregues.

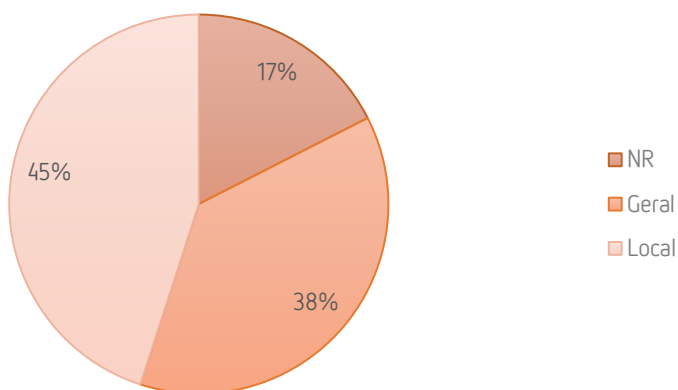


Fig. 20 Distribuição do tipo de anestesia.

Atitude terapêutica:

Segundo o gráfico (Fig. 21), a gengivectomia (74%, N = 29) é o tratamento mais escolhido no tratamento da FG. Em alguns casos, foi escolhida a combinação de tratamento como gengivectomia e gengivoplastia (18%, N = 7).

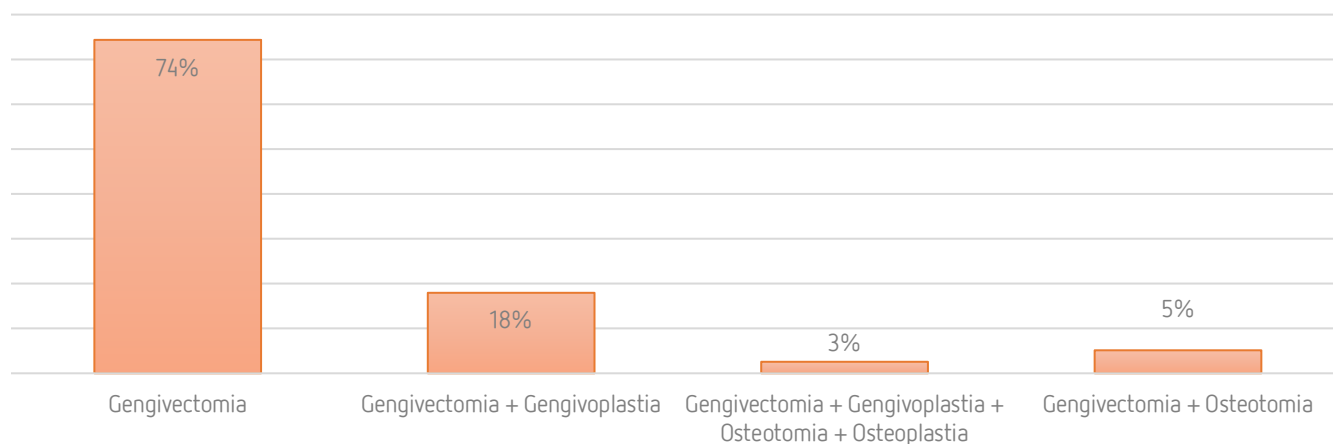


Fig. 21 Distribuição da escolha de tratamento.

Material:

Segundo o gráfico (Fig. 22), o bisturi manual (75%, N = 29) é o mais escolhido para realizar da gengivectomia. O bisturi elétrico sozinho (8%, N = 3) ou em combinação com bisturi manual (13%, N = 5) está também, bem representado.

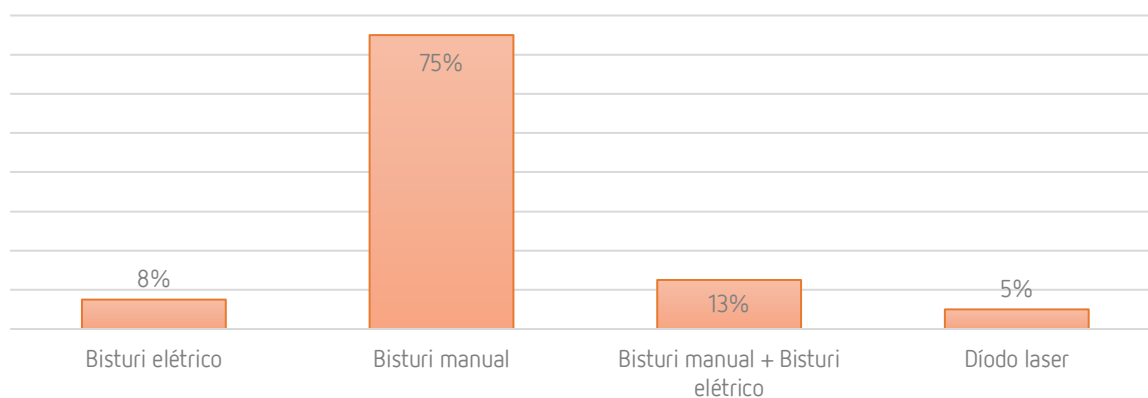


Fig. 22 Distribuição da escolha do material cirúrgico.

Tipo de incisões:

Segundo o gráfico (Fig. 23), o bisel externo (33%, N = 13) é a incisão mais realizada.

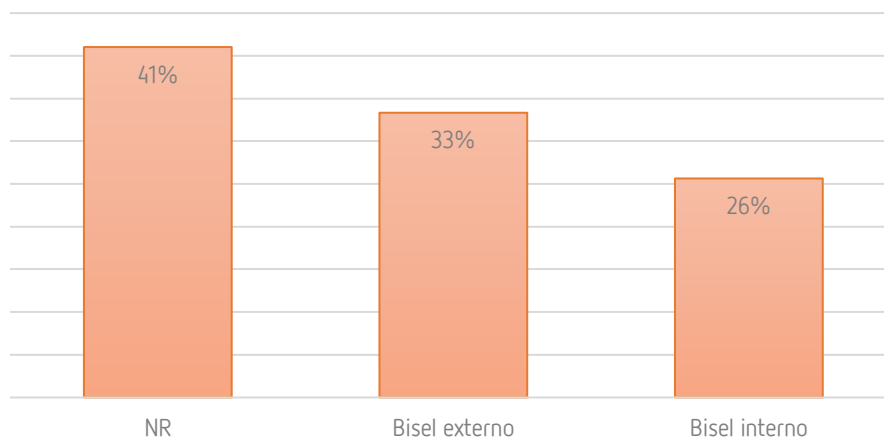


Fig. 23 Distribuição da escolha do tipo de incisões.

4.2.9. Follow-up

4.2.9.1. Frequência

Segundo o gráfico (Fig. 24), 77% (N = 30) dos pacientes teve um *follow-up* sem intercorrências.

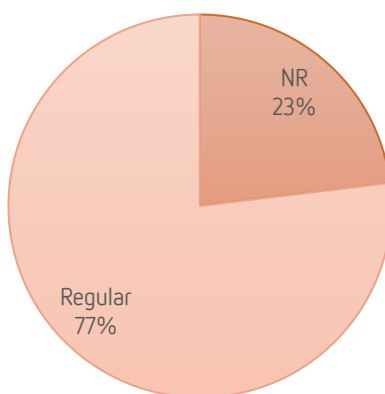


Fig. 24 Distribuição da frequência do *follow-up*.



#### 4.2.9.2. Duração do *follow-up* (mês)

Segundo o gráfico (Fig. 25), em 33% (N = 13) da amostra é um *follow-up* de 12 meses.

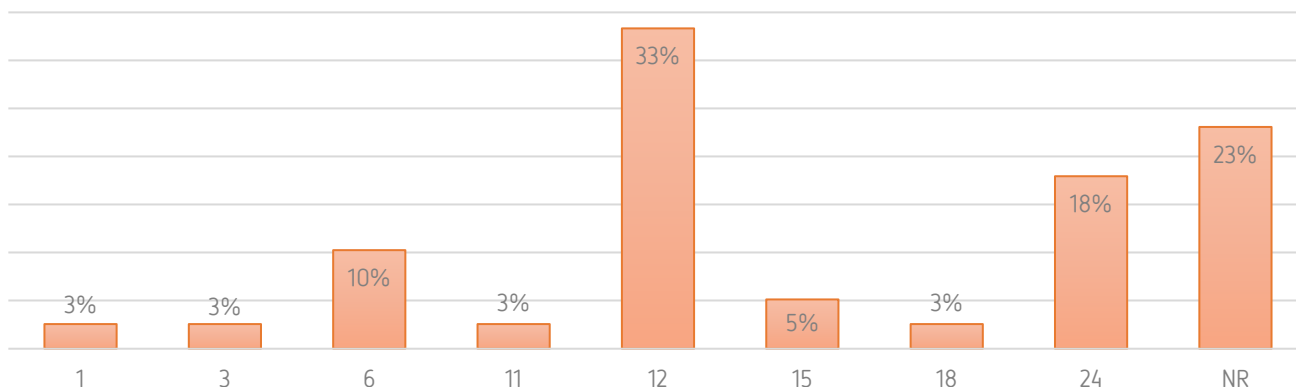


Fig. 25 Distribuição da duração do *follow-up* (mês).

A duração de *follow-up* mediana dos pacientes é de 12 meses, e a duração média é de 13,7 meses.

A duração vai de 1 mês até 24 meses.

|         |      |
|---------|------|
| Média   | 13,7 |
| Mediana | 12   |

Tabela 5 Duração de *follow-up* mediana e média da amostra neste estudo.

#### 4.2.10. Avaliação de recidiva: número e grau

Segundo o gráfico (Fig. 26), 67% dos pacientes (N = 26) não apresentam recidiva durante o *follow-up* e 7% (N = 3) dos pacientes apresentam uma. Dentro desses 7%, 67% (N = 26) foram diagnosticados de grau ligeiro e 33% (N = 13) de grau médio.

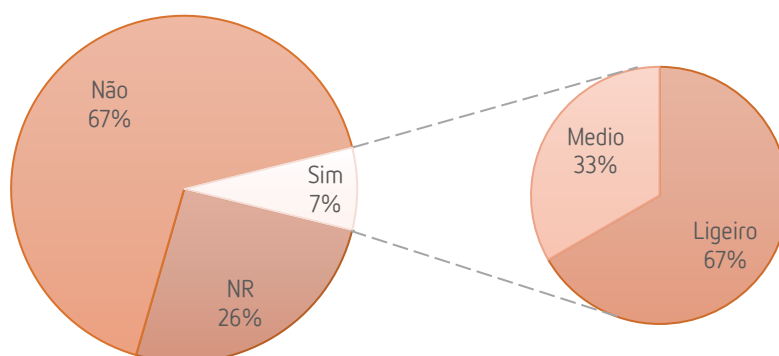


Fig. 26 Distribuição da escolha do tipo de incisões.

## 5. DISCUSSÃO

### 5.1. Descrição da fibromatose gengival

#### 5.1.1. Epidemiologia

##### 5.1.1.1. Terminologia

A fibromatose gengival foi descrita pela primeira vez por Goddard e Gross em 1856, na sequência do caso clínico de uma criança com “hipertrofia gengival” (4) (Fig. 27).

Na literatura científica podemos encontrar as seguintes terminologias: “gengivomatose”, “aumento gengival”, “gengival hiperplasia”, “crescimento gengival excessivo”, “elefantíase gingivae”, “elefantíase familiar”, “gigantismo da gengiva” e “macrogingivae congénita” (6).

De acordo com a classificação das doenças periodontais, definida no *World Workshop on the Classification of Periodontal and Peri-Implant Diseases and Conditions* em 2017, a FGH classifica-se como uma doença gengival não induzida por placa bacteriana e com origem genética (12).

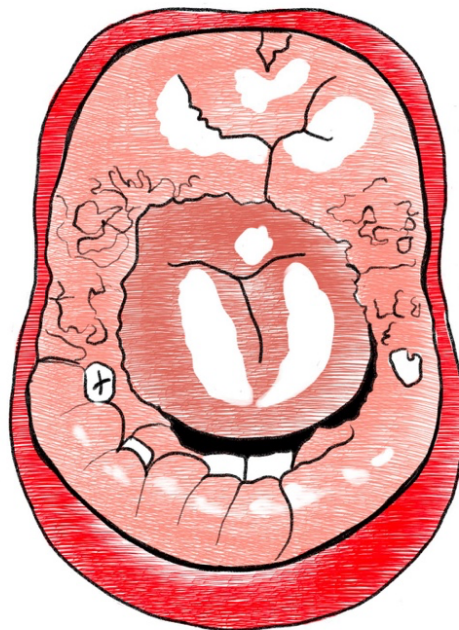


Fig. 27 Inspiração de uma ilustração do caso clínico descrito pelo Goddard e Gross em 1856.

### 5.1.1.2. Prevalência

De acordo com os dados mais recentes, a FG tem uma prevalência de 1:175,000 segundo o fenótipo e 1:350,000 segundo o genótipo, mas, alguns casos podem ocorrer dentro da mesma família (3, 6, 9).

Existem diferentes formas, a generalizada e a localizada. A forma generalizada parece mais comum no género masculino, ao contrário, a forma localizada parece mais comum no género feminino (8).

Nesta análise descritiva de 39 casos clínicos selecionados, a amostra é composta por 23 crianças do género feminino (59%) e 15 do género masculino (41%). Contudo, de acordo com a literatura, ambos os géneros são afetados da mesma maneira (7, 13).

### 5.1.1.3. Idade de surgimento

O início do crescimento gengival coincide com a erupção da dentição temporária ou permanente. Raramente está presente no nascimento ou surge na idade adulta. Não foi relatado em pacientes edêntulos, uma vez que o crescimento gengival parece diminuir ou mesmo desaparecer com a ausência de dentes (10, 14).

Alguns autores propõem uma classificação em função da idade da primeira manifestação da proliferação gengival (10, 15):

- Nascimento;
- Período de pré-erupção (< 6 meses);
- Dentição temporária (6 meses – 6 anos);
- Dentição mista (6 anos – 12 anos);
- Dentição permanente (12 anos – 20 anos): adolescência;
- Dentição permanente (20 anos e mais): adulto.

Nos 39 casos clínicos estudados, podemos verificar que a FG aparece mais na dentição temporária (26%) e mista (26%), indo ao encontro do que está descrito na literatura.

#### 5.1.1.4. Grau de severidade

Na literatura, encontramos uma classificação de acordo como grau de crescimento gengival:

- **Grau 0:** sem crescimento;
- **Grau I:** crescimento limitado à papila interdentária;
- **Grau II:** crescimento envolvendo papila e gengiva marginal;
- **Grau III:** crescimento cobrindo três quartos ou mais da coroa (11, 14, 16).

No entanto, Chevalier (17) propõe uma classificação que permite ter em conta o recobrimento coronal que parece mais pertinente e intuitivo:

- **Estádio 0:** ausência de recobrimento coronal;
- **Estádio 1:** hiperplasia gengival cobrindo menos da metade da coroa;
- **Estádio 2:** hiperplasia gengival cobrindo da metade até a totalidade da coroa, mas sem cobrir às superfícies oclusais e/ou bordo incisivo;
- **Estádio 3 :** hiperplasia gengival cobrindo a totalidade da coroa (Fig. 28).

Nesta amostra, o estágio 2 foi o mais encontrado tanto no setor incisivo/canino (51%; N = 20) como no setor pré-molar/molar (81%; N = 30).

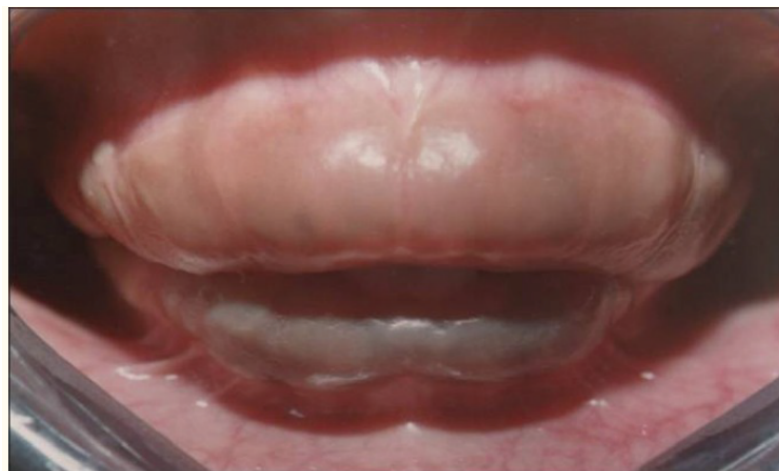

Fig. 28 Fotografia intraoral pré-operatória de uma paciente com um recobrimento gengival da totalidade da coroa (5).

#### 5.1.1.5. Tipos

A FG pode apresentar dois tipos: a nodular ou a simétrica.

A simétrica, também denominada “generalizada”, é a mais comum. O aumento é uniforme e pode ser na totalidade da arcada maxilar e/ou mandibular.

A nodular, também denominada “localizada”, é mais rara (Fig. 29 e 30). Apresenta múltiplos aumentos localizados na gengiva. Afeta os molares maxilar e a zona da tuberosidade, particularmente no palato (10, 18). A combinação dos dois tipos pode, contudo, acontecer (11, 14).

Nesta amostra constatamos que, 92% (N = 36) é afetada pela forma generalizada da FG. 95% (N = 37) dos pacientes apresentam as duas arcadas afetadas.

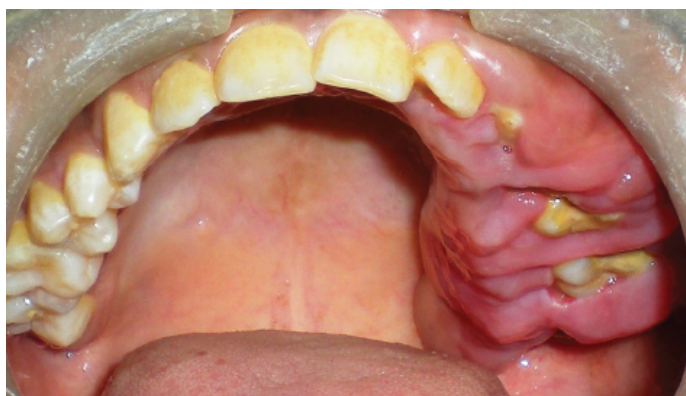

Fig. 29 Aumento gengival unilateral na maxila (23).

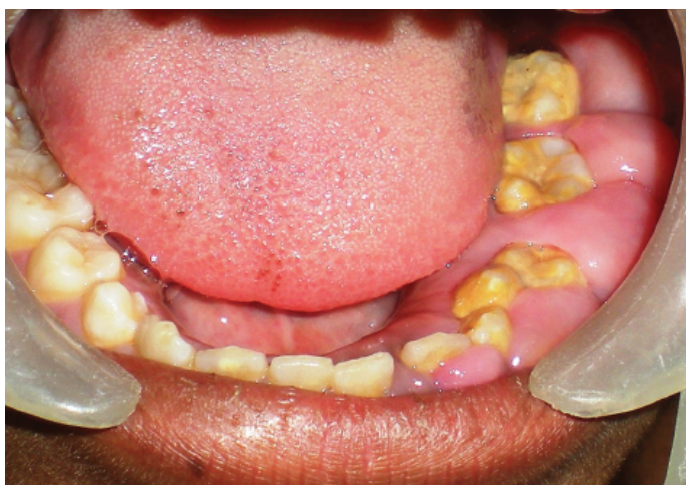

Fig. 30 Aumento gengival unilateral na mandíbula (23).

## 5.1.2. Motivos de consulta e sinais clínicos

### 5.1.2.1. Motivos de consulta

Do aumento gengival resultam problemas funcionais, estéticos e sociais.

Entre as complicações/consequências mais comuns na FG podemos descrever a má oclusão, atraso na erupção temporária, diastema, lábios incompetentes (Fig. 31), dificuldades no discurso, atraso da esfoliação, mordida aberta e/ou cruzada e dor à mastigação (7, 19).

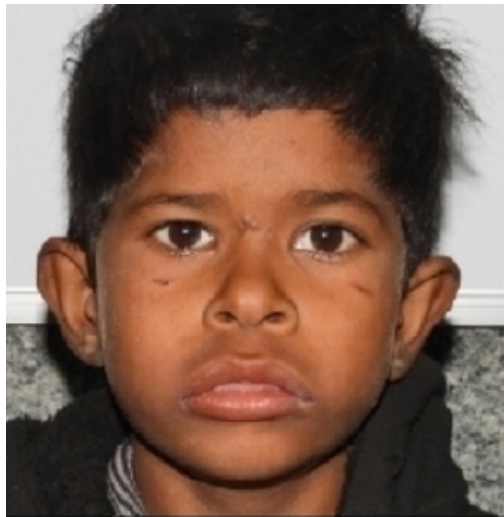

Fig. 31 Fotografia extraoral de um paciente com lábios incompetentes (8).

Na nossa amostra encontramos como principais motivos de consulta a gengiva hiperplásica (92%; N = 36), a perturbação na nutrição e/ou mastigação (67%; N = 26), a perturbação na fala (49%; N = 19), o prejuízo estético (46%; N = 18) e a inoclusão labial (41%; N = 16). Na maioria dos casos, os dentes estão presentes no lugar adequado mas a gengiva cobre parte ou totalidade das coroas o que, conseqüentemente, impede a erupção e exfoliação.

A FG pode ter um importante impacto psicológico ao afetar a autoestima da criança e a sua vida escolar e familiar (13). No seu estudo, Afroz S. et al. (20) mostram que uma percentagem significativamente elevada das pessoas que estão muito satisfeitas com o seu sorriso têm maior sucesso a nível social. A estética dentária pode ter um impacto notável no bem-estar social e psicológico do indivíduo, o que se reflete no seu comportamento e pode afetar a sua autoconfiança. Sharma S. et al. (8) relatam o caso de uma criança de 12 anos que deixou de ir à escola nos últimos três anos devido à aparência sinistra e apresentava um mínimo de interação social. Foi feita gengivectomia e uma prótese temporária para melhorar a estética. Houve um ganho significativo na confiança da criança após o tratamento.

#### 5.1.2.2. Sinais clínicos extraorais

Os principais sinais clínicos extraorais observados em crianças com a FG são:

- Perfil convexo;
- Protrusão maxilar;
- Incompetência labial;
- Assimétrica facial (5, 7, 18).

Nesta análise foi possível aferir que a incompetência labial (51%; N = 20) é a característica mais observada durante o exame extraoral, aliás é um dos principais motivos de consulta (41%; N = 16), como vimos anteriormente.

#### 5.1.2.3. Sinais clínicos intraorais

Manifestações orais dependem da severidade e da idade em que se desenvolveu a FG (8). Efetivamente, afeta a mucosa mastigatória em ambas as arcadas, ou seja, a gengiva marginal e aderida e as papilas interdentárias, contudo, não ultrapassa a junção muco-gengival (21).

Os principais sinais clínicos intraorais observados em crianças com a FG estão subdivididas em duas partes, os sinais periodontais e os sinais dentários.

A gengiva apresenta-se rosa, firme, fibrosa, com aparência de casca de laranja mas sem sinais de inflamação (9). Alguns pacientes podem apresentar pseudo-bolsas periodontais que dificultam a higiene oral, o que, favorece a acumulação de placa bacteriana e consequentemente aumenta o risco de lesões de cárie (22, 23). Esta situação pode provocar sangramento à sondagem, inflamação gengival e mobilidade dentária com possibilidade de atingimento periodontal como periodontite (7, 23).

Nos casos mais graves, a gengiva cobre a totalidade da coroa dentária o que provoca ulcerações gengivais devido à mastigação (24).

Frequentemente, as peças dentárias estão mal posicionadas o que provoca má oclusão e mordida aberta (11, Fig. 32). A gengiva patológica é muito fibrosa podendo agravar a formação de diastemas ou atrasar a exfoliação da dentição temporária e a erupção dos dentes temporários e/ou permanentes (13). Nesta análise encontramos 31% (N = 12) com atraso da erupção, 23% (N = 9) em má posição, 18% com atraso de exfoliação (N = 7), 13% com mordida aberta (N = 5) e 5% com diastema (N = 2).

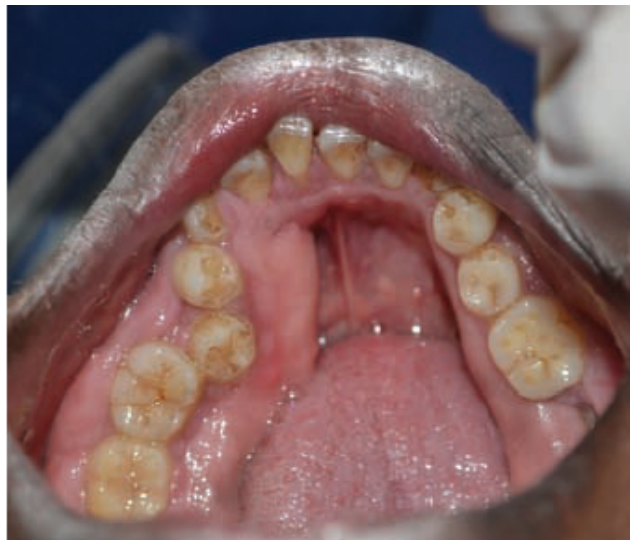

Fig. 32 Fotografia intraoral de um paciente com má oclusão (31).



#### 5.1.2.4. Sinais radiográficos

Para completar o exame clínico, é recomendável apoio radiográfico. Na literatura, diferentes dispositivos podem ser utilizados:

- A ortopantomografia (OPT), que nos permite ter uma visão geral da cavidade oral, avaliar a presença de agenesias, dente(s) supranumerário(s), dente(s) inclusos(s)/retido(s), reabsorção radicular e posição dos dentes na arcada (4, 7, 18, Fig. 33).
- Raio-X periapical, que permite avaliar o nível de osso para o diagnóstico periodontal (22).
- Raio-X oclusal, que permite avaliar a posição dos dentes inclusos (caninos) e o estado de maturação dos incisivos (9, 24).
- Cone Beam Computed Tomography (CBCT), que permite ter uma visão tridimensional para avaliar a posição dos dentes impactados e não erupcionados, o rebordo ósseo e a perda óssea alveolar (8, 13).
- Raio-X de perfil paralelo: mostra a relação entre a gengiva e a crista óssea (9).

Estes exames foram utilizados nos casos clínicos selecionados da nossa análise. Com efeito, o exame mais utilizado foi a ortopantomografia (58%; N = 23).

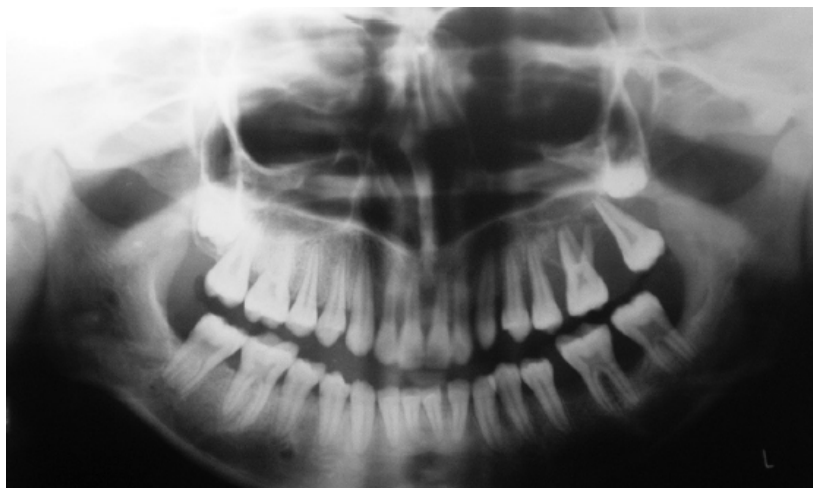

Fig. 33 OPT mostrando severa perda óssea angular no segundo quadrante (23).

### 5.1.3. Diagnóstico

#### 5.1.3.1. Diagnóstico positivo para a FG

O diagnóstico do FG baseia-se principalmente numa avaliação clínica completa e na análise histopatológica da biópsia da gengiva. É importante conhecer a história médica do paciente e procurar outras manifestações orais e sistémicas, a fim de excluir formas sindrómicas, e inquirir sobre a exposição a medicamentos específicos que possam causar hipertrofia da gengiva iatrogénica como ciclosporina, fenitoina e nifedipina (22, 25).

##### 5.1.3.1.1. Anamnese

A anamnese permite recolher informações essenciais para a elaboração do diagnóstico: período de surgimento da FG, antecedentes familiares, antecedentes médicos, medicação tomada, evolução da sintomatologia. Estas informações permitem estabelecer o plano de tratamento mais adequado ao paciente (26, 27).

##### 5.1.3.1.2. Exames clínicos e radiográficos

Os exames clínicos e radiográficos permitem avaliar os sinais físicos descritos na anamnese. São importantes para elaboração do diagnóstico (9).

##### 5.1.3.1.3. Exames complementares

Os exames complementares permitem confirmar ou recusar as hipóteses de diagnóstico previamente elaboradas (22).

#### 5.1.3.1.3.1. Exames biológicos

Investigações hematológicas incluindo hemograma completo, contagem diferencial de leucócitos, níveis séricos de ferro e folato, taxa de sedimentação de eritrócitos são realizados para excluir qualquer envolvimento sistémico (8, 22).

Vários artigos delinearão recentemente o uso potencial da saliva como líquido de diagnóstico. A saliva é uma fonte de informação não invasiva para o diagnóstico de doenças raras. A análise dos biomarcadores salivares sugere que a concentração salivar de inflamatórios marcadores em pacientes com FG é regulada de maneira positiva ("*up-regulada*") em comparação com a encontrada em pacientes saudáveis (27).

As análises bioquímicas do soro apoiam também o diagnóstico (22).

Os resultados de várias análises morfológicas e moleculares sugerem o seguinte: a proliferação dos fibroblastos é significativamente maior e são encontradas mais células nas fases G2/M e S do ciclo celular.

- Os fibroblastos produzem 30 a 50% mais colagénio do que os fibroblastos normais. O colagénio de tipo I é o principal tipo de colagénio produzido pelos doentes.
- Existe uma diminuição ao nível de degradação da matriz extracelular devido à diminuição do nível de expressão de MMP-1 e MMP-2. Estas enzimas são necessárias para degradar o colagénio, pelo que a sua deficiência leva a um excesso de colagénio.
- O aumento dos níveis de fator de crescimento transformador beta-1 (TGF-beta-1) e interleucinas-6 (IL-6) estimula a síntese de fibroblastos que sintetizam colagénio e fibronectina e reduz a degradação da matriz extracelular.
- Existe uma expressão acentuada de ALPase nas células. Foi apresentada uma hipótese sugerindo uma correlação positiva entre a presença de ALPase e o aspeto clínico dos contornos ósseos bulbosos comumente observados em pacientes com FG (9, 15, 28).

#### 5.1.3.1.3.2. Exames anátomo-patológicos: histopatologia

Durante a fase de tratamento da cirurgia periodontal, será sistematicamente realizada uma biópsia. Permite confirmar histologicamente o diagnóstico de FG (18, 7). Podemos verificar que na nossa amostra este exame foi realizado em 95% dos casos (N = 37).

O epitélio típico da FG apresenta-se hiperplásico e hipertrófico. A hiperplasia refere-se a um aumento do número de células, e a hipertrofia refere-se a um aumento do tamanho das células individuais. O epitélio é também acantótico paraqueratinizado, estratificado e escamoso com cristas epiteliais finas e alongadas que se estendem até ao tecido conjuntivo subjacente (19).

O tecido conjuntivo típico da FG tem excesso de fibras de colagénio. Ao contrário da gengiva normal, os feixes de fibras de colagénio grosseiras e finas e densas estão orientados em todas as direções.

Todavia, os exames da nossa amostra apresentam fibroblastos e células inflamatórias. O aumento do número de células inflamatórias é provocado pela inflamação devido à dificuldade de uma correta higiene oral que leva à presença de pseudo-bolsas periodontais (6).

Os fibroblastos são responsáveis pela síntese das fibras de colagénio e da reorganização da matriz extra-celular (Fig. 34). Porém, nos casos clínicos avaliados, não existe uma concordância com o número de fibroblastos presentes. Alguns autores descrevem um aumento do número de fibroblastos (18, 10) enquanto outros observaram um número inferior (19). Não obstante, todos concordam com um aumento significativo das fibras de colagénio (5, 7, 18). Por conseguinte, mais estudos são precisos para estabelecer o papel dos fibroblastos na hiperplasia gengival.

A histopatologia pode ser diferente em casos de FGI (23).

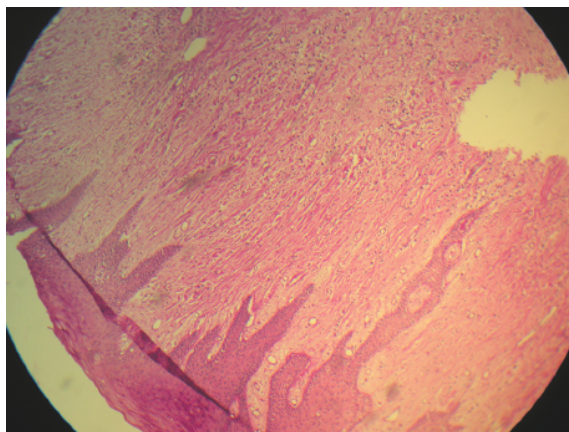


Fig. 34 Exame histopatológico de um caso de FG mostrando excesso de fibras de colagénio (23).

#### 5.1.3.1.3.3. Exames genéticos

A fibromatose gengival pode ser congênita ou hereditária (7).

A FG apresenta um padrão de herança autossômico dominante ou seja, apenas um alelo patogénico é suficiente para a expressão de um traço autossômico dominante. Embora a sua penetração e expressividade sejam variáveis. Nesta doença, foram descobertos dois padrões de herança: autossômico dominante (o mais comum) e autossômico recessivo. Por outro lado, em 20% dos casos não havia história de FG.

A expressão clínica da FGI varia de um indivíduo afetado para outro, ou seja, para o mesmo genótipo de risco, com apresentação clínica diferente, quer na sua distribuição (localizada ou generalizada em ambos os maxilares), quer no seu grau de expressão (22).

Na literatura recente, foi estabelecido que a forma autossômica dominante da FG está geneticamente ligada aos cromossomas 2, 5 e 11 nos loci:

- 2p21-p22 GINGF;
- 5q13-q22 GINGF2 (7, 5);
- 2p23.3-p22.3 GINGF3;
- 11p15. GINGF4 (15).

A mutação do gene sevenless-1 (SOS-1) foi relatada para a incidência de FGI (29). No entanto, não foi estabelecida qualquer ligação definitiva (5). O gene SOS-1 codifica um fator de troca de nucleótidos de guanina por proteínas RAS ou seja tem um papel na transdução dos sinais controlando o crescimento e a diferenciação celular. Ainda que, esta mutação não apareça sistematicamente e as mutações noutros genes também estão provavelmente envolvidas (21).

A compreensão genética da doença ainda não está bem estabelecida, pelo que o diagnóstico genético por exame molecular não é sistematicamente utilizado para confirmar a doença. Efetivamente na nossa amostra, este exame foi feito em apenas 15% dos casos (N = 6). Na prática, o diagnóstico está baseado principalmente em sinais clínicos, exames histológicos e análise da história familiar (22).

A identificação dos genes responsáveis apresenta-se importante para perceber os mecanismos moleculares envolvidos, permitindo um melhor conhecimento dos estímulos para a progressão da doença ou até a identificação dos fármacos alvo que facilitarão o controlo do crescimento excessivo dos tecidos (30). Somente através de uma completa fenotipagem de famílias e usando novas abordagens de elevado rendimento em todo o genoma, estas permitirão aos investigadores aprofundar os mecanismos moleculares e compreender a doença (22, Fig. 35).

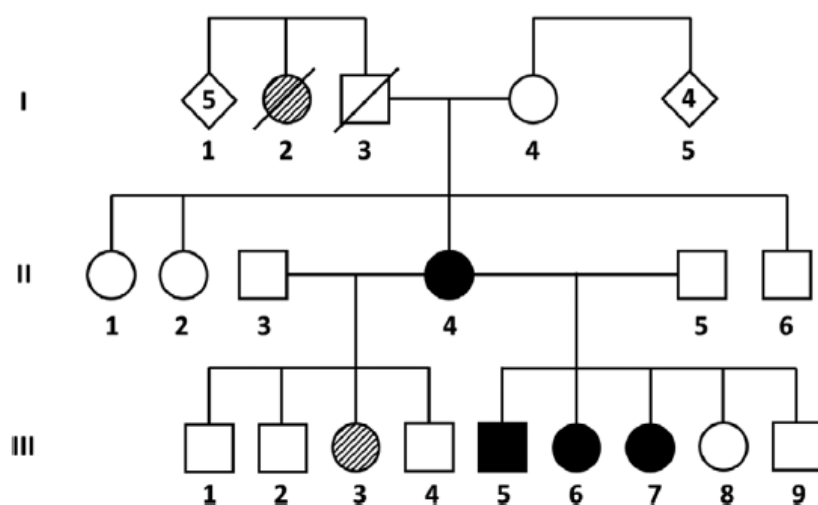


Fig. 35 Análise genética de três gerações de uma família com um padrão de herança autossômico dominante (22).

Os indivíduos afetados são indicados por símbolos negros. Os indivíduos sem fenótipo confirmado são representados por um símbolo marcado. Os indivíduos clinicamente não afetados são indicados por um símbolo não negro.

### 5.1.3.2. Diagnóstico diferencial

A histopatologia é obrigatória para a exclusão de patologias raras da gengiva tais como neoplasia, tuberculose, sarcoidose, ou outras doenças com abordagens de tratamento específicas, baseando-se, essencialmente na história médica e no exame clínico do paciente, podendo as análises genéticas e histológicas serem usadas como um complemento (4, 22).

A FGH pode aparecer como uma condição isolada (não síndrômico) ou estar associada a outras manifestações clínicas (síndrômico) tais como hipertricose (13, Fig. 36), atraso do crescimento, esplenomegalia (31), querubismo (32), Síndrome de Zimmerman-Laband (27), Síndrome de Jones (33), Síndrome de Ramon (34), hipopigmentação (5), Síndrome de Murray-Puretic-Drescher (fibromatose hialina juvenil) (35), Síndrome de Cowden (31), Síndrome de Rutherford (36), Síndrome de Cross (31), deficiência mental (12), epilepsia (37), defeitos óticos e auditivos (38), doença de Crohn (8), granulomatose de Wegener (1). A síndrome mais comum da FGH inclui hipertricose, epilepsia e atraso mental (5).

Nos 39 casos clínicos avaliados o tipo não síndrômico foi o mais apresentado (69%; N = 27). A hipertricose foi a síndrome mais presente (15%; N = 6).

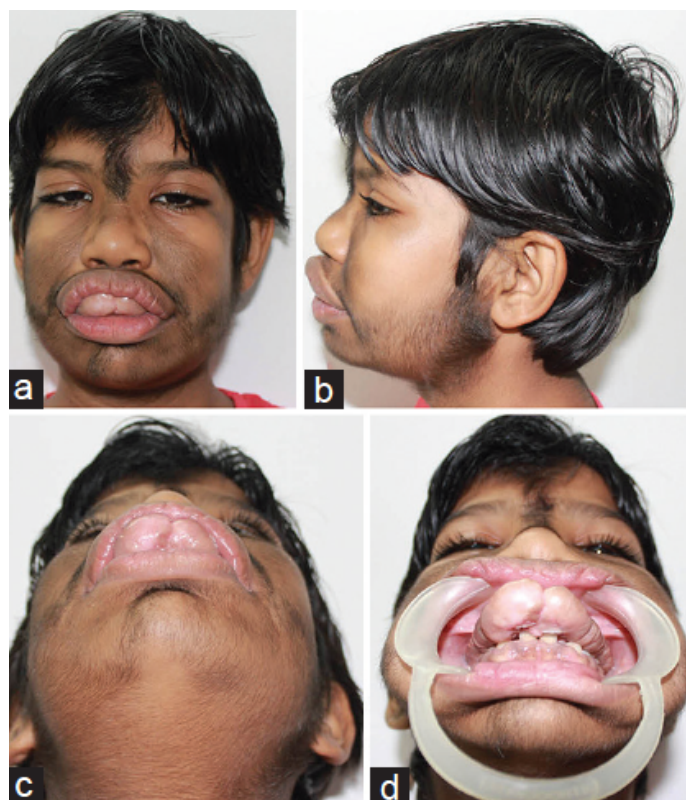

Fig. 36 Fotografia pré-operatória de uma paciente com FGH associada à hipertricose (26).

### 5.1.3.3. Terminologia da FG

Com a ajuda do exame clínico intra e extraoral e diferentes testes histológicos, biológicos e genéticos, o médico dentista poderá diagnosticar a fibromatose gengival. Na nossa análise, encontramos três terminologias:

- A fibromatose gengival (FG) (8%; N = 3);
- A fibromatose gengival hereditária (FGH) (61%; N = 24);
- A fibromatose gengival idiopática (FGI) (31%; N = 12).

Como constatamos, a genética da FG não é bem conhecida o que induz incerteza sobre a terminologia correta a utilizar. Na nossa amostra, foi relatado casos de FGI com e sem antecedentes familiares. Pode estar relacionada com uma nova mutação ou com a expressividade da transmissão que não está bem definida.

## 5.2. Plano de tratamento para os pacientes pediátricos

A modalidade de tratamento depende da extensão e gravidade da lesão (18).

### 5.2.1. Etapa não cirúrgica

A hiperplasia gengival dificulta a higiene oral e favorece a acumulação de placa bacteriana (22, 23). No entanto, foi demonstrado que a recorrência é mais rápida em pacientes que apresentam acumulação de placa bacteriana, enquanto o controlo meticoloso da placa pode prevenir ou minimizar a recorrência.

Na primeira fase, recomenda-se explicar as técnicas de controlo de placa durante as sessões de motivações à higiene (8, 14), o que foi realizado em 33% (N = 13) dos casos da amostra. Em 67% (N = 26) dos casos, não foram indicadas estas informações, verdadeiramente essenciais no tratamento.

Em casos de crescimento mínimo, uma boa manutenção da saúde oral, a profilaxia oral e os cuidados domiciliários como irrigação e lavagens orais podem ser suficientes. À medida que o excesso de tecidos aumenta, o aspeto e a deficiência funcional obrigam à necessidade de intervenção cirúrgica (8, 14).

Em alguns casos específicos, é preciso uma raspagem e alisamento radicular (RAR) e de uma destarização (15, 22).



## 5.2.2. Etapa cirúrgica

No caso de FG grave, será efetuado um tratamento cirúrgico. Esta operação consiste principalmente numa gengivectomia. Na análise, todos os pacientes fizeram pelo menos a gengivectomia, 74% (N = 29) fizeram só a gengivectomia, alguns associados a gengivoplastia (7, 18), osteotomia e/ou osteoplastia (10).

O tratamento pode efetuar-se sob anestesia geral ou local em função da severidade do caso e da cooperação do paciente. Na nossa amostra podemos verificar que, 45% pacientes (N = 18) escolhem a anestesia local e 38% (N = 15) a anestesia geral, nos casos mais graves e com pacientes mais jovens (8).

Existem várias opções de tratamento para FG, que incluem bisturi manual (bisturi de Kirkland, de Orban), bisturi elétrico (eletrocauterização), e laser de dióxido de carbono e dióxido.

### 5.2.2.1. Laser

Atualmente, o laser é o tratamento de eleição. Tem proporcionado benefícios consideráveis aos pacientes e aos médicos dentistas.

É aprovado pela *U.S. Food and Drug Administration* para uso em cirurgia oral. É usado em tecidos moles com um comprimento de onda específico de 810-980 nm que é pouco absorvido pelo tecido dentário duro (40).

A ferida cirúrgica criada por um laser de dióxido é extremamente superficial e não causa queimadura. Além disso, há relativamente pouca libertação de mediadores químicos de inflamação, reduzindo assim a resposta inflamatória em comparação com a cirurgia convencional (39). Foi demonstrado que uma secreção de colagénio é iniciada logo às seis horas após a cirurgia, permitindo uma melhor cicatrização da gengiva (24).

De acordo Camilotti R. et al. (39) as vantagens dos lasers em relação à cirurgia convencional incluem:

- Uma maior precisão e maior controlo pelo operador;
- Um menor sangramento intra e pós-operatório;
- Uma excelente capacidade de corte;
- Uma esterilização do campo operatório (que reduz o risco de infeção e normalmente elimina qualquer necessidade de antibioticoterapia);
- Um mínimo edema e cicatrizes;
- Uma coagulação;
- Uma vasoconstrição;
- Uma hemostasia;
- Uma vaporização;
- Uma melhor visibilidade e facilidade da remoção do tecido em excesso especialmente quando utilizada nas regiões palatinas e linguais posteriores;
- Uma mínima ou nenhuma sutura necessária (evitando assim o contacto dos dedos ou da língua com a ferida cirúrgica);
- Uma pouca dor pós-operatória (diminuindo assim as necessidades de analgesia pós-operatória).

De acordo com Akbulut N. et al. (12), a aceitação e satisfação dos pacientes, sem comprometer a saúde e a função, foram consideradas de elevado grau no seu estudo. Assim, podemos dizer que a utilização do laser de diodo de 810 nm pode ser, de facto, a melhor escolha em cirurgia oral de tecidos moles. Contudo, o consumo de tempo e o elevado custo do equipamento laser continuam a ser as principais desvantagens da utilização sistemática desta técnica (24).

Na amostra, dois pacientes foram tratados com laser dίο. O tratamento é eficaz e com o mínimo desconforto pós-operatório. No *follow-up* de cinco meses, a gengiva apresentou-se normal, com excelente cura em ambos os arcos.

O número pequeno de pacientes tratados com laser pode estar relacionado com o nível de desenvolvimento do país onde foi feito o tratamento. De facto, em 34 casos clínicos, 22 foram publicados na Índia (Fig. 37).

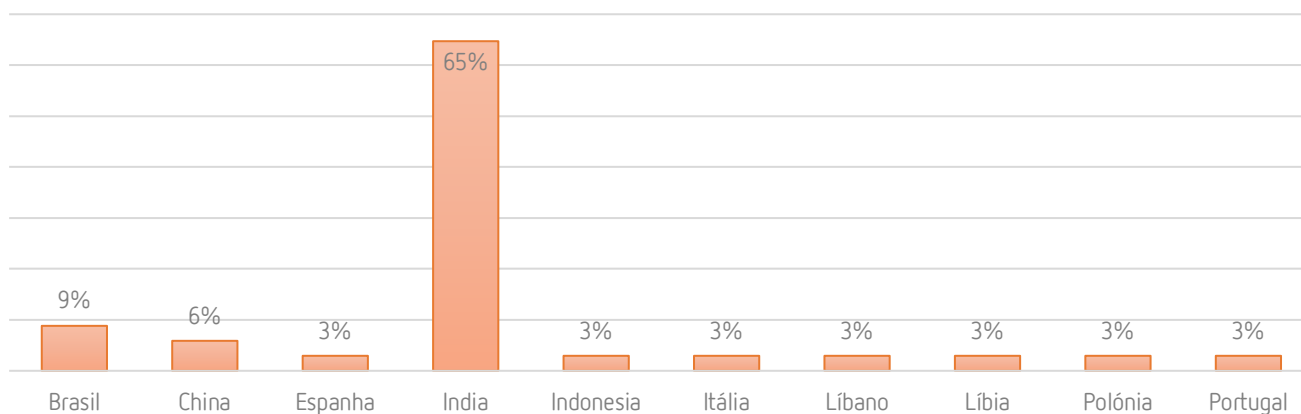


Fig. 37 Distribuição do país de publicação dos casos clínicos usados no estudo.

#### 5.2.2.2. Bisturi

Se o laser não estiver disponível, a gengivectomia convencional de bisel interno ou externo é eficaz para remover grandes quantidades de tecido gengival (9, 14, Fig. 38 e 39). Na análise o bisturi manual (75%; N = 29) é o mais escolhido o que pode estar relacionado com o nível de desenvolvimento do país como dizemos previamente. Efetivamente, tem um baixo custo.

O bisturi proporciona uma maior sensibilidade táctil e é preferível ao laser em casos específicos porque uma vez que não há certeza sobre a localização dos diferentes componentes do periodonto, existe o risco de destruição excessiva dos tecidos moles, tecido radicular ou mesmo do osso (9).

Os bisturis têm a desvantagem de causar maior hemorragia durante a incisão, enquanto o electrocautério tem um efeito hemostático (tal como um laser), mas leva à retração dos tecidos (39).

A técnica cirúrgica utilizada não demonstrou influenciar o risco de recidiva. Na ausência de critérios mais específicos na literatura, a escolha parece depender da idade, fase de erupção, e das preferências do operador (9, 36, Fig. 40).

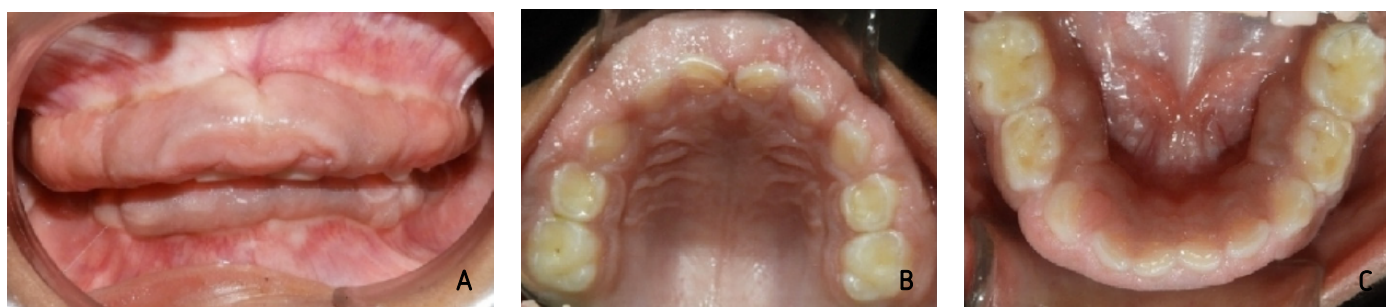

Fig. 38 Fotografia pré-operatória (8).

(A) Vista intraoral frontal. (B) Vista intraoral oclusal maxilar. (C) Vista intraoral oclusal mandibular.

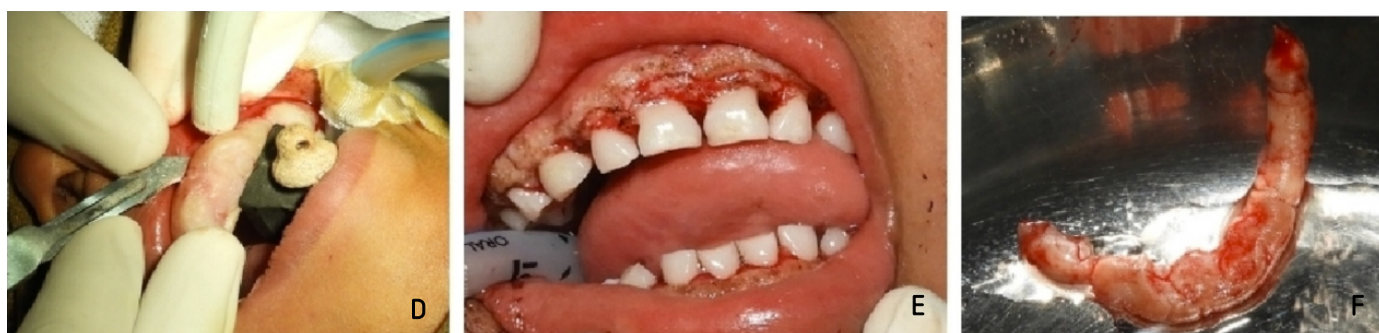

Fig. 39 Fotografia durante a operação (8).

(D) Gengivectomia convencional de bisel externo. (E) Fotografia pós-operatória imediata. (F) Tecido gengival excisado.

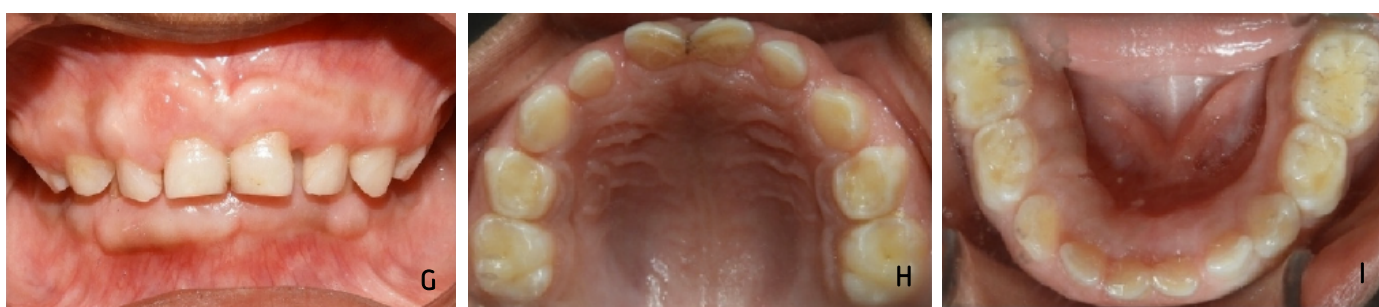

Fig. 40 Fotografia 12 meses depois a operação (8).

(G) Vista intraoral frontal. (H) Vista intraoral oclusal maxilar. (I) Vista intraoral oclusal mandibular.

### 5.2.2.3. Período ideal de intervenção

Emerson recomendou o tratamento cirúrgico quando os pacientes têm 3, 6, ou 12 anos de idade para minimizar recidivas (14). Na análise da nossa amostra, a dentição permanente (51%; N = 20) é o período de intervenção mais corrente. Os três casos de recidiva registados aconteceram após gengivectomia em dentição permanente aos 14 anos (um caso) e dentição mista aos 7 e 11 anos (dois casos). No entanto, na literatura e com base em dados mais importante, foi encontrado menos recidiva depois da erupção dos dentes permanentes (7, 18).

Efetivamente, o efeito psicológico negativo da FGH no paciente, e as dificuldades funcionais que podem vir a causar, justificam que se corra o risco de recuperação e realização de cirurgia em idades mais precoces. Embora os pais devam ser alertados para o elevado risco de recidiva, a melhoria estética, psicológica e funcional justifica a realização da gengivectomia logo que se confirme um desenvolvimento radicular suficiente (9).

A predisposição genética pode ser uma das razões para a recidiva. A taxa de recorrência pode apresentar variações entre diferentes famílias ou entre diferentes membros da mesma família. A razão para esta variação é ainda desconhecida (8). Por conseguinte, mesmo com a manutenção de uma boa higiene oral, não se pode, de facto, prever efeitos do tratamento a longo prazo (7).

Segundo a literatura, foi estabelecido que existe entre 20% e 34,92% de recorrência global após tratamento cirúrgico (11, 41). Na nossa amostra, a recidiva esteve presente em 7% (N = 3) no entanto, temos como fator de viés o facto dos casos analisados não serem seguidos no mesmo período e com operadores diferentes.

A taxa de recidiva está relacionada com a idade, a sua história médica, o grau de gravidade, a presença ou ausência de qualquer doença, bem como as atitudes e desejos dos pacientes (11, 41). No entanto, na literatura, nos casos notificados, não houve recorrência num período de 2 anos, ou mais anos (42).

Para a estabilização do tratamento eficaz, deve ser organizado controlo regularmente, uma vez que existe a possibilidade de recorrência do crescimento (7, 43). Na análise, 77% dos pacientes (N = 30) teve um *follow-up* regular, com uma duração de *follow-up* mediana de 12 meses, e a duração média de 13,7 meses.

## 6. LIMITAÇÕES

- Os estudos que permitem a realização deste trabalho são casos clínicos que têm um nível moderado de evidência científica.
- A realização das tabelas de resultados foi realizada só com a visão de um observador, o que pode ocasionar erros.
- São necessários mais estudos sobre o tipo de tratamento.
- Muitos aspetos da doença estão ainda sob investigação, pelo que existem muitas incertezas.
- Os artigos, quase todos, terem a sua origem na Índia.
- Alguns instrumentos de tratamento são caros, tais como o laser. A grande maioria dos casos clínicos estudados foram realizados na Índia, que é um país em desenvolvimento, pelo que os tratamentos dispendiosos foram sistematicamente abandonados.
- O fenómeno de recidiva é aleatório e pouco conhecido, pode sugerir anos após a intervenção, e frequentemente, já foi perdido o *follow-up* com o operador.

## 7. CONCLUSÃO

Esta dissertação teve como objetivo caracterizar melhor a fibromatose gengival, tanto clinicamente como em termos de tratamento. A análise de casos clínicos permitiu a recolha de dados que confirmaram o que já estava descrito na literatura a propósito das características clínicas da fibromatose gengival. Ao nível da prática clínica diária, os médicos dentistas, devem ser conscientes, atentos, e ter formação sobre as consequências psicológicas e físicas da FG para, que, desta forma possam diagnosticar, sinalizar e tratar convenientemente estes pacientes.

O tratamento de eleição da fibromatose gengival é a gengivectomia. Embora vários instrumentos e técnicas tenham sido identificadas durante a nossa análise, a falta de informação clínica não nos permitiu apresentar um ou mais tratamentos ideais.

A questão principal e recorrente dos autores é saber qual é o momento certo para intervir. Embora a maioria dos autores concorde que a intervenção deve esperar até que a dentição permanente esteja estabelecida, também mencionam que os benefícios funcionais e psicológicos da gestão precoce não devem ser subestimados. A qualidade de vida de criança com fibromatose gengival melhora significativamente após o tratamento.

Os autores concordam que é necessário um acompanhamento frequente e regular com manutenção periodontal para acompanhar a evolução da fibromatose gengival.

## 8. BIBLIOGRAFIA

- (1) Manoj M, Garg R, Babu K. Unusual presentation of familial gingival fibromatosis among male siblings. *J Indian Soc Periodontol* [Internet]. 2017 [cited 2022 Mar 1];21(2):152.
- (2) Chaurasia A. Hereditary gingival fibromatosis. *Natl J Maxillofac Surg* [Internet]. 2014 [cited 2022 Mar 1];5(1):42–6.
- (3) Boutiou E, Ziogas IA, Giannis D, Doufexi A-E. Hereditary gingival fibromatosis in children: a systematic review of the literature. *Clin Oral Investig* [Internet]. 2021 [cited 2022 Mar 1];25(6):3599–607.
- (4) Goddard W, Gross S. Case of hypertrophy of the gums. *Dent Regist*. 1847;276-82.
- (5) Dhadse PV, Yeltiwar RK, Pandilwar PK, Gosavi SR. Hereditary gingival fibromatosis. *J Indian Soc Periodontol* [Internet]. 2012 [cited 2022 Mar 1];16(4):606–9.
- (6) Gawron K, Łazarz-Bartyzel K, Potempa J, Chomyszyn-Gajewska M. Gingival fibromatosis: clinical, molecular and therapeutic issues. *Orphanet J Rare Dis* [Internet]. 2016;11(1):9.
- (7) Kumari A, Bansal MB, Asrani KH, Yadav A. Nonsyndromic with Recurrent Idiopathic Gingival Fibromatosis: A Rare Case Report. *Int J Clin Pediatr Dent* [Internet]. 2021 [cited 2022 Mar 1];14(1):158–60.
- (8) Rahul M, Gauba K, Gorwade N, Kumar A. Rare case report of idiopathic gingival fibromatosis in childhood and its management. *BMJ Case Rep* [Internet]. 2019 [cited 2022 Mar 1];12(1):e227942.
- (9) Almiñana-Pastor PJ, Buitrago-Vera PJ, Alpiste-Illueca FM, Catalá-Pizarro M. Hereditary gingival fibromatosis: Characteristics and treatment approach. *J Clin Exp Dent* [Internet]. 2017 [cited 2022 Mar 1];9(4):e599–602.
- (10) Yadav VS, Chakraborty S, Tewari S, Sharma RK. An unusual case of idiopathic gingival fibromatosis. *Contemp Clin Dent* [Internet]. 2013 [cited 2022 Mar 1];4(1):102–4.
- (11) Cunha JLS, Ramos MAC da C, Regis DM, Sánchez-Romero C, de Andrade ME, Bezerra BT, et al. Generalized hereditary gingival fibromatosis in a child: clinical, histopathological and therapeutic aspects. *Autops Case Rep* [Internet]. 2020 [cited 2022 Mar 1];10(1):e2020140.



- (12) Chapple ILC, Mealey BL, Van Dyke TE, et al. Periodontal health and gingival diseases and conditions on an intact and a reduced periodontium: Consensus report of work- group 1 of the 2017 World Workshop on the Classifica- tion of Periodontal and Peri-Implant Diseases and Conditions. *J Periodontol* 2018;89(Suppl 1):S74-S84.
- (13) Sharma S, Shahi AK, Prajapati VK, Singh B. Idiopathic gingival fibromatosis with massive gingival overgrowth: A rare case report. *J Indian Soc Periodontol [Internet]*. 2020 [cited 2022 Mar 1];24(4):379–82.
- (14) Gandhi M, Tandon S, Sharma M, Vijay A. Nonsyndromic gingival fibromatosis: A Rare Case Report. *Int J Clin Pediatr Dent [Internet]*. 2018 [cited 2022 Mar 1];11(3):250–3.
- (15) Pol DG, Lobo TM, Pol SD. Idiopathic gingival fibromatosis with asymmetrical presentation and electrosurgical management. *J Indian Soc Periodontol [Internet]*. 2016 [cited 2022 Mar 1];20(1):98–102.
- (16) Bökenkamp A, Bohnhorst B, Beier C, Albers N, Offner G, Brodehl J. Nifedipine aggravates cyclosporine A-induced gingival hyperplasia. *Pediatr Nephrol [Internet]*. 1994 [cited 2022 Mar 3];8(2):181–5.
- (17) Chevalier L « Fibromatose gingivale : revue systématique de la littérature » thèse de doctorat pour le diplôme d'état de docteur en chirurgie dentaire. Sous la direction de Lopez-Casaux S, Nantes, Faculté de chirurgie dentaire, 2018, 19p.
- (18) Saxena S, Bhatia G, Krishna KM, Mehrotra S. Gingival fibromatosis with congenital hypertrichosis. *J Indian Soc Periodontol [Internet]*. 2020 [cited 2022 Mar 1];24(1):80–2.
- (19) Duddu MK, Muppa R, Reddy GSP, Reddy PVN. Non syndromic gingival fibromatosis in a mild mental retardation child. *Contemp Clin Dent [Internet]*. 2012 [cited 2022 Mar 1];3(Suppl 2):S206-9.
- (20) Afroz S, Rathi S, Rajput G, Rahman SA. Dental esthetics and its impact on psycho-social well-being and dental self confidence: a campus based survey of north Indian university students. *J Indian Prosthodont Soc [Internet]*. 2013;13(4):455–60.
- (21) Gao H, Liang J, Xia X, Deng Z, Zhang Z. Unusual clinical and histologic findings in a child with mixed dentition with hereditary gingival fibromatosis: a case report. *Transl Pediatr [Internet]*. 2020 [cited 2022 Mar 1];9(1):74–80.

- (22) Resende EP, Xavier MT, Matos S, Antunes AC, Silva HC. Nonsyndromic hereditary gingival fibromatosis: Characterization of a family and review of genetic etiology. *Spec Care Dentist* [Internet]. 2020 [cited 2022 Mar 1];40(3):320–8.
- (23) Japatti S, Bhatsange A, Reddy M, Patil S, Chidambar, Waghmare A. Bimaxillary unilateral gingival fibromatosis with localized aggressive periodontitis (eating the tooth at the same table). *Contemp Clin Dent* [Internet]. 2013 [cited 2022 Mar 1];4(3):366–70.
- (24) Aboujaoude S, Cassia A, Moukarzel C. Diode laser versus scalpel in the treatment of hereditary gingival fibromatosis in a 6-year old boy. *Clin Pract* [Internet]. 2016 [cited 2022 Mar 1];6(4):895.
- (25) Kumar P, Sonowal S. Idiopathic gingival enlargement and its management. *J Int Clin Dent Res Organ* [Internet]. 2015;7(2):146.
- (26) Balaji P, Balaji SM. Gingival fibromatosis with hypertrichosis syndrome: Case series of rare syndrome. *Indian J Dent Res* [Internet]. 2017 [cited 2022 Mar 1];28(4):457–60.
- (27) Guglielmi F, Staderini E, Iavarone F, Di Tonno L, Gallenzi P. Zimmermann-Laband-1 syndrome: Clinical, histological, and proteomic findings of a 3-year-old patient with hereditary gingival fibromatosis. *Biomedicines* [Internet]. 2019;7(3):48.
- (28) Prasad SSR, Radharani C, Sinha S, Kumar SK. Hereditary gingival fibromatosis with distinctive facies. *J Contemp Dent Pract* [Internet]. 2012 [cited 2022 Mar 1];13(6):892–6.
- (29) Sharma S, Goyal D, Shah G, Ray A. Familial gingival fibromatosis: A rare case report. *Contemp Clin Dent* [Internet]. 2012 [cited 2022 Mar 1];3(Suppl 1):S63-6.
- (30) Pego S-P-B, Coletta RD, Mendes D-C, de Faria P-R, Melo-Filho MR, Alves L-R, et al. Hereditary gingival fibromatosis: clinical and ultrastructural features of a new family. *Med Oral Patol Oral Cir Bucal* [Internet]. 2015 [cited 2022 Mar 1];20(2):e150-5.
- (31) Peeran SW, Ramalingam K, Peeran SA, Mugrabi MH, Abdulla KA. Hereditary nonsyndromic gingival fibromatosis: report of family case series. *Case Rep Dent* [Internet]. 2013 [cited 2022 Mar 1];2013:835989.
- (32) Hungund SA, Singh V, Nagaraja C. Non-familial cherubism: A case report with its surgical management. *J Indian Soc Periodontol* [Internet]. 2013 [cited 2022 Mar 1];17(6):816–8.

- (33) Gita B, Chandrasekaran S, Manoharan P, Dembla G. Idiopathic gingival fibromatosis associated with progressive hearing loss: A nonfamilial variant of Jones syndrome. *Contemp Clin Dent [Internet]*. 2014 [cited 2022 Mar 1];5(2):260–3.
- (34) Tripathi AK, Upadhaya V, Kumar V, Saimbi CS. Hereditary gingival fibromatosis and its management: 2-year follow-up. *Contemp Clin Dent [Internet]*. 2014 [cited 2022 Mar 1];5(4):569–71.
- (35) Siddeshappa ST, Deonani S, Nagdeve S, Yeltiwar RK. “Whisking of ugly tissue” ... A surgical management of gingival fibromatosis in a 15-year-old girl: A rare case report. *Contemp Clin Dent [Internet]*. 2015 [cited 2022 Mar 1];6(2):240–2.
- (36) Prasetyono TOH, Ekaputri K. Hereditary gingivo-alveolar hyperplasia: A report of two siblings. *Int Surg [Internet]*. 2015 [cited 2022 Mar 1];100(2):309–13.
- (37) Meera G, Navneet P, Ankit G. Idiopathic gingival fibromatosis [Internet]. *Jrmds.in*. [cited 2022 Mar 1].
- (38) Attar NB, Gaikwad RP, Jugade SC, Banodkar AB, Sethna GD. Gingival enlargement in 10 years old: a case report. *Int J Contemp Pediatr [Internet]*. 2016 [cited 2022 Mar 1];4(1):286.
- (39) Camilotti RS, Jasper J, Ferreira TB, Antonini F, Poli VD, Pagnoncelli RM. Resection of gingival fibromatosis with high-power laser. *J Dent Child (Chic) [Internet]*. 2015 [cited 2022 Mar 1];82(1):47–52.
- (40) Akbulut N, Kursun E, Tumer M, Kamburoglu K, Gulsen U. Is the 810-nm diode laser the best choice in oral soft tissue therapy? *Eur J Dent* 2013;7:207-13.
- (41) Li N, Wang W, Sun Y, Wang H, Wang T. Seven-year follow-up of a patient with hereditary gingival fibromatosis treated with a multidisciplinary approach: case report. *BMC Oral Health [Internet]*. 2021 [cited 2022 Mar 1];21(1):473.
- (42) Goyal L, Bey A, Gupta ND, Varshney A. Diagnosis and management of nonsyndromic hereditary gingival fibromatosis in a 13 year old girl: Report of a rare case. *Contemp Clin Dent [Internet]*. 2012 [cited 2022 Mar 1];3(Suppl 2):S210-3.
- (43) Gawron K, Łazarz-Bartyzel K, Fertala A, Plakwicz P, Potempa J, Chomyszyn-Gajewska M. Gingival fibromatosis with significant DE Novo formation of fibrotic tissue and a high rate of recurrence. *Am J Case Rep [Internet]*. 2016 [cited 2022 Mar 1].



## 9. ANEXO

Tabela 6 Resultados

| AUTORES/<br>ANO/PAÍS<br>DE<br>PUBLICAÇÃO   | DESENHO<br>DO<br>ESTUDO | OBJETIVO  | INFORMAÇÕES<br>SOBRE<br>PARTICIPANTES | VARIÁVEIS   | RESULTADOS  | CONCLUSÃO  |
|--|-------------------------|---|---------------------------------------|---|---|--|
| Saxena S. et al.<br><br>2020<br><br>India  | Caso clínico            | Destacar um caso de FG generalizada grave com hipertricose tratada por gengivectomia. | Gênero feminino, 16 anos              | Hipertricose; Bullying escolar (dificuldade psicológica)  | Apresenta as características da FG, análises histopatológicas confirmam o diagnóstico.<br><br>Gengivectomia com bisturi manual e gengivoplastia com eletrocauterização. | A FGH com hipertricose é caracterizada por crescimento excessivo da gengiva e do cabelo. A cicatrização pós-operatória da gengivectomia ocorreu sem problemas. A paciente foi aconselhada a fazer tratamento ortodôntico e terapia laser para hipertricose. Após 18 meses de <i>follow-up</i> , não havia recorrência. |
| Saxena S. et al.<br><br>2021<br><br>India  | Caso clínico            | Destacar um caso de FGI recidivo tratado com gengivectomia.                           | Gênero feminino, 14 anos              | Recorrência após 3 anos; perda óssea.                     | Apresenta as características da FG, análises histopatológicas confirmam o diagnóstico.<br><br>Gengivectomia com bisturi manual (bisel externo) e gengivoplastia.        | Após 1 mês do tratamento que consiste em RAR, instruções de higiene oral e gengivectomia, foi observado nenhuma recorrência da hiperplasia. Para a estabilização do tratamento eficaz, deve ser mantida uma boa higiene oral.  |
| Dhadse PV. et al.<br><br>2012<br><br>India | Caso clínico            | Destacar um caso de FGH e o seu tratamento.   | Gênero feminino, 12 anos              | Caso severo (recobri-mento total da gengiva sobre coroas) | Apresenta as características da FG, análises histopatológicas confirmam o diagnóstico.<br><br>Gengivectomia com bisturi manual (bisel externo).                         | A cicatrização pós-cirúrgica ocorreu sem problemas. Após 1 ano de <i>follow-up</i> , não havia recorrência. Os compromissos estéticos e funcionais exigem frequentemente intervenção cirúrgica. O perfil facial pós-cirúrgico melhorou drasticamente e a paciente ficou satisfeita com o resultado.                    |

|   |              |  |                                      |  |  |   |
|---|--------------|--|--------------------------------------|--|--|---|
| Gandhi M. et al.<br>2018<br>India             | Caso clínico | Destacar um caso de FG e o seu tratamento.     | Gênero masculino, 8 anos             | Caso severo (recobri-mento quase total da gengiva sobre coroa) | Apresenta as características da FG, análises histopatológicas confirmam o diagnóstico.<br><br>Gingivectomia com bisturi manual (bisel externo).            | A cicatrização pós-cirúrgica ocorreu sem problemas. O perfil facial melhorou drasticamente e os pais ficaram satisfeitos com os resultados. Após 6 meses de <i>follow-up</i> , não havia recorrência.   |
| Rahul M. et al.<br>2019<br>India              | Caso clínico | Destacar um caso de FGI e o seu tratamento.    | Gênero masculino, 5 anos             | Caso severo  | Apresenta as características da FG, análises histopatológicas confirmam o diagnóstico.<br><br>Gingivectomia com bisturi manual e elétrico (bisel externo). | A cicatrização pós-cirúrgica decorreu sem problemas. Acordo um exame intraoral após 12 meses, os lábios tornam-se competentes com boa oclusão dentária. Após 15 meses de <i>follow-up</i> , não havia recorrência.  |
| Almiñana-Pastor PJ. et al.<br>2017<br>Espanha | Caso clínico | Destacar dois casos de FGH e o seu tratamento. | Gênero masculino, 5 anos e de 8 anos | Caso severo; Atraso de erupção                                 | Apresenta as características da FG, análises histopatológicas confirmam o diagnóstico.<br><br>Gingivectomia com bisturi manual (bisel interno e externo).  | A técnica cirúrgica utilizada não parece influenciar o risco de recidiva. Na ausência de critérios mais específicos na literatura, a escolha parece depender da idade, fase de erupção, e das preferências do médico-dentista. Para a criança de 8 anos, a cirurgia expôs os oito incisivos permanentes, restaurando o sorriso, aparência e a função. Para ambos os pacientes, após 15 meses de <i>follow-up</i> , não havia recorrência. |
| Balaji P. et al.<br>2017<br>India             | Caso clínico | Destacar três casos de FGH e o seu tratamento. | Gênero feminino, 10, 8 e 6 anos.     | Hipertricose   | Apresenta as características da FG, análises histopatológicas confirmam o diagnóstico.<br><br>Gingivectomia com bisturi manual (bisturi interno).          | Para a criança de 10 anos, o resultado imediato do tratamento foi uma melhoria súbita do aspeto estético e social. Após 1 ano de <i>follow-up</i> , não havia recorrência para os três casos.   |

|   |              |   |                                    |  |   |   |
|---|--------------|---|------------------------------------|--|---|---|
| Sharma S. et al.<br><br>2020<br><br>India | Caso clínico | Destacar um caso de FGI e o seu tratamento.                     | Gênero feminino, 12 anos           | Caso severo (envolvimento dos arcos alveolares) Descolorização (estética problemática, interação social mínima). | Apresenta as características da FG, análises histopatológicas confirmam o diagnóstico.<br><br>Gingivectomia com bisturi elétrico (bisturi interno).         | Uma abordagem multidisciplinar da cirurgia intervenção e reabilitação protética, permite uma competência funcional e melhoria estética. A paciente apresenta uma melhor competência labial e estética nas semanas seguintes a operação. Dois meses mais tarde, foi feita uma prótese temporária. A prótese permanente suportada por implantes é planeada numa fase posterior após a conclusão do crescimento da mandíbula. Houve um ganho significativo em confiança da criança. Após 12 meses de <i>follow-up</i> , não havia recorrência. |
| Gao H. et al.<br><br>2020<br><br>China    | Caso clínico | Destacar um caso de FGH e o seu tratamento.                     | Gênero masculino, 8 anos           | Dentição mista   | Apresenta as características da FG, análises histopatológicas confirmam o diagnóstico.<br><br>Gingivectomia e gengivoplastia com bisturi manual.            | Este caso de FGH na dentição mista confirma que a erupção dos dentes permanentes pode acelerar a hiperplasia gengival. O incisivo superior esquerdo irrompeu para a superfície oclusal 7 semanas após a cirurgia. O estético melhora-se significativamente. Após 12 meses de <i>follow-up</i> , não havia recorrência.  |
| Manoj M. et al.<br><br>2017<br><br>India  | Caso clínico | Destacar dois casos de FGH na mesma família e o seu tratamento. | Gênero masculino, 15 anos e 8 anos | Familiar FG  | Apresenta as características da FG, análises histopatológicas confirmam o diagnóstico.<br><br>Gingivectomia com bisturi manual (bisturi interno e externo). | A cicatrização pós-cirúrgica decorreu sem problemas. Os pacientes estavam satisfeitos com os resultados cirúrgicos, uma vez que abordaram as suas funções estéticas, fonéticas, e mastigatórias. Após 6 meses de <i>follow-up</i> , não havia recorrência.  |

|   |              |   |                           |   |  |   |
|---|--------------|---|---------------------------|---|--|---|
| Guglielmi F. et al.<br><br>2019<br><br>Itália | Caso clínico | Destacar um caso de FGH e o seu tratamento. | Gênero masculino, 5 anos  | Síndrome de Zimmerman-Laband (ZLS)<br><br>Mutação no gene KCNHA no cromossomo 1q32.2. | Apresenta as características da FG, análises histopatológicas e genéticas confirmam o diagnóstico.<br><br>Gingivectomia com bisturi manual (bisturi externo).          | A cicatrização pós-cirúrgica decorreu sem problemas. A estética foi significativamente melhorada e a erupção dos dentes permitiu uma função mastigatória adequada. Após 6 meses de <i>follow-up</i> , não havia recorrência.  |
| Tripathi AK. et al.<br><br>2014<br><br>Índia  | Caso clínico | Destacar um caso de FGH e o seu tratamento. | Gênero masculino, 14 anos | /   | Apresenta as características da FG, análises histopatológicas confirmam o diagnóstico.<br><br>Gingivectomia com bisturi manual (bisturi interno).                      | A cicatrização pós-cirúrgica decorreu sem problemas. Dificuldades de fala e de mastigação foram completamente resolvidos com o ganho de funcionalidade. A estética foi significativamente melhorada. Após 2 anos de <i>follow-up</i> , não havia recorrência.   |
| Hungund SA. et al.<br><br>2013<br><br>Índia   | Caso clínico | Destacar um caso de FG e o seu tratamento.  | Gênero masculino, 11 anos | Querubismo  | Apresenta as características da FG, análises histopatológicas confirmam o diagnóstico.<br><br>Gingivectomia com bisturi manual e eletrocauterização (bisturi externo). | A FG pode acompanhar os sinais clínicos do querubismo que é uma doença genética. O seu tratamento depende do curso clínico da doença e é indicado apenas nos casos de problemas estéticos ou funcionais.<br>Após o tratamento, a maioria dos dentes estão expostos na cavidade oral, o que contribuiu para uma melhora alimentação, melhor fonética e satisfatória aparência com a consequente melhoria da qualidade de vida. O tratamento ortodôntico foi planeado. Após <i>follow-up</i> , não havia recorrência. |



|   |              |  |   |   |  |  |
|---|--------------|--|---|---|--|--|
| Pol DG. et al.<br>2015<br>India             | Caso clínico | Destacar um caso de FGI e o seu tratamento.    | Gênero feminino, 14 anos                                    | FG assimétrica (unilateral); Perda de aderência de 15 mm; mobilidade grau II. | Apresenta as características da FG, análises histopatológicas confirmam o diagnóstico.<br><br>Gingivectomia com electrocauterização (bisel externo).             | A cicatrização pós-cirúrgica decorreu sem problemas. A mobilidade dos dentes tinha diminuído significativamente de grau II para mobilidade fisiológica 3 meses depois a operatório. Após 2 anos de <i>follow-up</i> , não houve recorrência.   |
| Gita B. et al.<br>2014<br>India             | Caso clínico | Destacar um caso de FGI e o seu tratamento.    | Gênero masculino, 14 anos                                   | Síndrome de Jones; perda auditiva   | Apresenta as características da FG, análises histopatológicas confirmam o diagnóstico.<br><br>Gingivectomia com bisturi manual.                                  | A síndrome de Jones é caracterizada pelo crescimento excessivo gengival. O paciente foi diagnosticado com a síndrome de Jones, sem história familiar o que pode implicar uma nova mutação.<br>Após 2 anos de <i>follow-up</i> , havia recorrência ligeiro embora a competência labial fosse mantida. |
| Prasetyono TOH. et al.<br>2015<br>Indonésia | Caso clínico | Destacar dois casos de FGH e o seu tratamento. | Gênero masculino, 8 anos e gênero feminino 11 anos (irmos). | Baixa auto-estima   | Apresenta as características da FG, análises histopatológicas confirmam o diagnóstico.<br><br>Gingivectomia com bisturi manual.                                  | A cicatrização pós-cirúrgica decorreu sem problemas. Observa-se uma melhoria funcional e estética. Os pais ficaram satisfeitos com o resultado e relataram sobre a aumentando da autoconfiança. Após 12 meses, não houve recorrência.  |
| Yadav VS. et al.<br>2013<br>India           | Caso clínico | Destacar um caso de FGI e o seu tratamento.    | Gênero masculino, 15 anos                                   | Pseudo-bolsas de 10 mm  | Apresenta as características da FG, análises histopatológicas confirmam o diagnóstico.<br><br>Gingivectomia e gengivoplastia com bisturi manual (bisel interno). | Após 2 anos de <i>follow-up</i> , não havia recorrência. Foi agendada regular manutenção da higiene oral com acompanhamento.   |

|   |              |  |                           |               |   |  |
|---|--------------|--|---------------------------|---------------|---|--|
| Duddu MK.<br>et al.<br><br>2012<br><br>Índia      | Caso clínico | Destacar um caso de FGI e o seu tratamento.  | Gênero masculino, 5 anos  | Atraso mental | Apresenta as características da FG, análises histopatológicas confirmam o diagnóstico.<br><br>Gengivectomia com bisturi elétrico.   | A cicatrização pós-cirúrgica decorreu sem problemas. Foi chamado de volta após 15 dias para um controle.   |
| Resende EP.<br>et al.<br><br>2020<br><br>Portugal | Caso clínico | Destacar um caso de FGH e o seu tratamento.  | Gênero masculino, 16 anos | FG familiar   | Apresenta as características da FG, análises histopatológicas confirmam o diagnóstico.<br><br>Gengivectomia e gengivoplastia com bisturi manual e eletrocauterização (bisel externo). | Duas semanas após a cirurgia, houve normalização do contorno gengival associado à hiperemia residual em áreas em reepitelização. Foram agendadas consultas periódicas para a monitorização de doenças, profilaxia de controlo de placas e controlo da higiene oral.  |
| Aboujaoude S. et al.<br><br>2016<br><br>Líbano    | Caso clínico | Comparar os resultados da gengivectomia com bisturi manual versus com laser dídodo numa paciente com FGH . | Gênero masculino, 6 anos  | Laser dídodo  | Apresenta as características da FG, análises histopatológicas confirmam o diagnóstico.<br><br>Gengivectomia com bisturi manual e dídodo laser.  | Os resultados clínicos mostram que as principais vantagens da técnica laser dídodo parecem ser uma melhor visibilidade durante a intervenção, um desconforto pós-operatório mínimo combinado com um melhor recontorno gengival. Contudo, o consumo de tempo e o elevado custo do equipamento laser continuam a ser as principais desvantagens da utilização sistemática desta técnica. Uma semana depois a operação, o paciente apresenta melhoria funcional e estética. |

|   |              |   |                          |   |  |   |
|---|--------------|---|--------------------------|---|--|---|
| Siddeshappa ST. et al.<br><br>2015<br><br>India | Caso clínico | Destacar um caso de FG e o seu tratamento.  | Gênero feminino, 15 anos | Bisturis periodontais   | Apresenta as características da FG, análises histopatológicas confirmam o diagnóstico.<br><br>Gengivectomia e gengivoplastia com bisturis periodontais e eletrocauterização (bisel externo). | Com a técnica combinada para remover o excesso gengival, a gengivectomia e a gengivoplastia, foi observado um mínimo de sangramento e desconforto pós-operatório. Após 12 meses de <i>follow-up</i> , não houve recorrência.  |
| Goyal L. et al.<br><br>2012<br><br>India        | Caso clínico | Destacar um caso de FGH e o seu tratamento. | Gênero feminino, 13 anos | Extração dente retido   | Apresenta as características da FG, análises histopatológicas confirmam o diagnóstico.<br><br>Gengivectomia com bisturi manual (bisel interno).  | A cicatrização pós-cirúrgica decorreu sem problemas. Estética do paciente melhorada de forma significativa com a posição mais adequada dos incisivos centrais e dos caninos. O paciente mostrou-se satisfeito com o resultado pós-operatório. Após 12 meses de <i>follow-up</i> , não houve recorrência.  |
| Camilotti RS. et al.<br><br>2015<br><br>Brasil  | Caso clínico | Destacar um caso de FGH e o seu tratamento. | Gênero feminino, 7 anos  | Hipertricose; laser dído; <i>bullying</i> escolar; caso severo (gengiva cobre as coroas). | Apresenta as características da FG, análises histopatológicas confirmam o diagnóstico.<br><br>Gengivectomia com laser dído.  | O laser de dído é um eficiente método de ressecção do FGH , promovendo a boa cicatrização com um desconforto pós-operatório mínimo. Na odontologia, é agora uma ajuda de tratamento seguro e eficaz para o tratamento dos tecidos moles e são bem tolerados pelos doentes e pais.<br>5 meses depois da cirurgia, a anatomia gengival era normal, com excelente cicatrização em ambos os arcos. Aos 11 meses pós-cirurgia não houve recorrência. A paciente começou o tratamento ortodôntico para corrigir a sua inclinação do plano oclusal e a mordida aberta anterior e para orientar o crescimento facial. |

|                                     |              |   |                          |   |   |   |
|-------------------------------------|--------------|---|--------------------------|---|---|---|
| Li N. et al.<br>2021<br>China       | Caso clínico | Destacar um caso de FGH e o seu tratamento. | Gênero feminino, 7 anos  | Overjet grau 3; overbite grau 1; bolsas periodontais de 8 mm; recorrência ligeira | Apresenta as características da FG, análises histopatológicas confirmam o diagnóstico.<br><br>1) RAR + motivação à higiene na dentição mista;<br>2) Gengivoplastia na dentição permanente;<br>3) Aparelhos ortodônticos fixos (2 meses depois);<br>4) Gengivectomia com bisturi manual (bisel externo). | O risco de recorrência de hiperplasia gengival durante e após o tratamento ortodôntico é elevado, mas resultados satisfatórios a longo prazo podem ser alcançados com a gengivectomia, correção da má oclusão e acompanhamento regular de manutenção. Após o tratamento combinado, o alargamento gengival permaneceu estável. Dois meses depois, as coroas estavam expostas corretamente. Após 24 meses de <i>follow-up</i> , a hipertrofia gengival recidivou ligeiramente nas áreas dos molares superiores. |
| Gawron K. et al.<br>2016<br>Polónia | Caso clínico | Destacar um caso de FGH e o seu tratamento. | Gênero feminino, 11 anos | Atraso de erupção; recorrência média  | Apresenta as características da FG, análises histopatológicas confirmam o diagnóstico.<br><br>Gengivectomia e gengivoplastia com bisturi manual (bisel externo).  | A cicatrização pós-cirúrgica decorreu sem problemas mas quatro semanas após a cirurgia na mandíbula, e duas semanas após a excisão na maxila, a recidiva foi observada em ambos os arcos dentários. Após 2 meses, a recorrência compreendeu 40% do volume inicial. Mais cirurgias a intervenção não foi planeada enquanto a sua periodontal saúde e função não seriam afetadas pelo excesso gengival.   |
| Prasad SSR. et al.<br>2012<br>India | Caso clínico | Destacar um caso de FGH e o seu tratamento. | Gênero feminino, 13 anos | Dismorfia facial; consanguinidade.  | Apresenta as características da FG, análises histopatológicas confirmam o diagnóstico.<br>Gengivectomia e gengivoplastia com bisturi manual (bisel interno).  | A cicatrização pós-cirúrgica decorreu sem problemas. O paciente e seus pais estavam satisfeitos com o resultado. Não houve recorrência.   |

|                                     |              |   |                          |   |   |   |
|-------------------------------------|--------------|---|--------------------------|---|---|---|
| Cunha JLS. et al.<br>2020<br>Brasil | Caso clínico | Destacar um caso de FGH e o seu tratamento. | Gênero feminino, 10 anos | /   | Apresenta as características da FG, análises histopatológicas confirmam o diagnóstico.<br><br>Gengivectomia com bisturi manual (bisel interno).                     | O tratamento ortodôntico foi iniciado após 1 ano. Após 2 anos de <i>follow-up</i> , não houve recorrência.  |
| Sharma S. et al.<br>2012<br>India   | Caso clínico | Destacar um caso de FGH e o seu tratamento. | Gênero feminino, 8 anos  | FG familiar; mobilidade dentária; caso severo (gengiva cobre as coroas).      | Apresenta as características da FG, análises histopatológicas confirmam o diagnóstico.<br><br>Gengivectomia com bisturi manual.                                     | Inicialmente, a paciente teve dificuldade em fechar a boca, então uma oclusão correta foi definida. Após 2 anos de <i>follow-up</i> , não houve recorrência.                                    |
| Meera G. et al.<br>2022<br>India    | Caso clínico | Destacar um caso de FGI e o seu tratamento. | Gênero feminino, 10 anos | Posição da língua alterada; bisturi de Kirkland; bisturi de Orban periodontal | Apresenta as características da FG, análises histopatológicas confirmam o diagnóstico.<br><br>Gengivectomia com bisturi de Kirkland e bisturi de Orban periodontal. | A cicatrização pós-cirúrgica decorreu sem problemas. A paciente está sob tratamento ortodôntico para a mordida anterior aberta e foi colocado um aparelho para a correção da posição da língua. |
| Kumar P. et al.<br>2015<br>India    | Caso clínico | Destacar um caso de FGI e o seu tratamento. | Gênero feminino, 12 anos | Cárie dentária.   | Apresenta as características da FG, análises histopatológicas confirmam o diagnóstico.<br><br>Gengivectomia com bisturi manual (bisel interno).                     | A cicatrização pós-cirúrgica decorreu sem problemas. A paciente manteve uma higiene oral adequada e após 12 meses de <i>follow-up</i> , não houve recorrência.                                  |

|  |              |   |                          |  |  |  |
|--|--------------|---|--------------------------|--|--|--|
| Pego S-P-B. et al.<br><br>2015<br><br>Brasil | Caso clínico | Destacar um caso de FGH e o seu tratamento. | Gênero feminino, 3 anos  | Familial FG  | Apresenta as características da FG, análises histopatológicas confirmam o diagnóstico.<br><br>Gingivectomia e gengivoplastia com bisturi manual. | O aspecto estético da gengiva e sua função melhora-se. A paciente ainda está sob <i>follow-up</i> .  |
| Attar NB. et al.<br><br>2016<br><br>India    | Caso clínico | Destacar um caso de FGI e o seu tratamento. | Gênero feminino, 10 anos | Hipertricose   | Apresenta as características da FG, análises histopatológicas confirmam o diagnóstico.<br><br>Gingivectomia com bisturi manual.                  | Houve evidência de migração coronal da margem gengival durante a cicatrização do tecido. No entanto, a exposição dentária foi satisfatória durante a visita de <i>follow-up</i> da paciente. O tratamento permite uma exposição dentária suficiente para uma mastigação correta. |
| Peeran SW. et al.<br><br>2013<br><br>Líbia   | Caso clínico | Destacar um caso de FGH e o seu tratamento. | Gênero feminino, 14 anos | Familial FG  | Apresenta as características da FG, análises histopatológicas confirmam o diagnóstico.<br><br>Gingivectomia.                                     | Foi agendada manutenção da higiene oral com acompanhamento.  |
| Japatti S. et al.<br><br>2013<br><br>India   | Caso clínico | Destacar um caso de FGI e o seu tratamento. | Gênero feminino, 15 anos | Periodontite agressiva localizada; mobilidade dentária grau 3. | Apresenta as características da FG, análises histopatológicas confirmam o diagnóstico.<br><br>Gingivectomia com bisturi manual (bisel interno).  | A detecção precoce é importante no tratamento de periodontite agressiva para evitar maior destruição em vez de recuperar o que está perdido.<br>A paciente foi aconselhada a reabilitar os dentes em falta. Após 12 meses de <i>follow-up</i> , não houve recorrência.           |

Tabela 7 Dados recolhidos na amostra dos casos clínicos

| Artigos | INFORMAÇÕES SOBRE O PACIENTE |       |                           | ANAMNESE                |                      |                     |
|---------|------------------------------|-------|---------------------------|-------------------------|----------------------|---------------------|
|         | Género                       | Idade | Período de aparição do FG | Antecedentes familiares | Particular medicação | Modo de transmissão |
| 18      | F                            | 16    | Nascimento                | NR                      | NR                   | NR                  |
| 7       | F                            | 14    | Dentição decidual         | Não                     | Não                  | NR                  |
| 5       | F                            | 12    | Dentição decidual         | Sim                     | Não                  | AD                  |
| 14      | M                            | 8     | Dentição decidual         | Não                     | Não                  | NR                  |
| 8       | M                            | 5     | NR                        | Não                     | Não                  | NR                  |
| 9       | M                            | 5     | NR                        | Sim                     | NR                   | NR                  |
|         | M                            | 8     | NR                        | Sim                     | NR                   | NR                  |
| 26      | F                            | 10    | NR                        | Não                     | NR                   | NR                  |
|         | F                            | 6     | NR                        | NR                      | NR                   | NR                  |
|         | F                            | 8     | Dentição decidual         | NR                      | NR                   | NR                  |
| 13      | F                            | 12    | Dentição mista            | Não                     | Não                  | NR                  |
| 21      | M                            | 8     | NR                        | Sim                     | Não                  | AD                  |
| 1       | M                            | 15    | Dentição decidual         | Sim                     | NR                   | NR                  |
|         | M                            | 8     | NR                        | Sim                     | NR                   | NR                  |
| 27      | M                            | 5     | Dentição decidual         | NR                      | NR                   | NR                  |
| 34      | M                            | 14    | NR                        | Sim                     | Não                  | AD                  |
| 32      | M                            | 11    | Nascimento                | Não                     | Não                  | NR                  |
| 15      | F                            | 14    | Dentição decidual         | Não                     | Não                  | NR                  |
| 33      | M                            | 14    | Dentição decidual         | Não                     | Não                  | NR                  |
| 36      | M                            | 8     | Dentição mista            | Sim                     | Não                  | NR                  |
|         | F                            | 11    | Dentição decidual         | Sim                     | NR                   | NR                  |
| 10      | M                            | 15    | Dentição mista            | Não                     | Não                  | NR                  |
| 19      | M                            | 5     | NR                        | Não                     | Não                  | NR                  |
| 22      | M                            | 16    | Dentição mista            | Sim                     | Não                  | AD                  |
| 24      | M                            | 6     | Dentição decidual         | Sim                     | Não                  | NR                  |
| 35      | F                            | 15    | Nascimento                | Não                     | Não                  | NR                  |
| 42      | F                            | 13    | Nascimento                | Sim                     | Não                  | NR                  |
| 39      | F                            | 7     | Dentição permanente       | NR                      | Não                  | NR                  |
| 41      | F                            | 7     | Dentição mista            | Sim                     | Não                  | NR                  |
| 43      | F                            | 11    | Dentição mista            | Sim                     | Não                  | NR                  |
| 28      | F                            | 13    | Dentição mista            | Sim                     | NR                   | NR                  |
| 11      | F                            | 10    | Dentição permanente       | Não                     | Não                  | NR                  |
| 29      | F                            | 8     | Dentição mista            | Sim                     | Não                  | NR                  |
| 37      | F                            | 10    | Nascimento                | Não                     | Não                  | NR                  |

|    |   |    |                     |     |     |    |
|----|---|----|---------------------|-----|-----|----|
| 25 | F | 12 | Nascimento          | Não | Não | NR |
| 30 | F | 3  | Dentição mista      | Sim | Não | AD |
| 38 | F | 10 | Dentição permanente | Não | Não | NR |
| 31 | F | 14 | Dentição mista      | Sim | NR  | NR |
| 23 | F | 15 | NR                  | NR  | NR  | NR |

| Artigos | MOTIVO DE CONSULTAÇÃO |                                       |                |                     |  |     |                      |                   |                |                       |                    |                     |
|---------|-----------------------|---------------------------------------|----------------|---------------------|--|-----|----------------------|-------------------|----------------|-----------------------|--------------------|---------------------|
|         | Gengiva inchada       | Inoclusão labial (lábio incompetente) | Eversão labial | Perturbação na fala | Perturbação deglutição e/ou nutrição e/ou mastigação | Dor | Sangramento gengival | Atraso exfoliação | Atraso erupção | Má posição/má oclusão | Prejudico estético | Impacto psicológico |
| 18      | Sim                   | Sim                                   | NR             | Sim                 | Sim  | NR  | NR                   | NR                | NR             | NR                    | NR                 | Sim                 |
| 7       | Sim                   | NR                                    | NR             | Sim                 | Sim  | NR  | Sim                  | NR                | NR             | NR                    | NR                 | NR                  |
| 5       | Sim                   | NR                                    | NR             | Sim                 | Sim  | NR  | NR                   | NR                | NR             | NR                    | NR                 | NR                  |
| 14      | Sim                   | Sim                                   | NR             | Sim                 | Sim  | NR  | NR                   | NR                | Sim            | NR                    | Sim                | NR                  |
| 8       | Sim                   | Sim                                   | Sim            | Sim                 | Sim  | NR  | Sim                  | NR                | NR             | Sim                   | Sim                | NR                  |
| 9       | Sim                   | Sim                                   | NR             | NR                  | NR   | NR  | NR                   | NR                | Sim            | NR                    | NR                 | Sim                 |
|         | Sim                   | Sim                                   | NR             | NR                  | NR   | NR  | NR                   | NR                | Sim            | NR                    | NR                 | NR                  |
| 26      | Sim                   | NR                                    | Sim            | Sim                 | Sim  | NR  | NR                   | NR                | Sim            | NR                    | NR                 | Sim                 |
|         | Sim                   | NR                                    | NR             | NR                  | NR   | NR  | NR                   | NR                | NR             | NR                    | NR                 | NR                  |
|         | Sim                   | NR                                    | NR             | NR                  | NR   | NR  | NR                   | NR                | NR             | NR                    | NR                 | NR                  |
| 13      | Sim                   | Sim                                   | Sim            | Sim                 | Sim  | NR  | NR                   | Sim               | NR             | Sim                   | Sim                | Sim                 |
| 21      | Sim                   | NR                                    | NR             | NR                  | Sim  | NR  | NR                   | NR                | NR             | NR                    | Sim                | Sim                 |
| 1       | Sim                   | NR                                    | NR             | Sim                 | Sim  | NR  | NR                   | NR                | NR             | NR                    | Sim                | NR                  |
|         | NR                    | NR                                    | NR             | NR                  | NR   | NR  | NR                   | NR                | NR             | NR                    | NR                 | NR                  |
| 27      | Sim                   | NR                                    | NR             | NR                  | NR   | NR  | NR                   | NR                | NR             | NR                    | NR                 | NR                  |
| 34      | Sim                   | Sim                                   | NR             | Sim                 | Sim  | NR  | NR                   | NR                | NR             | NR                    | Sim                | NR                  |
| 32      | Sim                   | NR                                    | NR             | Sim                 | Sim  | NR  | NR                   | NR                | Sim            | NR                    | Sim                | Sim                 |
| 15      | Sim                   | NR                                    | NR             | NR                  | Sim  | NR  | NR                   | NR                | Sim            | NR                    | NR                 | NR                  |
| 33      | Sim                   | Sim                                   | NR             | NR                  | NR   | NR  | NR                   | NR                | NR             | NR                    | Sim                | NR                  |
| 36      | Sim                   | NR                                    | NR             | NR                  | Sim  | NR  | NR                   | NR                | NR             | NR                    | NR                 | NR                  |
|         | Sim                   | NR                                    | NR             | NR                  | Sim  | NR  | NR                   | NR                | NR             | NR                    | NR                 | Sim                 |
| 10      | Sim                   | Sim                                   | NR             | Sim                 | Sim  | NR  | NR                   | NR                | NR             | NR                    | Sim                | NR                  |
| 19      | Sim                   | Sim                                   | NR             | Sim                 | Sim  | Sim | Sim                  | NR                | Sim            | NR                    | NR                 | NR                  |
| 22      | Sim                   | NR                                    | NR             | Sim                 | Sim  | NR  | NR                   | NR                | NR             | NR                    | Sim                | NR                  |
| 24      | Sim                   | NR                                    | NR             | Sim                 | Sim  | NR  | Não                  | NR                | NR             | NR                    | Sim                | NR                  |
| 35      | Sim                   | NR                                    | NR             | Sim                 | Sim  | NR  | NR                   | NR                | NR             | NR                    | Sim                | NR                  |
| 42      | Sim                   | NR                                    | NR             | NR                  | Sim  | NR  | NR                   | NR                | NR             | NR                    | Sim                | Sim                 |
| 39      | NR                    | NR                                    | NR             | Sim                 | Sim  | NR  | Não                  | Sim               | Sim            | NR                    | Sim                | Sim                 |



|    |     |     |     |     |     |     |     |    |     |     |     |     |
|----|-----|-----|-----|-----|-----|-----|-----|----|-----|-----|-----|-----|
| 41 | Sim | NR  | Sim | Sim | Sim | NR  | NR  | NR | Sim | Sim | NR  | NR  |
| 43 | NR  | NR  | NR  | NR  | Sim | Não | Sim | NR | NR  | NR  | NR  | Sim |
| 28 | Sim | NR  | NR  | NR  | NR  | NR  | Não | NR | NR  | NR  | NR  | NR  |
| 11 | Sim | Sim | NR  | Sim | Sim | Não | NR  | NR | Não | NR  | Sim | NR  |
| 29 | Sim | Sim | NR  | NR  | NR  | NR  | NR  | NR | Não | Sim | NR  | NR  |
| 37 | Sim | Sim | NR  | Sim | Sim | NR  | NR  | NR | NR  | NR  | Sim | NR  |
| 25 | Sim | Sim | NR  | NR  | NR  | NR  | NR  | NR | Sim | NR  | NR  | NR  |
| 30 | Sim | Sim | NR  | NR  | NR  | NR  | NR  | NR | NR  | Sim | NR  | NR  |
| 38 | Sim | Sim | NR  | NR  | NR  | Não | NR  | NR | NR  | NR  | NR  | NR  |
| 31 | Sim | NR  | NR  | NR  | NR  | NR  | NR  | NR | NR  | NR  | NR  | NR  |
| 23 | Sim | NR  | NR  | NR  | Sim | NR  | NR  | NR | NR  | NR  | Sim | NR  |

| Artigos           | EXAME CLÍNICO  |                   |                      |                   |                           |            |          |                |     |
|-------------------|----------------|-------------------|----------------------|-------------------|---------------------------|------------|----------|----------------|-----|
|                   | Extraoral      |                   |                      |                   | Intraoral                 |            |          |                |     |
|                   | Perfil convexo | Protrusão maxilar | Incompetência labial | Assimetria facial | Características dentárias |            |          |                |     |
| Atraso exfoliação |                |                   |                      |                   | Atraso erupção            | Má posição | Diastema | Mordida aberta |     |
| 18                | NR             | NR                | Sim                  | NR                | NR                        | Sim        | Sim      | NR             | NR  |
| 7                 | Sim            | Sim               | NR                   | NR                | NR                        | NR         | NR       | Sim            | Não |
| 5                 | Sim            | NR                | Sim                  | NR                | NR                        | Sim        | Sim      | Sim            | NR  |
| 14                | Sim            | NR                | Sim                  | NR                | NR                        | NR         | Não      | NR             | NR  |
| 8                 | Sim            | NR                | Sim                  | NR                | NR                        | Não        | NR       | NR             | NR  |
| 9                 | NR             | NR                | NR                   | NR                | NR                        | Sim        | NR       | NR             | NR  |
|                   | NR             | NR                | Sim                  | NR                | Sim                       | Sim        | NR       | NR             | NR  |
| 26                | NR             | NR                | Sim                  | NR                | NR                        | Sim        | NR       | NR             | NR  |
|                   | NR             | NR                | Sim                  | NR                | NR                        | NR         | NR       | NR             | NR  |
|                   | NR             | NR                | NR                   | NR                | NR                        | NR         | NR       | NR             | NR  |
| 13                | Sim            | NR                | Sim                  | NR                | Sim                       | Sim        | NR       | NR             | NR  |
| 21                | NR             | NR                | NR                   | NR                | NR                        | NR         | NR       | NR             | NR  |
| 1                 | Sim            | NR                | Sim                  | NR                | NR                        | NR         | NR       | NR             | NR  |
|                   | Sim            | Sim               | Sim                  | NR                | NR                        | NR         | NR       | NR             | NR  |
| 27                | NR             | NR                | NR                   | NR                | NR                        | Sim        | Sim      | NR             | NR  |
| 34                | NR             | NR                | NR                   | NR                | NR                        | NR         | NR       | NR             | NR  |
| 32                | NR             | NR                | NR                   | NR                | NR                        | Sim        | NR       | NR             | NR  |
| 15                | NR             | NR                | Não                  | Sim               | NR                        | Sim        | NR       | NR             | NR  |
| 33                | NR             | NR                | NR                   | NR                | Sim                       | NR         | NR       | NR             | NR  |
| 36                | NR             | Sim               | NR                   | NR                | NR                        | NR         | NR       | NR             | NR  |
|                   | NR             | NR                | NR                   | NR                | NR                        | NR         | NR       | NR             | NR  |

|    |     |     |     |     |     |     |     |    |     |
|----|-----|-----|-----|-----|-----|-----|-----|----|-----|
| 10 | NR  | NR  | NR  | NR  | Sim | NR  | Sim | NR | NR  |
| 19 | NR  | NR  | Sim | NR  | NR  | NR  | NR  | NR | NR  |
| 22 | NR  | NR  | NR  | NR  | NR  | NR  | NR  | NR | NR  |
| 24 | Sim | Sim | Sim | NR  | NR  | NR  | NR  | NR | NR  |
| 35 | Sim | NR  | Sim | Não | NR  | NR  | Sim | NR | NR  |
| 42 | NR  | Sim | NR  | NR  | Sim | Sim | Sim | NR | Não |
| 39 | NR  | NR  | Sim | NR  | Sim | Sim | NR  | NR | Sim |
| 41 | NR  | NR  | NR  | Sim | NR  | NR  | NR  | NR | Não |
| 43 | NR  | NR  | NR  | NR  | NR  | Sim | Não | NR | NR  |
| 28 | Sim | Sim | NR  | NR  | Sim | NR  | NR  | NR | NR  |
| 11 | NR  | NR  | Sim | NR  | NR  | NR  | Sim | NR | Sim |
| 29 | NR  | NR  | Sim | NR  | NR  | Não | Sim | NR | NR  |
| 37 | Sim | Sim | Sim | NR  | NR  | NR  | NR  | NR | Sim |
| 25 | NR  | NR  | Sim | NR  | NR  | NR  | NR  | NR | NR  |
| 30 | NR  | NR  | Sim | NR  | NR  | NR  | NR  | NR | Sim |
| 38 | NR  | NR  | Sim | NR  | NR  | NR  | NR  | NR | NR  |
| 31 | NR  | NR  | NR  | NR  | NR  | NR  | NR  | NR | NR  |
| 23 | NR  | NR  | NR  | Sim | NR  | NR  | NR  | NR | NR  |

| Artigos | Exame clínico intraoral      |                        |                              |                      |                      |            |                      |            |
|---------|------------------------------|------------------------|------------------------------|----------------------|----------------------|------------|----------------------|------------|
|         | Características periodontais |                        |                              |                      | Fibromatose gengival |            |                      |            |
|         | Higiene oral                 | Sangramento à sondagem | (Pseudo) bolsas periodontais | Ulcerações gengivais | Forma                | Topografia | Recobrimento coronal |            |
|         |                              |                        |                              |                      |                      |            | Setor I/C            | Setor PM/M |
| 18      | NR                           | Não                    | Sim                          | NR                   | Generalizada         | Mx + Md    | Estádio 2            | Estádio 2  |
| 7       | Insuficiente                 | NR                     | NR                           | NR                   | Generalizada         | Mx + Md    | Estádio 2            | Estádio 2  |
| 5       | NR                           | NR                     | Sim                          | Não                  | Generalizada         | Mx + Md    | Estádio 3            | Estádio 2  |
| 14      | Insuficiente                 | NR                     | NR                           | Não                  | Generalizada         | Mx + Md    | Estádio 3            | Estádio 2  |
| 8       | Correta                      | NR                     | NR                           | Não                  | Generalizada         | Mx + Md    | Estádio 2            | Estádio 2  |
| 9       | NR                           | NR                     | NR                           | NR                   | Generalizada         | Mx + Md    | Estádio 3            | NR         |
|         | NR                           | NR                     | NR                           | NR                   | Generalizada         | Mx         | Estádio 3            | NR         |
| 26      | NR                           | Sim                    | NR                           | NR                   | Generalizada         | Mx         | Estádio 3            | Estádio 2  |
|         | NR                           | NR                     | NR                           | NR                   | Generalizada         | Mx + Md    | Estádio 2            | Estádio 2  |
|         | NR                           | NR                     | NR                           | NR                   | Generalizada         | Mx + Md    | Estádio 2            | Estádio 2  |
| 13      | NR                           | NR                     | NR                           | NR                   | Generalizada         | Mx + Md    | Estádio 3            | Estádio 3  |
| 21      | NR                           | Sim                    | NR                           | NR                   | Generalizada         | Mx + Md    | Estádio 2            | Estádio 2  |
| 1       | NR                           | NR                     | NR                           | NR                   | Generalizada         | Mx + Md    | Estádio 2            | Estádio 2  |
|         | NR                           | NR                     | NR                           | NR                   | Generalizada         | Mx + Md    | Estádio 3            | Estádio 3  |

|    |              |     |     |     |              |         |           |           |
|----|--------------|-----|-----|-----|--------------|---------|-----------|-----------|
| 27 | NR           | NR  | NR  | Não | Generalizada | Mx + Md | Estádio 2 | Estádio 3 |
| 34 | NR           | Não | Sim | NR  | Generalizada | Mx + Md | Estádio 2 | Estádio 2 |
| 32 | NR           | NR  | NR  | NR  | Generalizada | Mx + Md | Estádio 2 | Estádio 2 |
| 15 | NR           | Sim | Sim | NR  | Unilateral   | Mx + Md | Estádio 1 | Estádio 2 |
| 33 | NR           | Não | Não | NR  | Generalizada | Mx + Md | Estádio 2 | Estádio 1 |
| 36 | NR           | NR  | NR  | NR  | Generalizada | Mx + Md | Estádio 2 | Estádio 2 |
|    | NR           | NR  | Sim | NR  | Generalizada | Mx + Md | Estádio 2 | Estádio 2 |
| 10 | NR           | Não | Sim | NR  | Generalizada | Mx + Md | Estádio 2 | Estádio 2 |
| 19 | NR           | NR  | NR  | NR  | Generalizada | Mx + Md | Estádio 2 | Estádio 2 |
| 22 | Insuficiente | Sim | Sim | NR  | Generalizada | Mx + Md | Estádio 2 | Estádio 2 |
| 24 | NR           | Não | NR  | Sim | Generalizada | Mx + Md | Estádio 2 | Estádio 2 |
| 35 | NR           | NR  | NR  | NR  | Generalizada | Mx + Md | Estádio 1 | Estádio 2 |
| 42 | NR           | NR  | NR  | NR  | Generalizada | Mx + Md | Estádio 1 | Estádio 2 |
| 39 | NR           | Não | NR  | NR  | Generalizada | Mx + Md | Estádio 3 | Estádio 2 |
| 41 | Correta      | Sim | Sim | NR  | Generalizada | Mx + Md | Estádio 1 | Estádio 2 |
| 43 | NR           | Sim | NR  | NR  | Generalizada | Mx + Md | Estádio 1 | Estádio 1 |
| 28 | NR           | NR  | NR  | NR  | Generalizada | Mx + Md | Estádio 1 | Estádio 2 |
| 11 | NR           | NR  | NR  | NR  | Generalizada | Mx + Md | Estádio 2 | Estádio 2 |
| 29 | NR           | NR  | NR  | NR  | Generalizada | Mx + Md | Estádio 3 | Estádio 3 |
| 37 | NR           | NR  | NR  | NR  | Generalizada | Mx + Md | Estádio 1 | Estádio 2 |
| 25 | NR           | NR  | NR  | Não | Generalizada | Mx + Md | Estádio 2 | Estádio 2 |
| 30 | NR           | NR  | NR  | NR  | Generalizada | Mx + Md | Estádio 1 | Estádio 1 |
| 38 | NR           | NR  | NR  | Não | Generalizada | Mx + Md | Estádio 2 | Estádio 2 |
| 31 | NR           | NR  | NR  | NR  | Localizada   | Mx + Md | Estádio 0 | Estádio 2 |
| 23 | Insuficiente | Sim | Sim | NR  | Unilateral   | Mx + Md | Estádio 0 | Estádio 2 |

| Artigos | EXAME RADIOGRAFICO |                     |                  |                      |                        |                      |                      |                   | Exames complementares |                            |                |
|---------|--------------------|---------------------|------------------|----------------------|------------------------|----------------------|----------------------|-------------------|-----------------------|----------------------------|----------------|
|         | Tipo               | Análise periodontal | Análise dentária |                      |                        |                      |                      |                   | Exames biológicos     | Exames anátomo-patológicos | Teste genético |
|         |                    | Nível ósseo         | Agenesia         | Dente supranumerário | Dente inclusivo/retido | Atraso exfoliação DD | Edificação radicular | Posição na arcada |                       |                            |                |
| 18      | OPG                | Normal              | NR               | NR                   | NR                     | NR                   | NR                   | Rotação           | Sim                   | Sim                        | NR             |
| 7       | OPG                | Perda óssea         | Não              | NR                   | NR                     | NR                   | NR                   | Inclinação        | NR                    | Sim                        | NR             |
| 5       | OPG                | Normal              | NR               | NR                   | NR                     | NR                   | NR                   | Normal            | Sim                   | Sim                        | NR             |
| 14      | OPG                | Normal              | NR               | NR                   | NR                     | NR                   | NR                   | Normal            | Sim                   | Sim                        | NR             |
| 8       | CBCT               | Normal              | NR               | NR                   | NR                     | NR                   | NR                   | NR                | Sim                   | Sim                        | NR             |
| 9       | Oclusal Rx         | NR                  | NR               | NR                   | NR                     | NR                   | NR                   | Normal            | NR                    | NR                         | NR             |

|    |                     |             |     |     |     |     |        |                           |     |     |     |
|----|---------------------|-------------|-----|-----|-----|-----|--------|---------------------------|-----|-----|-----|
|    | Parallel profile Rx | NR          | NR  | NR  | NR  | NR  | Normal | NR                        | NR  | Sim | NR  |
| 26 | NR                  | NR          | NR  | NR  | NR  | NR  | NR     | NR                        | NR  | Sim | NR  |
|    | NR                  | NR          | NR  | NR  | NR  | NR  | NR     | NR                        | NR  | Sim | NR  |
|    | NR                  | NR          | NR  | NR  | NR  | NR  | NR     | NR                        | NR  | Sim | NR  |
| 13 | OPG + CBCT          | Normal      | NR  | NR  | Sim | Sim | NR     | Deslocamento + inclinação | Sim | Sim | NR  |
| 21 | OPG                 | Normal      | NR  | NR  | Sim | NR  | NR     | NR                        | NR  | Sim | Sim |
| 1  | OPG                 | NR          | NR  | Sim | NR  | NR  | NR     | NR                        | Sim | Sim | NR  |
|    | OPG                 | NR          | NR  | NR  | Sim | NR  | Sim    | NR                        | Sim | Sim | NR  |
| 27 | NR                  | NR          | NR  | NR  | NR  | NR  | NR     | NR                        | Sim | Sim | Sim |
| 34 | NR                  | NR          | NR  | NR  | NR  | NR  | NR     | NR                        | NR  | Sim | NR  |
| 32 | OPG                 | NR          | NR  | NR  | Sim | NR  | NR     | Deslocamento              | Sim | Sim | NR  |
| 15 | OPG + CBCT          | Perda óssea | NR  | NR  | Sim | NR  | NR     | NR                        | Sim | Sim | Sim |
| 33 | OPG                 | Normal      | NR  | NR  | NR  | NR  | NR     | NR                        | NR  | Sim | NR  |
| 36 | NR                  | NR          | NR  | NR  | NR  | NR  | NR     | NR                        | NR  | Sim | NR  |
|    | NR                  | NR          | NR  | NR  | NR  | NR  | NR     | NR                        | NR  | Sim | NR  |
| 10 | OPG                 | NR          | NR  | NR  | Sim | NR  | NR     | Deslocamento              | NR  | Sim | NR  |
| 19 | OPG                 | NR          | NR  | NR  | NR  | NR  | NR     | Deslocamento              | Sim | Sim | NR  |
| 22 | OPG + Rx periapical | Normal      | NR  | NR  | NR  | NR  | NR     | NR                        | Sim | Sim | Sim |
| 24 | Oclusal Rx          | NR          | Não | NR  | NR  | NR  | NR     | NR                        | NR  | Sim | NR  |
| 35 | OPG                 | Normal      | NR  | NR  | NR  | NR  | NR     | Deslocamento              | Sim | Sim | NR  |
| 42 | OPG                 | Normal      | NR  | NR  | Sim | Sim | NR     | NR                        | NR  | Sim | NR  |
| 39 | OPG                 | Normal      | Não | NR  | NR  | Sim | NR     | NR                        | Sim | Sim | Sim |
| 41 | OPG                 | Normal      | Não | Não | Sim | NR  | NR     | NR                        | NR  | Sim | NR  |
| 43 | OPG + Rx periapical | Normal      | Sim | NR  | NR  | NR  | NR     | Normal                    | Sim | Sim | NR  |
| 28 | OPG                 | Normal      | NR  | NR  | NR  | NR  | Normal | NR                        | Sim | Sim | NR  |
| 11 | OPG                 | NR          | NR  | NR  | NR  | Não | NR     | NR                        | Sim | Sim | NR  |
| 29 | OPG                 | NR          | NR  | NR  | NR  | Não | NR     | NR                        | NR  | Sim | NR  |
| 37 | NR                  | NR          | NR  | NR  | NR  | NR  | NR     | NR                        | NR  | Sim | NR  |
| 25 | OPG                 | NR          | NR  | NR  | NR  | NR  | NR     | NR                        | Sim | Sim | Sim |
| 30 | OPG                 | NR          | NR  | NR  | NR  | NR  | NR     | NR                        | NR  | Sim | NR  |
| 38 | NR                  | NR          | NR  | NR  | NR  | NR  | NR     | NR                        | Sim | Sim | NR  |
| 31 | NR                  | NR          | NR  | NR  | NR  | NR  | NR     | NR                        | NR  | NR  | NR  |
| 23 | OPG                 | Normal      | NR  | NR  | NR  | NR  | NR     | NR                        | Sim | Sim | NR  |

| Artigos | EXAME HISTOLÓGICO          |   |                                     |                   |           |              |                                       |                                |
|---------|----------------------------|---|-------------------------------------|-------------------|-----------|--------------|---------------------------------------|--------------------------------|
|         | Epitélio                   |   |                                     | Tecido conjuntivo |           |              |                                       |                                |
|         | Hiperplásico e/ou acântico | (para) queratinizado estratificado e escamoso | Cretas epiteliais finas e alongadas | Denso             | Avascular | Fibroblastos | Células inflamatórias e/ou inflamação | Fibras de colagénio abundantes |
| 18      | NR                         | Sim   | NR                                  | NR                | NR        | Muito        | Sim                                   | Sim                            |
| 7       | NR                         | Sim   | Sim                                 | Sim               | NR        | NR           | NR                                    | Sim                            |
| 5       | Sim                        | NR  | Sim                                 | Sim               | Sim       | NR           | Sim                                   | Sim                            |
| 14      | Sim                        | NR  | Sim                                 | Sim               | Sim       | NR           | Sim                                   | Sim                            |
| 8       | Sim                        | Sim   | Sim                                 | NR                | NR        | NR           | Sim                                   | NR                             |
| 9       | NR                         | NR  | NR                                  | NR                | NR        | NR           | NR                                    | NR                             |
|         | Sim                        | NR  | Sim                                 | Sim               | NR        | NR           | NR                                    | Sim                            |
| 26      | NR                         | Sim   | NR                                  | NR                | Sim       | NR           | NR                                    | Sim                            |
|         | NR                         | Sim   | NR                                  | NR                | Sim       | NR           | NR                                    | Sim                            |
|         | NR                         | Sim   | NR                                  | NR                | Sim       | NR           | NR                                    | Sim                            |
| 13      | NR                         | NR  | NR                                  | NR                | NR        | NR           | NR                                    | Sim                            |
| 21      | Sim                        | NR  | Sim                                 | Sim               | Não       | NR           | Sim                                   | Sim                            |
| 1       | NR                         | Sim   | Sim                                 | Sim               | Sim       | NR           | NR                                    | Sim                            |
|         | NR                         | Sim   | Sim                                 | Sim               | Sim       | NR           | NR                                    | Sim                            |
| 27      | Sim                        | Sim   | NR                                  | NR                | NR        | NR           | NR                                    | Sim                            |
| 34      | NR                         | Sim   | Sim                                 | Sim               | NR        | NR           | NR                                    | Sim                            |
| 32      | NR                         | NR  | NR                                  | NR                | Não       | NR           | NR                                    | NR                             |
| 32      | NR                         | NR  | NR                                  | NR                | NR        | NR           | Sim                                   | Sim                            |
| 15      | Sim                        | Sim   | Sim                                 | Sim               | NR        | NR           | NR                                    | NR                             |
| 36      | NR                         | NR  | NR                                  | NR                | NR        | NR           | NR                                    | NR                             |
|         | Sim                        | Sim   | NR                                  | NR                | NR        | NR           | Sim                                   | NR                             |
| 10      | Sim                        | NR  | Sim                                 | Sim               | Sim       | Muito        | NR                                    | Sim                            |
| 19      | Sim                        | Sim   | Sim                                 | NR                | NR        | Pouco        | Sim                                   | Sim                            |
| 22      | NR                         | NR  | Sim                                 | Sim               | NR        | NR           | NR                                    | Sim                            |
| 24      | Sim                        | NR  | Sim                                 | Sim               | Sim       | Muito        | Sim                                   | Sim                            |
| 35      | NR                         | Sim   | Sim                                 | Sim               | NR        | NR           | NR                                    | Sim                            |
| 42      | Sim                        | NR  | Sim                                 | NR                | NR        | NR           | Sim                                   | Sim                            |
| 39      | NR                         | NR  | NR                                  | NR                | NR        | NR           | Sim                                   | Sim                            |
| 41      | Sim                        | NR  | NR                                  | NR                | NR        | NR           | Sim                                   | Sim                            |
| 43      | NR                         | NR  | Sim                                 | Sim               | Sim       | NR           | NR                                    | Sim                            |
| 28      | Sim                        | Sim   | Sim                                 | Sim               | Sim       | NR           | NR                                    | NR                             |
| 11      | Sim                        | Sim   | Sim                                 | NR                | Sim       | NR           | NR                                    | Sim                            |
| 29      | Sim                        | NR  | Sim                                 | Sim               | NR        | Muito        | Sim                                   | Sim                            |
| 37      | NR                         | Sim   | Sim                                 | Sim               | NR        | NR           | NR                                    | Sim                            |
| 25      | Sim                        | NR  | Sim                                 | NR                | Sim       | Muito        | NR                                    | Sim                            |

|    |    |     |     |     |     |       |     |     |
|----|----|-----|-----|-----|-----|-------|-----|-----|
| 30 | NR | NR  | Sim | NR  | NR  | NR    | Sim | Sim |
| 38 | NR | Sim | NR  | Sim | NR  | Muito | NR  | Sim |
| 31 | NR | NR  | NR  | NR  | NR  | NR    | NR  | NR  |
| 23 | NR | NR  | Sim | NR  | Não | Muito | Sim | Sim |

| Artigos | Diagnóstico |  | Plano de tratamento |                 |     |                        |                              |                                |
|---------|-------------|--|---------------------|-----------------|-----|------------------------|------------------------------|--------------------------------|
|         | Nome        | Tipo                                   | Pré-operatório      |                 |     | Durante a operação     |                              |                                |
|         |             |  | Motivação higiene   | Destartarização | RAR | Período de intervenção | Anestesia                    | Atitude terapêutica            |
| 18      | FGI         | Sindrômico com hipertricose            | NR                  | NR              | NR  | Dentição permanente    | Local                        | Gengivectomia + Gengivoplastia |
| 7       | FGI         | Não síndrômico                         | NR                  | NR              | Sim | Dentição permanente    | Local                        | Gengivectomia + gengivoplastia |
| 5       | FGH         | Não síndrômico                         | NR                  | NR              | NR  | Dentição permanente    | Local for Mx<br>Geral for Md | Gengivectomia                  |
| 14      | FG          | Não síndrômico                         | Sim                 | NR              | NR  | Dentição mista         | Geral                        | Gengivectomia                  |
| 8       | FGI         | Não síndrômico                         | Sim                 | NR              | NR  | Dentição decidual      | Geral                        | Gengivectomia                  |
| 9       | FGH         | Não síndrômico                         | NR                  | NR              | NR  | Dentição mista         | Local                        | Gengivectomia                  |
|         | FGH         | Não síndrômico                         | NR                  | NR              | NR  | Dentição mista         | Local                        | Gengivectomia                  |
| 26      | FGH         | Sindrômico com hipertricose            | NR                  | NR              | NR  | Dentição mista         | Geral                        | Gengivectomia                  |
|         | FGH         | Sindrômico com hipertricose            | NR                  | NR              | NR  | Dentição mista         | Geral                        | Gengivectomia                  |
|         | FGH         | Sindrômico com hipertricose            | NR                  | NR              | NR  | Dentição mista         | Geral                        | Gengivectomia                  |
| 13      | FGI         | Não síndrômico                         | NR                  | NR              | NR  | Dentição mista         | Geral                        | Gengivectomia + osteotomia     |
| 21      | FGH         | Não síndrômico                         | Sim                 | NR              | Sim | Dentição mista         | NR                           | Gengivectomia + Gengivoplastia |
| 1       | FGH         | Não síndrômico                         | Sim                 | NR              | NR  | Dentição permanente    | Local                        | Gengivectomia                  |
|         | FGH         | Não síndrômico                         | Sim                 | NR              | NR  | Dentição mista         | Local                        | Gengivectomia                  |
| 27      | FGH         | Sindrômico com ZLS-1                   | NR                  | NR              | NR  | Dentição decidual      | Geral                        | Gengivectomia                  |
| 34      | FGH         | Não síndrômico                         | NR                  | NR              | NR  | Dentição permanente    | NR                           | Gengivectomia                  |
| 32      | FG          | Sindrômico com não familiar querubismo | NR                  | NR              | NR  | Dentição permanente    | NR                           | Gengivectomia                  |
| 15      | FGI         | Não síndrômico                         | Sim                 | Sim             | Sim | Dentição permanente    | Local                        | Gengivectomia                  |
| 33      | FGI         | Sindrômico com síndrome de Jones       | NR                  | NR              | NR  | Dentição permanente    | Local                        | Gengivectomia                  |
| 36      | FGH         | Não síndrômico                         | NR                  | NR              | NR  | Dentição mista         | Geral                        | Gengivectomia                  |
|         | FGH         | Não síndrômico                         | NR                  | NR              | NR  | Dentição mista         | Geral                        | Gengivectomia                  |
| 10      | FGI         | Não síndrômico                         | NR                  | NR              | NR  | Dentição permanente    | Local                        | Gengivectomia + Gengivoplastia |

|    |     |  |     |     |     |                     |       |                                |
|----|-----|--|-----|-----|-----|---------------------|-------|--------------------------------|
|    |     |  |     |     |     |                     |       | Osteotomia e osteoplastia      |
| 19 | FGI | Sindrômico com atraso mental                     | NR  | NR  | NR  | Dentição decidual   | Geral | Gengivectomia                  |
| 22 | FGH | Não síndrômico                                   | Sim | Sim | Sim | Dentição permanente | Geral | Gengivectomia + Gengivoplastia |
| 24 | FGH | Não síndrômico                                   | NR  | NR  | NR  | Dentição mista      | Geral | Gengivectomia                  |
| 35 | FG  | Não síndrômico                                   | Sim | NR  | NR  | Dentição permanente | Local | Gengivectomia + gengivoplastia |
| 42 | FGH | Não síndrômico                                   | Sim | NR  | NR  | Dentição permanente | Local | gengivectomia                  |
| 39 | FGH | Não síndrômico                                   | NR  | NR  | NR  | Dentição mista      | Geral | Gengivectomia                  |
| 41 | FGH | Não síndrômico                                   | Sim | Sim | Sim | Dentição mista      | Local | Gengivectomia                  |
| 43 | FGH | Não síndrômico                                   | Sim | NR  | NR  | Dentição mista      | Local | Gengivectomia + Gengivoplastia |
| 28 | FGH | Sindrômico com dismorfia facial                  | Sim | Sim | Sim | Dentição permanente | Local | Gengivectomia + Osteotomia     |
| 11 | FGH | Não síndrômico                                   | NR  | NR  | NR  | Dentição permanente | Local | Gengivectomia                  |
| 29 | FGH | Não síndrômico                                   | NR  | NR  | NR  | Dentição mista      | Geral | Gengivectomia                  |
| 37 | FGI | Não síndrômico                                   | NR  | NR  | NR  | Dentição permanente | Local | Gengivectomia                  |
| 25 | FGI | Não síndrômico                                   | Sim | NR  | NR  | Dentição permanente | Local | Gengivectomia                  |
| 30 | FGH | Não síndrômico                                   | NR  | NR  | NR  | Dentição decidual   | NR    | Gengivectomia + gengivoplastia |
| 38 | FGI | Não síndrômico                                   | NR  | NR  | NR  | Dentição permanente | NR    | Gengivectomia                  |
| 31 | FGH | Não síndrômico                                   | NR  | NR  | NR  | Dentição permanente | NR    | Gengivectomia                  |
| 23 | FGI | Sindrômico com periodontite agressiva localizada | NR  | NR  | NR  | Dentição permanente | NR    | Gengivectomia                  |

| Artigos  | Plano de tratamento                    |               |                         |                   |                          |                            |                   |
|----------|--|---------------|-------------------------|-------------------|--------------------------|----------------------------|-------------------|
|          | Durante a operação                     |               |                         |                   |                          |                            |                   |
|          | Técnica utilizada para a gengivectomia |               |                         | Número de sessões | Tempo entre intervenções | Tratamento adicional       | Penso periodontal |
| Material | Tipo de incisões                       | Técnica       |                         |                   |                          |                            |                   |
| 18       | Bisturi manual + bisturi elétrico      | NR            | Quadrante per quadrante | 1                 | NR                       | Ortodontia + terapia laser | NR                |
| 7        | Bisturi manual                         | Bisel externo | Quadrante per quadrante | > 1               | NR                       | NR                         | Sim               |
| 5        | Bisturi manual                         | Bisel externo | NR                      | > 1               | NR                       | NR                         | Sim               |
| 14       | Bisturi manual                         | Bisel externo | Arcada per arcada       | NR                | NR                       | NR                         | Sim               |
| 8        | Bisturi manual + bisturi elétrico      | Bisel externo | NR                      | NR                | NR                       | NR                         | Sim               |
| 9        | Bisturi manual                         | Bisel interno | NR                      | 1                 | NR                       | NR                         | NR                |
|          | Bisturi manual                         | Bisel externo | NR                      | 1                 | NR                       | NR                         | NR                |
| 26       | Bisturi manual                         | NR            | NR                      | 1                 | NR                       | NR                         | Sim               |
|          | Bisturi manual                         | NR            | NR                      | 1                 | NR                       | NR                         | Sim               |

|    |                                   |               |                         |     |           |  |     |
|----|-----------------------------------|---------------|-------------------------|-----|-----------|--|-----|
|    | Bisturi manual                    | NR            | NR                      | 1   | NR        | NR   | Sim |
| 13 | Bisturi elétrico                  | Bisel interno | NR                      | NR  | NR        | Extração dente decidual + prótese temporária | NR  |
| 21 | Bisturi manual                    | NR            | NR                      | NR  | NR        | Extração dente decidual                      | Sim |
| 1  | Bisturi manual                    | Bisel interno | Quadrante per quadrante | NR  | NR        | Correção da má oclusão + frenectomia         | Sim |
|    | Bisturi manual                    | Bisel externo | Quadrante per quadrante | NR  | NR        | NR   | Sim |
| 27 | Bisturi manual                    | Bisel externo | Quadrante per quadrante | NR  | NR        | NR   | NR  |
| 34 | Bisturi manual                    | Bisel interno | NR                      | 1   | NR        | NR   | NR  |
| 32 | Bisturi manual + bisturi elétrico | Bisel externo | Quadrante per quadrante | NR  | NR        | Ortodontia                                   | NR  |
| 15 | Bisturi elétrico                  | Bisel externo | NR                      | > 1 | 2 semanas | NR   | Sim |
| 33 | Bisturi manual                    | NR            | Quadrante per quadrante | 1   | NR        | NR   | NR  |
| 36 | Bisturi manual                    | NR            | NR                      | NR  | NR        | NR   | NR  |
|    | Bisturi manual                    | NR            | NR                      | NR  | NR        | NR   | NR  |
| 10 | Bisturi manual                    | Bisel interno | Quadrante per quadrante | > 1 | 1 semana  | NR   | NR  |
| 19 | Bisturi elétrico                  | NR            | Boca integra            | 1   | NR        | NR   | NR  |
| 22 | Bisturi manual + bisturi elétrico | Bisel externo | NR                      | 1   | NR        | NR   | NR  |
| 24 | Bisturi manual + díodo laser      | NR            | NR                      | 1   | NR        | NR   | NR  |
| 35 | Bisturi manual + bisturi elétrico | Bisel externo | Quadrante per quadrante | 1   | NR        | NR   | Sim |
| 42 | Bisturi manual                    | Bisel interno | NR                      | > 1 | 2 semanas | Extração dente impactada                     | Sim |
| 39 | Díodo laser                       | NR            | NR                      | 1   | NR        | Terapia laser + Ortodontia                   | NR  |
| 41 | Bisturi manual                    | Bisel externo | NR                      | NR  | NR        | Ortodontia                                   | NR  |
| 43 | Bisturi manual                    | Bisel externo | NR                      | > 1 | 2 semanas | NR   | Sim |
| 28 | Bisturi manual                    | Bisel interno | NR                      | > 1 | 2 semanas | NR   | NR  |
| 11 | Bisturi manual                    | Bisel interno | NR                      | NR  | NR        | Ortodontia                                   | NR  |
| 29 | Bisturi manual                    | NR            | NR                      | > 1 | 2 semanas | Extração dente decidual                      | NR  |
| 37 | Bisturi manual                    | NR            | Quadrante per quadrante | NR  | NR        | Ortodontia                                   | NR  |
| 25 | Bisturi manual                    | Bisel interno | Quadrante per quadrante | NR  | NR        | Extração fragmento radicular                 | Sim |
| 30 | Bisturi manual                    | NR            | Quadrante per quadrante | NR  | NR        | NR   | NR  |
| 38 | Bisturi manual                    | NR            | NR                      | NR  | NR        | NR   | NR  |
| 31 | NR                                | NR            | NR                      | NR  | NR        | NR   | NR  |
| 23 | Bisturi manual                    | Bisel interno | Quadrante per quadrante | NR  | NR        | Extração dente permanente                    | NR  |



| Artigos | Plano de tratamento         |       |            |          | Follow-up  |     |                        | Avaliação de uma recidiva |         |
|---------|-----------------------------|-------|------------|----------|------------|-----|------------------------|---------------------------|---------|
|         | Prescrições pós-operatórias |       |            |          | Frequência | Mês | Cuidados associados    | Sim/não                   | Grau    |
|         | Antibióticos                | AINEs | Antálgicos | Bochecho |            |     |                        |                           |         |
| 18      | Sim                         | NR    | Sim        | Sim      | Regular    | 18  | NR                     | Não                       | NR      |
| 7       | NR                          | NR    | NR         | Sim      | NR         | 1   | NR                     | Não                       | NR      |
| 5       | Sim                         | Sim   | NR         | Sim      | Regular    | 12  | NR                     | Não                       | NR      |
| 14      | Sim                         | NR    | NR         | NR       | Regular    | 6   | NR                     | Não                       | NR      |
| 8       | NR                          | NR    | NR         | NR       | Regular    | 12  | NR                     | Não                       | NR      |
| 9       | NR                          | NR    | NR         | NR       | Regular    | 15  | NR                     | NR                        | NR      |
|         | NR                          | NR    | NR         | NR       | Regular    | 15  | NR                     | NR                        | NR      |
| 26      | NR                          | NR    | NR         | NR       | NR         | 12  | NR                     | Não                       | NR      |
|         | NR                          | NR    | NR         | NR       | NR         | 12  | NR                     | Não                       | NR      |
|         | NR                          | NR    | NR         | NR       | NR         | 12  | NR                     | Não                       | NR      |
| 13      | NR                          | NR    | NR         | NR       | Regular    | 12  | NR                     | Não                       | NR      |
| 21      | Sim                         | NR    | Sim        | NR       | Regular    | 12  | NR                     | Não                       | NR      |
| 1       | NR                          | NR    | Sim        | Sim      | Regular    | 6   | NR                     | Não                       | NR      |
|         | NR                          | NR    | Sim        | Sim      | Regular    | 6   | NR                     | Não                       | NR      |
| 27      | NR                          | NR    | NR         | NR       | Regular    | 6   | NR                     | NR                        | NR      |
| 34      | NR                          | NR    | NR         | NR       | Regular    | 24  | ODF                    | Não                       | NR      |
| 32      | NR                          | NR    | NR         | NR       | Regular    | NR  | NR                     | Não                       | NR      |
| 15      | Sim                         | NR    | Sim        | NR       | Regular    | 24  | Tratamento periodontal | Não                       | NR      |
| 33      | NR                          | NR    | NR         | NR       | Regular    | 24  | Tratamento periodontal | Sim                       | Ligeiro |
| 36      | NR                          | NR    | Sim        | NR       | NR         | 12  | NR                     | Não                       | NR      |
|         | NR                          | NR    | Sim        | NR       | NR         | 12  | NR                     | Não                       | NR      |
| 10      | NR                          | NR    | NR         | NR       | Regular    | 24  | Tratamento periodontal | Não                       | NR      |
| 19      | NR                          | NR    | NR         | Sim      | Regular    | NR  | NR                     | NR                        | NR      |
| 22      | NR                          | Sim   | Sim        | Sim      | Regular    | NR  | NR                     | NR                        | NR      |
| 24      | NR                          | Sim   | NR         | Sim      | NR         | NR  | NR                     | NR                        | NR      |
| 35      | Sim                         | NR    | Sim        | Sim      | Regular    | 12  | Tratamento periodontal | Não                       | NR      |
| 42      | Sim                         | Sim   | NR         | NR       | NR         | 12  | NR                     | Não                       | NR      |
| 39      | NR                          | Sim   | Sim        | NR       | Regular    | 11  | ODF                    | Não                       | NR      |
| 41      | Sim                         | NR    | NR         | Sim      | Regular    | 24  | Tratamento periodontal | Sim                       | Ligeiro |
| 43      | NR                          | NR    | NR         | Sim      | Regular    | 3   | Tratamento periodontal | Sim                       | Medio   |
| 28      | Sim                         | NR    | Sim        | Sim      | Regular    | NR  | NR                     | Não                       | NR      |
| 11      | NR                          | Sim   | NR         | Sim      | Regular    | 24  | NR                     | Não                       | NR      |
| 29      | NR                          | NR    | NR         | NR       | Regular    | 24  | NR                     | Não                       | NR      |
| 37      | NR                          | NR    | NR         | NR       | Regular    | NR  | NR                     | NR                        | NR      |
| 25      | Sim                         | Sim   | NR         | NR       | Regular    | 12  | NR                     | Não                       | NR      |
| 30      | NR                          | NR    | NR         | Sim      | Regular    | NR  | Tratamento periodontal | NR                        | NR      |

|    |     |     |    |     |         |    |    |     |    |
|----|-----|-----|----|-----|---------|----|----|-----|----|
| 38 | NR  | NR  | NR | NR  | NR      | NR | NR | NR  | NR |
| 31 | NR  | NR  | NR | NR  | NR      | NR | NR | NR  | NR |
| 23 | Sim | Sim | NR | Sim | Regular | 12 | NR | Não | NR |

## Autorização de uso de imagens

Para ilustrar meu trabalho, escrevi aos 36 autores dos casos clínicos para ter a permissão de usar as suas imagens. 8 autores respondem positivamente (5, 8, 22, 23, 25, 26, 31, 42).


« Dear Doctor,


I am currently a student in Dentistry. My thesis subject is Gingival fibromatosis. I found your article inspiring and I referred to your article to illustrate my work. I would like to ask for your authorisation to use some of your images of your clinical case. Would that be alright for you ?


Many thanks in advance.


Best regards,


Hortense Hochain. »


 **Lata Goyal**  
<latagoyal83@gmail.com>  
Mer 11/05/2022 07:42  
À : Hortense Hochain  
Dear Dr.  
  
Surely... you can quote our work and use the photos... wishing you all the best for your thesis.

 **PRASAD DHADSE**  
<drprasaddhadse@gmail.com>  
Mer 27/04/2022 04:46  
À : Hortense Hochain  
Yes, of course you can but my name should be always mentioned for courtesy  
Thanks


 **Elisabete Resende**  
<elisabeteresende1974@gmail.com>  
Mar 26/04/2022 12:22  
À : Hortense Hochain  
Cc : eresende@fmed.uc.pt  
Hello.  
Yes, of course you can.  
Kind regards  
Elisabete


 **Rahul Morankar**  
<captainrahul88@gmail.com>  
Ven 06/05/2022 16:32  
À : Hortense Hochain  
Yes, of course you can. Best wishes

 **Preetha Chris**  
<preetha@smbalaji.com>  
Mer 27/04/2022 20:33  
À : Hortense Hochain  
Dear Hortense Hochain  
Thanks for reaching out to us. The image can be reused with appropriate citation and source for any non-commercial use.  
For commercial use, contact the publisher's office directly  
With best regards  
Dr. Preetha Balaji

 **Prof. Dr. Karthikeyan Ramalingam**  
<drkn79@gmail.com>  
Mar 26/04/2022 11:17  
À : Hortense Hochain  
Dear sir,  
Kindly acknowledge my name and affiliations to the pictures used in your thesis.

Sincerely,  
  
Prof Dr Karthikeyan Ramalingam, BDS, MDS, MBA(Hospital Administration).

 **Pawan Kumar**  
<drpkperio@gmail.com>  
Mar 26/04/2022 11:08  
À : Hortense Hochain  
Hi..you may use the photographs citing the reference.  
Best wishes..

 **sony1shashu2 japatti**  
<sony1shashu2@gmail.com>  
Jeu 28/04/2022 17:01  
À : Hortense Hochain  
Yes, of course you can.

