



CESPU

INSTITUTO UNIVERSITÁRIO
DE CIÊNCIAS DA SAÚDE

FECHO DE DIASTEMA COM RESTAURAÇÕES EM RESINA COMPOSTA APÓS O TRATAMENTO ORTODÔNTICO

Thiago Alberto Galvão Fernandes

Tese conducente ao Grau de Mestre em Medicina Dentária (Ciclo Integrado)

Gandra, 10 de janeiro de 2023



CESPU

INSTITUTO UNIVERSITÁRIO
DE CIÊNCIAS DA SAÚDE

Thiago Alberto Galvão Fernandes

Tese conducente ao Grau de Mestre em Medicina Dentária (Ciclo Integrado)

**FECHO DE DIASTEMA COM RESTAURAÇÕES
EM RESINA COMPOSTA APÓS O
TRATAMENTO ORTODÔNTICO**

Trabalho realizado sob a Orientação de Prof. Doutor Arnaldo Sousa

Declaração de Integridade

Eu, acima identificado, declaro ter atuado com absoluta integridade na elaboração deste trabalho, confirmo que em todo o trabalho conducente à sua elaboração não recorri a qualquer forma de falsificação de resultados ou à prática de plágio (ato pelo qual um indivíduo, mesmo por omissão, assume a autoria do trabalho intelectual pertencente a outrem, na sua totalidade ou em partes dele). Mas declaro que todas as frases que retirei de trabalhos anteriores pertencentes a outros autores foram referenciadas ou redigidas com novas palavras, tendo neste caso colocado a citação da fonte bibliográfica.

Declaração do Orientador

Eu, Arnaldo Sousa, com a categoria profissional de professor auxiliar convidado do Instituto Universitário de Ciências da Saúde, tendo assumido o papel de Orientador da dissertação intitulada “ Fecho de diastema com restaurações em resina composta após o tratamento ortodôntico” do Aluno do Mestrado Integrado em Medicina Dentária, “Thiago Alberto Galvão Fernandes”, declaro que sou de parecer favorável para que a Dissertação possa ser depositada para análise do Arguente do Júri nomeado para o efeito para a Admissão a provas publicas conducentes à obtenção do Grau de Mestre.

AGRADECIMENTOS

Em primeiro lugar, quero agradecer a Deus, por todos os obstáculos colocados em meu caminho, para que eu pudesse superá-los e assim ter mais força para continuar minha caminhada.

Aos meus pais (em memória), que sempre persistiram nos meus estudos, não mediram esforços durante toda a vida para que eu tivesse sucesso profissional e que hoje, mesmo não estando ao meu lado (fisicamente), estão de alguma forma presentes e orgulhosos da minha jornada acadêmica.

A minha maravilhosa esposa, Dorimar, que está sempre ao meu lado me incentivando e apoiando de todas as formas, para que eu me torne um profissional a cada dia melhor.

A minha família, meus filhos e minha sogra, que acompanharam de perto todo o meu sacrifício para concluir essa etapa acadêmica.

Aos meus colegas de curso, companheiros, amigos, profissionais formados a tantos anos e que juntos, estudamos, rimos e compartilhamos essa experiência de estudar num país diferente em busca do mesmo sonho.

A instituição CESPu, através de seus funcionários e estrutura de qualidade, com instalações modernas, que possibilitou essa jornada acadêmica de maneira simples e objetiva, reciclando meus conhecimentos.

RESUMO

Os diastemas na região anterior são um problema estético. Com a descoberta de novas técnicas, mais conservadoras, materiais mais modernos e duradouros, redução de tempo clínico e diminuição do custo de tratamento, o fecho de diastemas tornou-se um dos mais procurados tratamentos estéticos. Este sendo associado ao tratamento ortodôntico como fator de melhoria estética e funcional, além de resultados previsíveis e mais rápidos. Os médicos dentistas utilizam em larga escala esta técnica.

O objetivo desta revisão sistemática é avaliar as evidências científicas sobre o fecho de diastemas através da utilização de resinas compostas diretas, após tratamento ortodôntico, assim determinando as vantagens e desvantagens deste tipo de tratamento.

Palavras-chave: “Diastema”, “Closure”, “Composite resins”, “Orthodontic Treatment”.

ABSTRACT

Diastemas in the anterior region are aesthetic problems. With the discovery of new techniques, more conservative, modern and long-lasting materials, reduction of clinical time and cost of treatments, the closure of diastemas has become one of the most types of aesthetic treatments recently. This being associated with orthodontic as a factor of aesthetic and functional improvements, in addition to predictable and faster results. Dentists mind this technique on a large scale.

The aim of this review is to evaluate how scientific evidence on the closure of diastema through the use of direct composite resins, after orthodontic treatment, determines as well as advantages and this type of treatment.

Keywords: “Diastema”, “Closure”, “Composite resins”, “Orthodontic Treatment”.

ÍNDICE GERAL

1. INTRODUÇÃO	1
2. OBJETIVOS	3
a. OBJETIVO GERAL	3
b. OBJETIVOS ESPECÍFICOS	3
3.METODOLOGIA (MATERIAL E MÉTODO)	4
3.1 ESTRATÉGIAS DE PESQUISA	4
3.2 CRITÉRIOS DE INCLUSÃO	4
3.3 CRITÉRIOS DE EXCLUSÃO	5
3.1 SELEÇÃO DOS ARTIGOS	5
4. RESULTADOS	6
5. DISCUSSÃO	13
6. CONCLUSÃO	19
REFERÊNCIAS	20

ÍNDICE DE FIGURAS

Figura 1: Metodologia PICO

Figura 2: Diagrama de Fluxo para Revisões Sistemáticas

ÍNDICE DE TABELAS

Tabela 1: Estratégias de pesquisa

Tabela 2: Dados relevantes coletados dos estudos selecionados.

LISTA DE ABREVIATURA

PICO - Paciente, Intervenção, Comparação e "*Outcomes*"

1. INTRODUÇÃO

Diastemas anteriores são problemas estéticos comumente apresentados pelos pacientes. Com o advento de materiais de resina composta de qualidade superior, a técnica de condicionamento ácido/resina pode ser usada para fornecer uma abordagem conservadora e prática para o fecho do espaço interdentário¹. Nas dentições primárias e mistas, os espaços anteriores são comuns e considerados normais².

O diastema da linha média pode ser causado por vários fatores, como: inserção do freio labial alta, patologia da linha média, microdontia, mesiodens, incisivos laterais em forma de cone, agenesia do incisivo lateral, cistos na região da linha média, maus hábitos (chupar dedo, empurrar a língua e/ou sugação labial), malformações dentárias ou genética, inclinação do incisivo maxilar, discrepâncias dento-esqueléticas e coalescência imperfeita do septo interdentário^{3,4}.

Diferentes fatores determinam a escolha de plano de tratamento a ser definida. A relação largura/comprimento dos incisivos centrais para reabilitação estética, o número de dentes a serem tratados, a colocação e localização de proeminências e concavidades (escultura dentária) para criar a ilusão de profundidade e naturalidade, são decididas de acordo com essa proporção. A técnica e o material adequados são baseados em limitações de tempo, físicos, fisiológicos e econômicos. Resinas compostas têm propriedades físicas e mecânicas similares às do dente natural e possuem uma aparência como dentina natural e esmalte. Oferecem uma variedade de tons e opacidades projetadas especificamente para a técnica *de Layering* ou técnica de incrementos⁴.

Entre os tratamentos para o fecho do diastema (ortodôntico, restaurador ou protético), o uso de compósitos de resina parece ser mais prático e conservador⁵. No entanto, para obter melhores resultados estéticos, é frequentemente necessária uma abordagem interdisciplinar. O tratamento ortodôntico, através de uma pequena movimentação dentária, em casos onde a linha média maxilar desviada é corrigida e harmonizada com a linha média facial. O uso da resina direta, técnica conservadora, como em restaurações proximais e remodelação da forma dentária fornece o arranjo simétrico e harmonioso dos dentes. No caso de alteração da forma do dente, a avaliação de tratamentos anteriores, a análise do espaço e o enceramento diagnóstico são importantes.

As várias vantagens da restauração direta são: a conservação da estrutura dentária, reversibilidade do procedimento, menor custo para o paciente e relativa facilidade de adição ou remoção de materiais quando necessário. A aparência estética dos dentes faz parte de um contexto geral, a contribuir diretamente para a estética facial. A assimetria na linha média cria uma apresentação estética inaceitável para os pacientes. Quando se faz o fecho do diastema, a linha média dentária, a relação oclusal e a proporção estética do dente, devem ser consideradas e devem coincidir com a linha média do rosto⁵.

Todos os materiais compósitos possuem dureza, grau de cisalhamento e força compressiva e não são ideais para áreas de muito stress. A presença de forças oclusais não funcionais como: o bruxismo, as mordidas de “topo a topo” da classe III ou hábitos orais nocivos, podem comprometer a longevidade das restaurações de resina. Além disso, a coloração das restaurações não são como as de cerâmica, no entanto, isto depende da qualidade dos procedimentos de acabamento e polimento, e podem ser corrigidas em consultas de controle. Apesar das restaurações diretas de resina terem essas desvantagens, o desenvolvimento de técnicas de adesão e materiais de resina de melhor qualidade dão aos médicos dentistas a oportunidade de criar restaurações mais conservadoras, funcionais, estéticas, económicas e duradouras, além de diminuir o tempo de tratamento⁴.

2. OBJETIVOS

a. OBJETIVO GERAL

O objetivo é avaliar as evidências científicas destas restaurações, através de revisão de casos clínicos, sobre o fecho de diastemas com resinas compostas diretas após tratamento ortodôntico.

b. OBJETIVOS ESPECÍFICOS

- Avaliar as vantagens do fecho de diastema anterior com a utilização de restaurações em resina composta.
- Avaliar o sucesso dos trabalhos a utilizar resina composta direta.
- Avaliar o sucesso dos trabalhos após tratamento ortodôntico.

3. METODOLOGIA (MATERIAL E MÉTODO)

A elaboração deste trabalho baseia-se numa revisão sistemática integrativa da bibliografia existente relacionada com o tema a desenvolver, utilizando a base de dados científica *PubMed*. Os seguintes termos de pesquisa foram aplicados: “Diastema”, “Closure”, “Restoration”, “Composite resins”, “Orthodontic Treatment”.

3.1 ESTRATÉGIAS DE PESQUISA

Para recolher o máximo de informação possível sobre o tema, foram utilizadas as seguintes combinações de palavras-chave: **Busca 1:** Diastema AND Closure, **Busca 2:** Diastema AND Closure AND Composite resins, **Busca 3:** Diastema and Closure AND Composite resins AND Orthodontic Treatment, combinadas através do operador booleano AND e/ou OR, para que o maior número de artigos pudesse ser obtido (Tabela 1).

<i>PubMed</i>		
Número de Procura	Palavras de Pesquisa	Número de Artigos
#1	Diastema AND Closure	271
#2	Diastema AND Closure AND Composite resins	50
#3	Diastema and Closure AND Composite resins AND Orthodontic Treatment	24

Tabela 1: Estratégias de pesquisa

3.2 CRITÉRIOS DE INCLUSÃO

- Idioma: Inglês.
- Data de Publicação: artigos publicados nos últimos 10 anos (2012- 2022).
- Obtenção de artigos em PDF completos.
- Tipo de estudo: Artigos Clínicos e Randomizados

3.3 CRITÉRIOS DE EXCLUSÃO

- Artigos não em inglês.
- Data de Publicação: inferior a 2012.
- Artigos não recuperáveis em PDF em texto completo.
- Artigos que, através do Título ou Resumo não tenham mostrado utilidade para este trabalho.
- Revisão sistemática integrativa e Meta-análise

Os estudos incluídos na presente revisão sistemática integrativa, foram selecionados de acordo com os seguintes critérios, seguindo a estratégia (PICO Strategy) Figura 1.

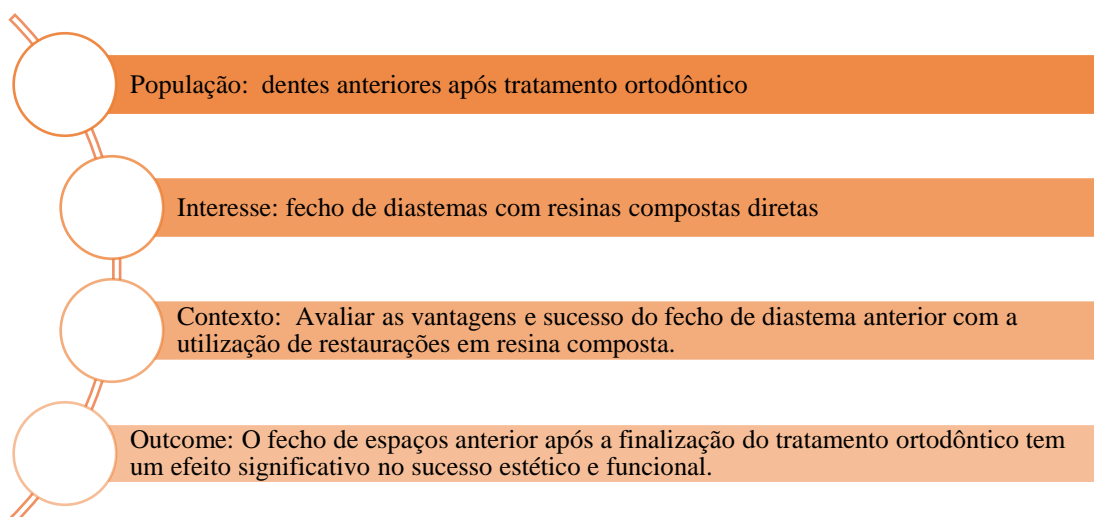


Figura 1: Metodologia PICO

3.4 SELEÇÃO DOS ARTIGOS

O total de 345 artigos selecionados, e compilados a partir das palavras-chaves e filtro do *PubMed*, passou por uma seleção descrita no Fluxograma de pesquisas bibliográficas na Figura 2.

Foi realizada uma avaliação com base no título e no resumo, seguido da leitura completa dos artigos. Após a leitura dos artigos na íntegra, foram selecionados 8 artigos de acordo com o objetivo deste estudo.

4. RESULTADOS

Na etapa de identificação, a pesquisa bibliográfica identificou um total de 345 artigos. Após a seleção de artigo somente em inglês foram excluídos 32, totalizando 313 artigos na língua inglesa. Foram também excluídos, 162 artigos por não serem publicados entre 2010 e 2022, totalizando 151 artigos.

Esses 151 artigos foram inseridos no programa organizador de bibliografias. Após a remoção dos duplicados (34) restaram 117 artigos.

Na etapa da seleção, foram analisados individualmente todos os títulos e resumos. Desses foram excluídos 96, pois não eram pertinentes ao tema desta pesquisa. Restaram 21 artigos dessa seleção.

Finalmente na etapa da inclusão, foram selecionados 8 para revisão sistemática integrativa (Figura 2).

As seguintes informações foram retiradas para esta revisão: Autores/ano de publicação, tipo de estudo, objetivos, resultados e conclusões.

Os 8 artigos selecionados que cumpriam os objetivos desta pesquisa, foram organizados em grupos citados abaixo:

- Nomes dos autores e ano de publicação
- Tipo de estudo
- Objetivo principal de cada trabalho;
- Resultados de interesse a esta pesquisa.
- Conclusão

Figura 2: Diagrama de Fluxo para Revisões Sistemáticas

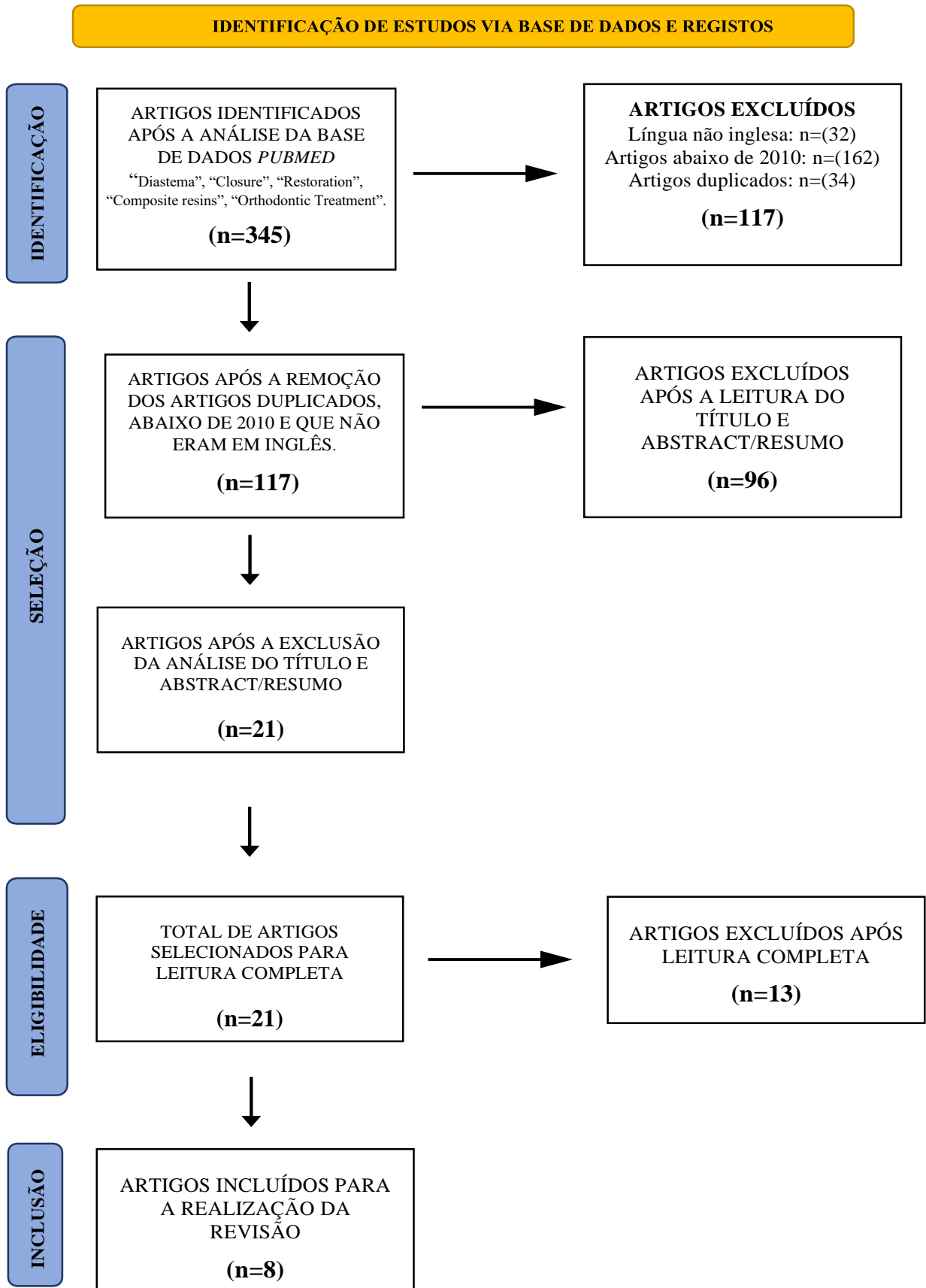


Tabela 2: Dados relevantes coletados dos estudos selecionados.

AUTOR/ANO	OBJETIVO	TIPO DE ESTUDO	RESULTADOS	CONCLUSÃO
Rathi S <i>et al</i> 2022	Relato de caso clínico que trata de um indivíduo a apresentar anomalia do lateral do arco superior juntamente com diastema na linha média. O protocolo de tratamento multidisciplinar de tratamento ortodôntico envolve menor movimentação dentária e fecho de espaço em conjunto com uma técnica restauradora para correção foi o preferido.	Relato de caso	Foi realizada a frenectomia seguida de fecho de espaço pelo tratamento ortodôntico e mecânica de arco contínuo, com retração em massa nos arcos superior e inferior. Foi realizado a restauração dos laterais.	Uma abordagem de tratamento combinado foi preferida para corrigir um defeito resultante de diastema e incisivos laterais em forma conóide. O movimento dentário menor e o acúmulo de resina composta nos incisivos laterais foram concluídos. Nesta situação clínica, o tratamento restaurador se beneficiou da correção ortodôntica do mau posicionamento dentário local.
Comba A <i>et al</i> 2020	Avaliar o desempenho de restaurações aditivas diretas de resina composta em dentes anteriores na correção de forma e posição em pacientes submetidos a tratamentos ortodônticos prévios com discrepância de Bolton.	Estudo retrospectivo	Todas restaurações foram na região anterior da maxila superior: 67 incisivos centrais, 81 incisivos laterais, 21 caninos. 110 foram realizadas para correção de diastema e 59 para recontorno forma do dente. O seguimento médio foi de 59 meses após a restauração. Pequeno lascamento do compósito foi encontrado em 13,64% dos casos e fratura parcial da restauração em 1,82% dos casos. Desgaste leve e aceitável das restaurações foi encontrado em 9,09% dos casos. Duas restaurações mostraram lesão de cárie contínua com a margem, porém somente um paciente aceitou trocá-la.	Após 5 anos, a restauração direta de resina composta mostrou um desempenho clínico bom ou muito bom associado a uma estética satisfatória e procedimentos conservadores completos. Um baixo número de falhas, que foram facilmente reparadas para atingir forma, função e estética foram encontrados.

<p>Revilla-Leon <i>et al</i> 2019</p>	<p>Descreve a técnica de infiltração de resina para tratar as manchas brancas apresentadas nos dentes superiores e inferiores de um paciente jovem após tratamento ortodôntico e o fluxo de trabalho digital para planejar o fecho de um diastema nos dentes anteriores superiores a usar fotografias faciais</p>	<p>Relato de Caso</p>	<p>Após o tratamento ortodôntico o paciente apresentou, linha labial média, linha convexa do sorriso e 2 mm de exposição do dente superior em posição de repouso. Foi então selecionado para elaborar um enceramento diagnóstico aditivo com o objetivo de fechar o diastema interporximal entre os incisivos centrais superiores. Desejava-se criar simultaneamente os dois incisivos centrais superiores com a mesma largura. O diastema apresentado entre os incisivos centrais superiores foi tratado com restaurações diretas de resina composta a usar uma técnica de estratificação. O paciente ficou satisfeito com o resultado estético de seu tratamento.</p>	<p>Um enceramento de diagnóstico digital foi realizado com software CAD odontológico e usado para fabricar aditivamente um design de índice de silicone de 3 peças que inclui índices de silicone flexíveis labial e lingual com uma moldeira rígida personalizada. Que fornece uma melhoria importante, a alterar o caminho de inserção de vertical para horizontal, traduz com precisão o tamanho e a forma da restauração virtualmente planeada e permite a fotopolimerização do material através do silicone.</p>
<p>Romero <i>et al</i> 2017</p>	<p>Um plano de tratamento multidisciplinar foi formulado que incluía tratamento ortodôntico limitado para distribuição de espaço interporximal, seguido do fecho de diastema com restaurações diretas de resina composta para todos os dentes anteriores superiores para desenvolver uma morfologia dentária proporcionalmente agradável.</p>	<p>Relato Clínico</p>	<p>No tratamento ortodôntico teve a redução do diastema da linha média de 3 mm para 1 mm. Após 6 semanas de tratamento, o diastema media os 1 mm planejado. Após o tratamento, foi realizado o incremento de resina composta microhíbrida de corpo A1 e incremento facial final de resina composta microparticulada de esmalte A1 de canino direito à canino esquerdo.</p>	<p>O uso de ortodontia limitada para o fecho de diastema com fio de arco segmentar de incisivo central a incisivo central em conjunto com uma cadeia de elastômeros é previsível, desde que a retração dos incisivos não seja necessária. Após o tratamento ortodôntico, as resinas compostas foram usadas não apenas para fechar o diastema remanescente, mas também para estabilizar os dentes. Uma frenectomia pós-tratamento foi considerada desnecessária porque não havia excesso de tecido residual. A gengiva interdental entre os incisivos centrais foi “espremida” junto com o movimento dos dentes, a deslocar fisicamente o tecido no sentido coronal para criar uma papila, como mais um benefício do tratamento ortodôntico. Com o tratamento, o sorriso da</p>

				paciente exibiu contornos gengivais harmoniosos e tamanho e formato apropriados dos dentes.
Sobrinho <i>et al</i> 2016	O objetivo deste relato é apresentar um caso clínico de fecho de diastema com resina composta. O caso destaca aspectos importantes como o perfil de emergência e a forma dentária, ambos necessários para a manutenção da saúde gengival e formação da papila interdental após o tratamento restaurador.	Relato de Caso	O exame clínico revelou a presença de diastemas de vários tamanhos na dentição anterior após o tratamento ortodôntico O incisivo lateral direito tinha 8 mm de altura e 5 mm de largura, e o incisivo lateral esquerdo tinha 7 mm de altura e 5 mm de largura. Uma semana após o fecho do diastema, foi observada uma redução substancial do triângulo preto entre o incisivo lateral direito e o canino Após 45 dias, os triângulos pretos foram eliminados, com excelente resultado estético	Após a conclusão das restaurações e 3 meses de observação, ficou claro que o planeamento correto para o fecho do diastema com resina composta nanohíbrida permitiu o restabelecimento da arquitetura dentogengival com saúde periodontal adequada. Isso permitiu a reorganização da papila interdental nas áreas restauradas, a proporcionar um resultado final esteticamente agradável.
Demirci <i>et al</i> 2015	Avaliar o desempenho clínico a médio prazo de compósitos diretos para fecho de diastemas e recontorno dos dentes a usar um compósito nano e nanohíbrido em combinação com adesivos de condicionamento e enxágue de três ou dois passos após o tratamento	Estudo Clínico	No retorno do primeiro ano, nenhuma das restaurações falhou, resultando em uma taxa de sucesso de 100%. Na revisão do segundo ano, duas restaurações Filtek Supreme XT e duas restaurações CeramX Duo falharam devido a fractura, após 3 anos, duas restaurações falharam e a taxa de sucesso caiu para 95,7% para Filtek Supreme XT e 95,8% para CeramX Duo. Após 4 anos, uma restauração Filtek Supreme XT exibiu cárie adjacente à sua margem e teve que ser substituída. Além disso, no retorno do quarto ano, uma restauração Filtek Supreme XT e duas restaurações CeramX Duo falharam devido a	As taxas de sobrevivência de 4 anos de compósitos foram favoráveis e quase iguais. As restaurações compostas exibiram excelentes resultados clínicos em relação à correspondência de cores, descoloração marginal, desgaste ou perda de forma anatômica, formação de cárie, adaptação marginal e textura da superfície, após o período de avaliação de 4 anos. Pode-se concluir que o uso de compósitos modernos, como nanohíbridos e nanocompósitos, utilizados no presente estudo, podem resultar

	com aparelhos ortodônticos fixos.		<p>fractura. Essas apresentadas na forma de lascas da restauração (ocorreu em mais de 1/4 das restaurações) ou perda de parte do contato. As restaurações que falharam tiveram que ser substituídas ou reparadas devido à adaptação marginal e estética comprometidas.</p> <p>No retorno do quarto ano, todas as restaurações eram clinicamente ideais em relação à correspondência de cores. Com exceção das restaurações que falharam, 90,8% e 91,2% das restaurações Filtek Supreme XT e CeramX Duo, respectivamente, foram clinicamente ideais (Alpha) em relação à adaptação marginal.</p>	em restaurações de alta qualidade e bons resultados a longo prazo.
Hwang SK <i>et al.</i> 2012	Este caso clínico relata um paciente com espaços interdentais irregulares e desvio da linha média na região anterior da maxila. As expectativas estéticas do paciente foram atendidas por meio de uma abordagem que consiste em colagem direta de resina e movimento ortodôntico para recontornar os dentes e corrigir a linha média, respectivamente.	Relato de Caso	<p>O maior espaço interdentário foi entre dois incisivos centrais, aproximadamente 1 mm. A linha média maxilar tinha deslocado 2 mm para o lado direito da linha média facial.</p> <p>A soma das larguras méso-distais dos dentes superiores e inferiores foi de 46,0 e 36,8 mm, respectivamente. Os dentes superiores mostraram-se menores (77,2%) do que o valor médio (80,1%).</p> <p>Após duas semanas de tratamento ortodôntico, o espaço entre o incisivo lateral esquerdo e o canino esquerdo foi fechado e ambos os incisivos centrais movidos para a esquerda resultando na correção da linha média superior. Após seis semanas de tratamento ortodôntico, os dentes estavam em posições adequadas.</p> <p>Após a distribuição dos espaços com o tratamento ortodôntico, uma resina composta microhíbrida, foi usada para os acúmulos de resina. Cuidados foram tomados para atingir o contorno proximal desejado, especialmente na área da ameia gengival. Foi possível obter um ótimo resultado estético com uma</p>	A abordagem abrangente a combinar construções diretas de compósitos e movimento dentário ortodôntico resultou em resultados mais bem-sucedidos e na satisfação do paciente, em vez de um simples fecho com adição de compósitos.

			combinação de restauração e pequena movimentação dentária. Embora o paciente estivesse satisfeito com a aparência, um resultado melhor seria obtido se o nível gengival dos incisivos centrais tivesse sido corrigido através de uma abordagem periodontal.	
Ozden B et al 2012	Este relato de caso descreve o tratamento de um incisivo central superior fundido a usar uma abordagem multidisciplinar para gerenciar e restaurar a função e a aparência estética.	Relato de caso	<p>O tratamento ortodôntico foi planejado para o tratamento da hemisseção dentária fusionada. Optou-se pela remoção do dente supranumerário. A coroa foi dividida com uma broca diamantada. O diastema entre os incisivos centrais superiores foi fechado com tratamento ortodôntico. Antes do procedimento, o primeiro pré-molar superior direito foi extraído para permitir a erupção adequada do canino superior direito.</p> <p>O dente foi então restaurado com uma resina composta. O incisivo central superior direito ainda estava saudável após um período de acompanhamento de 24 meses. A sondagem não revelou nenhuma bolsa periodontal ao redor do incisivo central e a inserção estava dentro dos limites biológicos normais.</p>	Após cuidadosa avaliação clínica e radiográfica, a hemisseção pode ser selecionada como uma alternativa de tratamento adequada nos casos em que um dente permanente é fundido com um dente supranumerário. Uma abordagem multidisciplinar com a cooperação de diferentes profissionais pode contribuir para o sucesso de um plano de tratamento.

5. DISCUSSÃO

O espaço entre os dentes do setor anterior é um fator estético encontrado entre as principais queixas dos pacientes. Pode ser resolvida através de várias abordagens, como: fecho de espaço direto com resina composta, tratamento ortodôntico ou faceta⁵. Quando os dentes estão severamente desalinhados, o tratamento ortodôntico contribui para a criação de uma posição dentária adequada, este fornece resultados satisfatórios através da movimentação dentária e remodelação da área, sem qualquer perda da estrutura dentária, porém necessita de tempo, treino clínico e equipamentos especiais com instrumentação adequada⁵.

A maioria dos artigos selecionados, apresentaram resultados da durabilidade das restaurações que foram realizadas após o tratamento ortodôntico.

- As restaurações com resina composta apresentaram um prognóstico favorável em relação à estética e durabilidade⁶.

- As restaurações realizadas para fecho de diastema após tratamento ortodôntico, parece ser uma ótima solução para trazer maior estética e harmonização do sorriso⁷.

- Quando o fecho do diastema anterior superior é planeado, as dimensões dos dentes devem ser analisadas para determinar a existência de discrepâncias nos tamanhos dos dentes. Caso não haja discrepâncias, o tratamento pode ser realizado com terapia ortodôntica; entretanto, se as discrepâncias forem confirmadas, um tratamento que aumente as dimensões da coroa do dente deve ser considerado⁷.

- Após um intervalo médio de acompanhamento de 55,1 meses, autores classificaram mais de 90% das restaurações como “cl clinicamente excelentes” ou “cl clinicamente boas”⁶.

- Durante a fase de planeamento do tratamento ortodôntico, a correção de discrepâncias na forma dos dentes usando restaurações diretas de resina composta permite a retenção dos dentes em forma conóide, desde que o potencial de crescimento remanescente, os parâmetros verticais esqueléticos e dentários do paciente e a localização anatômica sugiram que o fecho do espaço ortodôntico pode ser desfavorável⁸.

A ortodontia, juntamente com a medicina dentária restauradora, pode interagir para produzir harmonias na forma de simetria, proporção e estética ideais. Uma

abordagem multidisciplinar no planeamento e execução do tratamento, bem como o uso de técnicas restauradoras, aprimora um resultado final conservador, mas muito estético⁹.

Hwang SK *et al*, 2012⁵ relataram que em casos clínicos nos quais é indicada a correção conservadora e estética da aparência dos dentes anteriores, podem ser preferíveis as restaurações diretas de resina composta. No entanto, para melhores resultados estéticos, também é necessária uma abordagem interdisciplinar. Através de uma pequena movimentação dentária, no qual o desvio da linha média maxilar pode ser corrigido e harmonizado com a linha média facial. O uso de adesão de resina direta conservadora, como porções proximais e recontorno da forma do dente, proporcionam arranjo simétrico e harmonioso dos dentes.

Quando é planeado o fecho do diastema anterior superior, as dimensões dos dentes devem ser analisadas para determinar a existência de discrepâncias nos tamanhos dos dentes. Caso não haja discrepâncias, o tratamento pode ser realizado com terapia ortodôntica; entretanto, se as discrepâncias forem confirmadas, um tratamento que aumente as dimensões da coroa do dente deve ser considerado⁷.

A maioria dos artigos selecionados através da metodologia empregada, analisaram a durabilidade do fecho de diastema a utilizar resina composta após o tratamento ortodôntico. A resina composta tem propriedades físicas e mecânicas semelhantes ao do dente natural e possuem uma aparência natural similar ao da dentina e do esmalte. Elas oferecem uma ampla variedade de tons e opacidades projetadas especificamente para técnica de estratificação ou de "incrementos"⁴. Assim, torna-se uma ótima escolha de anatomização de dentes após tratamento ortodôntico.

Estética nos diastemas

O planeamento e restauração de um sorriso esteticamente aceitável estão diretamente relacionados com princípios artísticos e científicos, que são estabelecidos a partir da recolha de informações do paciente através de: moldes de diagnóstico, medições da anatomia dentária e facial, e conceitos básicos de beleza, além da auto-percepção dos pacientes. Os médicos dentistas podem criar um sorriso estético a equilibrar as necessidades funcionais do paciente e as interações entre dentes, oclusão, tecido gengival e lábios. Quando se prevê o fecho do diastema anterior, as dimensões dentárias devem

ser analisadas para determinar a existência de quaisquer discrepâncias nos tamanhos dos elementos. Caso não haja, o tratamento pode ser realizado com tratamento ortodôntico; se as discrepâncias forem confirmadas, um tratamento que aumente as dimensões da coroa do dente deve ser considerado⁷.

No estudo de Sobrinho *et al*⁷, o paciente havia concluído o tratamento ortodôntico, mas ainda apresentava diastemas na região anterior que impactavam negativamente na sua autoestima. Portanto, foi planejado o fecho do diastema com restaurações diretas de resina composta. No caso presente, quando os espaços entre os incisivos laterais e caninos foram corrigidos, o material restaurador não foi inserido com a intenção de preencher o espaço interdentário. Este método resultou inicialmente em triângulos pretos. Foi solicitado ao paciente controlar semanalmente. Após 45 dias, a papila interdentária tinha-se reorganizado nesses espaços, não havendo necessidade de intervenções extras⁷.

O espaço interdentário é uma área física compreendida entre dois dentes, seu formato e volume são determinados pela morfologia dentária. O ponto ou área de contato que está situada no terço médio da coroa fazem as faces oclusal e vestibular da pirâmide gengival mais estreitos. Essa característica morfológica pode ser levada em consideração quando são realizadas essas abordagens nas restaurações. A pirâmide cervical é ocupada pela gengiva papilar interdentária, a qual é formada por uma densa camada de tecido conjuntivo, coberto por epitélio oral. A relação de contato de dente, largura proximal do dente e junção cimento esmalte, são os fatores que determinam seu formato⁷.

Os perfis de emergência podem ser interpretados como formas geométricas que servem de guias para formar restaurações e preparações dentárias, afetando a conveniência e a eficácia dos procedimentos de higiene oral. A presença de diastemas contribui para a ausência de papila gengival. O preenchimento incompleto da papila, resulta no chamado “triângulo preto” na ameia interproximal, essa é uma preocupação estética quando no fecho dos espaços anteriores. Esse preenchimento pode ser alcançado através da criação de um novo ponto de contato e a diminuição da distância entre os pontos de contato e a crista óssea na área proximal⁷.

Para Sobrinho *et al*⁷, a presença de diastemas contribui para a ausência de papila gengival, no presente caso um dos objetivos do tratamento proposto, além da correção do espaço, foi a formação de papila com contorno adequado através da criação de contatos proximais. Espaços interdentários, ou triângulos pretos, ficaram evidentes imediatamente

após os procedimentos restauradores diretos. Foi realizado um esforço para limitar a distância entre o contato proximal e a crista óssea em 5 mm ou menos, a permitir que o tecido gengival se reorganizasse nos espaços triangulares. Nesse sentido, o posicionamento adequado do contato proximal foi fundamental no presente caso para obter o resultado desejado induzindo o tecido gengival a formar papila, resultado que está de acordo com os achados de outros autores.

A utilização da resina composta após tratamento ortodôntico também pode ser utilizada para casos de fusão ou geminação dentária, que são anormalidades primárias de desenvolvimento dos dentes que podem requerer após tratamento ortodôntico, tratamentos estéticos¹⁰.

Durabilidade das restaurações após fecho de diastema

Discrepâncias na dimensão dos dentes anteriores superiores e inferiores, conhecidas como discrepância de Bolton, representam clinicamente um problema que afeta negativamente a dentição e a oclusão, criando problemas relacionados à estética, função, fala, apinhamento ou espaçamento^{6,8}.

As restaurações em resina composta aditivas diretas são consideradas uma ferramenta confiável nesses cenários clínicos em comparação com as restaurações indiretas, especialmente para dentes saudáveis que necessitam de correção estética em situações em que uma abordagem de preservação máxima do dente é imperativa, como em jovens, ortodonticamente tratados⁶.

No estudo de Comba A *et al*, 2020⁶, realizada em pacientes submetidos a tratamento ortodôntico, mostraram que a utilização de restaurações compostas nanohíbridas apresentaram bom desempenho clínico após cinco anos de acompanhamento. Após um intervalo médio de acompanhamento de 55,1 meses, os autores das pesquisas classificaram mais de 90% das restaurações como “cl clinicamente excelentes” ou “cl clinicamente boas”. Com um período de acompanhamento mais longo, mais de 95% das restaurações foram classificadas como clinicamente excelentes ou boas.

No trabalho de Comba A *et al*⁶, foram avaliados também, outros trabalhos sobre a durabilidade de restaurações diretas com resina composta. Após 60 meses, os autores relataram que nenhuma das restaurações foi totalmente perdida, resultando numa taxa de

retenção geral de 91%. Cerca de 62% das restaurações não apresentaram diferença de cor perceptível em comparação com o dente adjacente, e a saúde gengival indicava que 73% das amostras estavam sem sinais de inflamação.

A possibilidade de melhorar a estética com uma abordagem a incluir um tratamento ortodôntico fixo e um protocolo aditivo direto foi considerada para corrigir discrepâncias no tamanho e forma dos dentes como um tratamento excelente e minimamente invasivo. De acordo com o estudo de Comba A⁶, a avaliação clínica de quatro anos de construções em resina composta diretas para fecho de espaços após tratamento ortodôntico mostrou taxas de sobrevivência favoráveis. As restaurações exibiram excelentes pontuações em relação à combinação de cores, adaptação marginal, textura, descoloração marginal, desgaste/perda da forma anatômica e formação de cárie.

Para Demirci *et al*, 2015⁸ as taxas de sobrevivência de 4 anos para restaurações Filtek Supreme XT e para restaurações CeramX Duo foram de 92,8% e 93%, respectivamente. Esses resultados estão de acordo com os resultados dos estudos que avaliaram clinicamente 87 adições diretas de compósitos para corrigir a forma e a posição dos dentes em 23 adultos com uma taxa de sobrevivência de 5 anos de 89%. Por outro lado, as taxas de sobrevivência no estudo de Demirci *et al*, são ligeiramente superiores aos resultados de outros autores que avaliaram o recontorno dos dentes e o fecho do diastema usando restaurações diretas de compósitos⁸.

Ainda Demirci *et al*, examinou 176 construções em resina composta diretas e obteve uma taxa de sobrevivência em 5 anos de 84,6%, enquanto em outro estudo deste mesmo autor, investigou 284 construções em resina composta diretas e obteve uma taxa de sobrevivência em 5 anos de 79,2%⁸. O uso de diferentes adesivos dentinários e compósitos no presente estudo e em outros estudos pode ter contribuído para a diferença nos resultados obtidos. Também foi relatado que o tamanho da restauração influencia o desempenho estético e a integridade marginal de compósitos diretos. Portanto, o tamanho da restauração pode influenciar as taxas de sobrevivência⁸.

Revilla-Leon *et al*, em 2019¹¹, utilizou fluxo de trabalho digital completo para procedimentos de diagnóstico e planeamento de tratamento, a utilizar scanners intraorais. Foi relatado que, a longevidade de restaurações diretas de resina composta em dentes anteriores apresentou um bom desempenho clínico a longo prazo (3 anos ou mais) a relatar taxas anuais de falha de 0% a 4,1%.

Benefícios de uma restauração direta após tratamento ortodôntico

Todas as opções de tratamento para fecho de diastema devem ser consideradas e apresentadas ao paciente. Para fechar os diastemas apenas com ortodontia, muitas vezes é necessário um tratamento ortodôntico abrangente, que não resolveria a discrepância de formato do dente e que era uma opção desagradável para o paciente em termos de tempo e dinheiro. A opção de ortodontia limitada e restaurações diretas pode ser atraente para o paciente em termos de finanças, oportunidade e conservação da estrutura dentária¹².

Romero *et al*, em 2018, fez uma análise estética do sorriso de uma paciente, a fim de estabelecer as proporções adequadas dos dentes. A largura do incisivo central foi de 8 mm. Se o diastema maxilar de 3 mm fosse fechado apenas com restaurações de resina composta, os incisivos centrais teriam 9,5 mm de largura, o que seria muito excessivo. Com ortodontia prévia limitada, o diastema maxilar foi reduzido para 1 mm¹².

Assim, os incisivos centrais foram restaurados para uma largura de 8,5 mm com restaurações de resina composta. A largura do incisivo central resultante do paciente foi igual ao valor médio da população e ficou harmonioso com os dentes adjacentes e com a face do paciente.

O uso de ortodontia limitada para fecho de diastemas com fio de arco segmentar de incisivo central a incisivo central em conjunto com uma cadeia de elastômeros é previsível, desde que a retração dos incisivos não seja necessária. Após o tratamento ortodôntico, as resinas compostas foram usadas não apenas para fechar o diastema remanescente, mas também para estabilizar os dentes¹².

6. CONCLUSÃO

A restauração direta de resina composta após tratamento ortodôntico mostrou um desempenho clínico bom ou muito bom associado a uma estética satisfatória e procedimentos conservadores completos. No geral, foi encontrado um baixo número de falhas, que foram facilmente reparadas para atingir forma, função e estética corretas.

A taxa de sucesso das restaurações foi considerada como 90,3% e a duração média da sobrevivência foi de 46,2 meses.

O planeamento correto para o fecho do diastema, a combinar finalização da resina composta após o tratamento ortodôntico, permitiu o restabelecimento da arquitetura dentogengival com saúde periodontal adequada. Isso permitiu a reorganização da papila interdentária nas áreas restauradas, a proporcionar um resultado final esteticamente agradável.

REFERÊNCIAS

1. Namkarunarunroj A, Leevailoj C. The use of elastomeric ligatures and composite resin as an alternative to orthodontic treatment in closing maxillary anterior spacing a case report. *CU Dent Journal*. 2012; 35-93-104.
2. Morais J. F, Freitas M. R, Freitas K. M, Janson G, Castello Branco N. Postretention stability after orthodontic closure of maxillary interincisor diastemas. *Journal of Applied Oral Science*. 2014;22(5):409-15.
3. Kanya S. K, Hanumanth S, Kommi P. B, Arani N, Keerthi V. N. Clinical Utilization of M Spring for the Space Closure of Midline Diastema – Clinical Case Reports. *Journal Of Clinical And Diagnostic Research*. 2016 Mar;10(3):ZD11-2.
4. Korkut B, Yanikoglu F, Tagtekin D. Direct Midline Diastema Closure with Composite Layering Technique: A One-Year Follow-Up. *Case Rep Dent*. 2016;2016:6810984.
5. Hwang S. K, Ha J. H, Jin M. U, Kim S. K, Kim Y. K. Diastema closure using direct bonding restorations combined with orthodontic treatment: a case report. *Restor Dent Endod*. 2012 Aug;37(3):165-9.
6. Comba A, Vergano EA, Baldi A, Alovisi M, Pasqualini D, Castroflorio T, Stura I, Migliaretti G, Berutti E, Scotti N. 5-year retrospective evaluation of direct composite restorations in orthodontically treated patients. *J Dent*. 2021.
7. Sobrinho KN, Lima LM, Cohen-Carneiro F, Silva LM, Martins LM, Pontes DG. The role of emergence profile in papilla maintenance after diastema closure with direct composite resin restorations. *Gen Dent*. 2016 May-Jun;64(3):e1-4.
8. Demirci M, Tuncer S, Öztaş E, Tekçe N, Uysal Ö. A 4-year clinical evaluation of direct composite build-ups for space closure after orthodontic treatment. *Clin Oral Investig*. 2015 Dec;19(9):2187-99

9. Rathi S, Dhannawat P, Gilani R, Vishnani R. A Multidisciplinary Aesthetic Treatment Approach for Peg Lateral of the Maxillary Incisors. *Cureus*. 2022 Sep 15;14(9):e29184.
10. Ozden B, Gunduz K, Ozer S, Oz A, Otan Ozden F. The multidisciplinary management of a fused maxillary central incisor with a talon cusp. *Aust Dent J*. 2012 Mar;57(1):98-102.
11. Revilla-León M, Fountain J, Piedra-Cascón W, Zandinejad A, Özcan M. Silicone Additive Manufactured Indices Performed from a Virtual Diagnostic Waxing for Direct Composite Diastema Closure Combined with Resin Infiltration Technique on White Spot Lesions: A Case Report. *J Prosthodont*. 2019 Oct;28(8):855-860.
12. Romero MF, Babb CS, Brenes C, Haddock FJ. A multidisciplinary approach to the management of a maxillary midline diastema: A clinical report. *J Prosthet Dent*. 2018 Apr;119(4):502-505.