

# Relatório Final de Estágio

Mestrado Integrado em Medicina Dentária  
Instituto Universitário de Ciências da Saúde

## **Sinusite: Uma Complicação da Cirurgia da Elevação do Assoalho do Seio Maxilar pela Técnica da Janela Lateral**

Cynthia Najah Lucie Masri  
2017/2018

Orientador: José Adriano Ferreira Gomes da Costa

## Declaração

Eu, **Cynthia Najah Lucie Masri**, estudante do Curso de Mestrado Integrado em Medicina Dentária do Instituto Universitário de Ciências da Saúde, declaro ter atuado com absoluta integridade na elaboração deste Relatório de Estágio intitulado: **Sinusite - Uma Complicação da Cirurgia da Elevação do Assoalho do Seio Maxilar pela Técnica da Janela Lateral**.

Confirmo que em todo o trabalho conducente à sua elaboração não recorri a qualquer forma de falsificação de resultados ou à prática de plágio (ato pelo qual um indivíduo, mesmo por omissão, assume a autoria do trabalho intelectual pertencente a outrem, na sua totalidade ou em partes dele).

Mais declaro que todas as frases que retirei de trabalhos anteriores pertencentes a outros autores foram referenciados ou redigidos com novas palavras, tendo neste caso colocado a citação da fonte bibliográfica.

Relatório Final de Estágio apresentado no Instituto Universitário de Ciências de Saúde.

Gandra, 18/06/2018



## Declaração

### Aceitação do Orientador

Eu, , **José Adriano Ferreira Gomes da Costa** com a categoria profissional de **Monitor Clínico do Serviço de Medicina e Cirurgia Oral** pelo Instituto Universitário de Ciências da Saúde do Norte, tendo assumido o papel de Orientador do Relatório Final de Estágio intitulado **“Sinusite: uma complicação da cirurgia da elevação do assoalho do seio maxilar pela técnica da janela lateral,** do Aluno do Mestrado Integrado em Medicina Dentária, **Cynthia Najah Lucie Masri** declaro que sou de parecer favorável para que o Relatório Final de Estágio possa ser presente ao Júri para Admissão a provas conducentes à obtenção do Grau de Mestre.

Gandra, de 18 Junho de 2018

O Orientador



# Agradecimentos

Je remercie tout d'abord mon père, mon exemple sans qui je ne serai jamais arrivée là, qui a toujours cru en moi ;

À ma sœur, mon frère et Sarah que j'aime plus que tout ;

A tous mes amis en France et au Portugal qui m'ont apporté leur support moral et intellectuel durant ces 5 années ;

A ma Binome pour tous ces moments d'apprentissage et de complicité passés à la clinique et à l'hôpital ;

A mon amie Salomé qui a toujours été là pour moi;

A mon João pour m'avoir soutenu dans les bons comme dans les mauvais moments, à nous ;

Pour finir je tiens à exprimer ma reconnaissance à toutes les personnes du CESPU qui m'ont permises d'accomplir mon souhait de devenir dentiste.

Agradeço primeiro ao meu pai, meu exemplo sem qual nunca chegaria até aqui, quem sempre acreditou em mim;

À minha irmã, meu irmão e Sarah, quem amo mais que tudo;

A todos os meus amigos na França e em Portugal que me trouxeram o seu apoio moral e intelectual durante estes 5 anos;

Ao meu Binomio por todos esses momentos de aprendizagem e cumplicidade na clínica e no hospital;

A minha amiga Salomé que sempre esteve lá por mim;

Ao meu João por ter me apoiado nos bons e nos maus momentos, para nós;

Por fim, gostaria de expressar minha gratidão a todas as pessoas da CESPU que me permitiram cumprir o desejo de me tornar dentista.

# Resumo

**Introdução:** A sinusite aguda pós operatória é uma das possíveis complicações da cirurgia da elevação do assoalho do seio maxilar. De facto, em situações de atrofia do osso maxilar e pneumatização dos seios maxilares, é aconselhável a utilização desta técnica para a colocação de implantes osseointegrados. É um procedimento comum que aumenta a quantidade de osso no maxilar superior na região dos pré-molares e molares superiores. O material de enxerto considerado como "gold-standard" é o osso autógeno, obtido a partir de diferentes regiões da cavidade oral.

As complicações são relatadas na literatura como sendo pouco frequentes. A sinusite faz parte das possíveis complicações que pode ser tratada.

Uma abordagem multidisciplinar do paciente e a sua anamnese minimiza o risco de complicações pós-operatórias.

**Objetivos:** Esta revisão narrativa tem como objetivo descrever a origem da sinusite, conhecer as manifestações e complicações orais; como consequência da cirurgia de elevação do assoalho do seio maxilar para a colocação de implantes dentários.

**Materiais e Métodos:** Foi realizada uma pesquisa eletrónica na base de dados Pubmed, Reasearch gate e Journal of Oral and Maxillofacial Surgery, com o objetivo de fazer uma revisão de literatura acerca do tema: "Sinusite: uma complicação da cirurgia da elevação do assoalho do seio maxilar pela técnica da janela lateral".

**Considerações finais:** O aumento do assoalho sinusal maxilar aplicando a técnica da janela lateral com material de enxerto é um procedimento cirúrgico seguro, previsível e de rotina confiável com baixa morbidade previsível. A sinusite é uma possível complicação pós-operatória passível de tratamento através de medicação e/ou intervenções cirúrgicas.

**Palavras-chave:** Oral manifestations; Oral complications; Maxillary Sinus; Sinusitis; Maxillary sinus; Sinus augmentation; Lateral Approach; Side Window; Oral Surgery

## Abstract

**Introduction:** Acute postoperative sinusitis is one of the possible complications of maxillary sinus floor elevation surgery. In fact, in case of maxillary bone atrophy and pneumatization of the maxillary sinuses, it is advisable to use this technique for the installation of osseointegrated implants. It is a common procedure that increases the amount of bone in the upper jaw in the region of the pre-molars and upper molars.

The material of graft considered as "gold-standard" is the autogenous bone, obtained from different regions of the oral cavity.

Complications are reported in the literature as being uncommon. The sinusitis is part of the possible complications that can be treated.

A multidisciplinary approach and anamnesis minimizes the risk of postoperative complications.

**Objective:** This narrative review aims to describe the origin of sinusitis, to know the manifestations and oral complications; as a consequence of maxillary sinus floor elevation surgery for the placement of dental implants

**Materials and Methods:** An electronic search was conducted in the PubMed database, Research gate and Journal of Oral and Maxillofacial Surgery, in order to make a literature review on the topic " Sinusitis: a complication of maxillary sinus floor elevation surgery by lateral window technique"

**Final considerations:** The increase of the maxillary sinus floor applying lateral window technique with graft material is a safe, predictable and routine surgical procedure with reliable predictable low morbidity. Sinusitis is a possible postoperative complication that can be treated through medication and / or surgical interventions

**Key-Words:** Oral manifestations; Oral complications; Maxillary Sinus; Sinusitis; Maxillary sinus; Sinus augmentation; Lateral Approach; Side Window; Oral Surgery.

# ÍNDICE GERAL

## CAPÍTULO I

<b>1 – Introdução</b>	<b>2</b>
1.1 Definição	
1.2 Anatomia do seio maxilar	
<b>2 – Objetivo</b>	<b>7</b>
<b>3 – Metodologia</b>	<b>7</b>
<b>4 – Discussão</b>	<b>8</b>
4.1. Técnica da janela lateral: utilização e princípios	
4.2. Indicação	
4.3. Contra-indicação	
4.4. Possíveis problemas da técnica de janela lateral	
4.5. Diagnóstico da Sinusite: implicações faciais, aspeto clínico, sintomas e sinais	
<b>5 - Conclusão</b>	<b>25</b>
<b>6 - Bibliografia</b>	<b>26</b>

## CAPÍTULO II

<b>1 - Introdução</b>	<b>30</b>
<b>2 - Relatório das Atividades Práticas das Disciplinas de Estágio Supervisionado</b>	
2.1 Estágio Hospitalar	31
2.2 Estágio em Clínica Geral Dentária	31
2.3 Estágio em Saúde Oral e Comunitária	31

# CAPÍTULO I



# 1. INTRODUÇÃO

## 1.1 Definição

Embora tenham sido propostas múltiplas teorias quanto à patogênese subjacente da sinusite (incluindo: alergia, infecção bacteriana ou fúngica, predisposição genética e anomalias estruturais), a maioria dos casos ainda é considerada idiopática. Na longa lista de etiologias, um dos fatores é a colocação de implantes dentários e as suas complicações pós-cirúrgicas relacionadas.<sup>1,2,3,4</sup>

A sinusite é a patologia que mais acomete o seio maxilar. A função normal do seio maxilar depende da permeabilidade das aberturas dos óstios, da função adequada do aparato ciliar e da qualidade das secreções nasais. Quando existe uma interrupção desse equilíbrio, ocorre a sinusite. As doenças sinusais ocorrem a partir de um bloqueio do complexo ostio-meatal, o que implica a interrupção da drenagem normal e a diminuição da ventilação, propiciando assim a doença. Esta pode ser aguda, purulenta, ulceronecrosante ou crônica.<sup>5</sup>

A Rinosinusite Crônica (RSC), definida como uma inflamação do nariz e seios paranasais, apresenta-se com maior frequência quando os pacientes procuram solução médica para aliviar o bloqueio e descarga nasais. A dor / pressão facial e a hiposmia (diminuição do sentido do olfato) são considerados como sintomas menores de acordo com o EPOS 2012.<sup>1</sup>

Os pacientes também podem sofrer de dores de cabeça, dores dentárias, halitose, fadiga, tosse e otalgias durante sinusite. Especificamente, os sintomas menores que são relatados em comum com a sinusite ocorrem como resultado de infecções dentárias, portanto, é necessário monitorizar de perto e de forma cuidadosa os pacientes durante o período pós-operatório.<sup>1</sup>

A RSC é uma doença comum, com custos significativos e morbidade para o paciente. Embora a doença odontogénica seja uma etiologia comum e bem descrita para a sinusite maxilar unilateral, a colocação de implantes endo-ósseos e os procedimentos de elevação dos seios são menos comumente implicados.<sup>6</sup>

A literatura atual indica uma incidência de 10-26% de sinusite transitória entre os pacientes que realizaram um aumento de osso no seio maxilar.<sup>6</sup>

## 1.2 Anatomia do seio maxilar

O seio maxilar (SM) tem forma piramidal, com uma parede anterior correspondente à superfície facial da maxila. A sua parede óssea posterior separa-o da fossa pterigomaxilar medialmente e da fossa infratemporal lateralmente. A sua parede medial é a parede nasal lateral onde separa o seio da cavidade nasal e comunica com a mesma através do ostium semilunares ao hiato semilunares (meato médio). O óstio do seio maxilar está localizado acima na parede interna e mede em média 2,4 mm de diâmetro.<sup>7</sup>

Os septos do seio maxilar são barreiras do osso cortical, e são geralmente encontrados com uma proporção de 1:4 e exibem um elevado grau de variabilidade morfológica e estrutural: completo versus parcial; único versus múltiplo; unilateral versus bilateral; e transversal, sagital versus horizontal. A tomografia computadorizada de feixe cónico (TCFC) continua a ser a ferramenta mais precisa para diagnosticar e identificar esses septos no seio maxilar.<sup>7,8,9</sup>

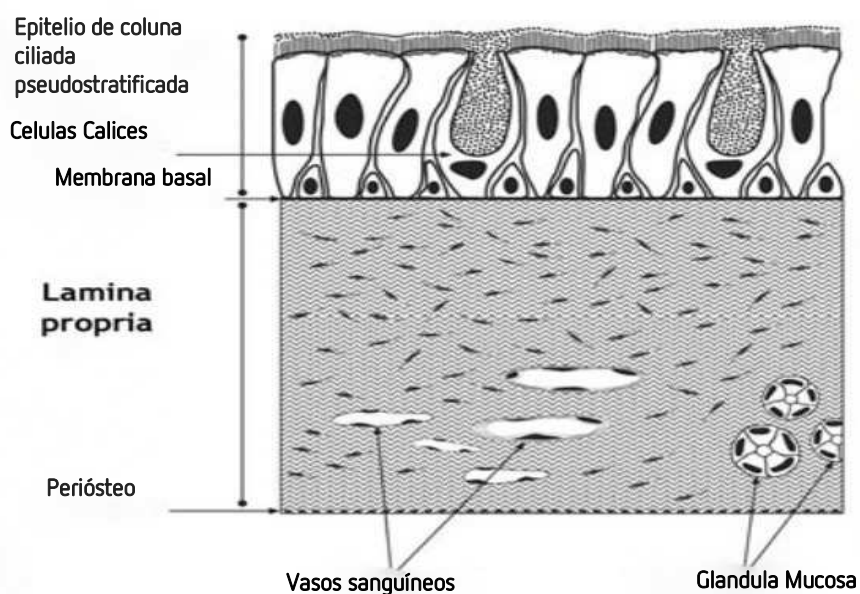
O assoalho do seio maxilar consiste no processo alveolar da maxila. É geralmente convexo, onde o seu ponto mais baixo é encontrado entre o primeiro e segundo molares superiores. À medida que o crescimento ocorre, o assoalho do seio maxilar tende a reabsorver e a formar deiscências em torno das raízes. As extremidades das raízes podem desta forma entrar na cavidade do seio maxilar, que está apenas coberta pela membrana de Schneider e um pequeno córtex ósseo.<sup>7</sup>

A espessura da membrana varia, mas geralmente são encontrados valores de 0,3-0,8 mm em estudos realizados com cadáveres frescos sem sinusite. Um estudo realizado através de TCFC mostrou que, em diferentes indivíduos, existiu uma variação da espessura da membrana de Schneider, de 0,16 a 34,61 mm, onde os valores mais altos foram encontrados no lado médio sagital. Foi também demonstrado que a membrana de Schneider aumenta de volume significativamente, em 6,7 mm, após o aumento do seio e que esse aumento desaparece três semanas depois.<sup>7</sup>

Outros fatores locais ou sistêmicos que influenciam a espessura da membrana de Schneider são a espessura gengival e o sexo: a membrana é mais espessa em pacientes com biótipo gengival espesso e é mais fina em indivíduos do sexo feminino.<sup>7</sup>

A maior espessura da membrana de Schneider foi demonstrada ao lado de dentes restaurados e lesões periodontais e endodônticas. Especialmente em regiões posteriores onde existam molares com destruição periodontal, a membrana aumenta de espessura, especialmente quando existem pequenas camadas ósseas por cima dos ápices radiculares ou lesões periapicais. Além disso, inflamação ou fenômenos alérgicos, bem como o tabagismo, estão correlacionados com o aumento da espessura da mucosa.<sup>7</sup>

A membrana de Schneider alinha as paredes internas do seio maxilar, que é representada por células ciliadas colunares, células de cálice e células basais aderida à membrana basal.<sup>7,10</sup>



**Fig.1:** Representação esquemática da membrana de Schneider, adaptado do artigo "The Schneiderian Membrane Contains Osteoprogenitor Cells: In Vivo and In Vitro Study".<sup>11</sup>

O complexo da parede lateral da membrana do seio maxilar é onde todas as manobras são realizadas para elevar com sucesso o seio maxilar sem rasgar e/ou perfurar, onde isso poderia comprometer a regeneração óssea e terapias realizadas com base em implantes. O seio maxilar e a parede óssea maxilar encontram-se numa interface formada por uma fina camada de tecido conjuntivo denso chamado periosteio. Existem duas camadas que compõem o periosteio: uma camada externa densa e uma camada interna com mais

conteúdo celular. Algumas partes da camada interna (fibras de Sharpey) podem-se juntar à estrutura óssea com uma orientação perpendicular. Foi descrita uma força de adesão entre o seio maxilar e o osso de 0,05 N/mm. Considerando que a sondagem periodontal recomendada é de 15 g e a sua força N correspondente equivale a 0,147 N, podemos indicar que para realizar o desprendimento do seio maxilar e a sua parede lateral correspondente, necessitaremos apenas de uma força três vezes menor do que aquela utilizada para realizar a sondagem periodontal.<sup>10</sup>

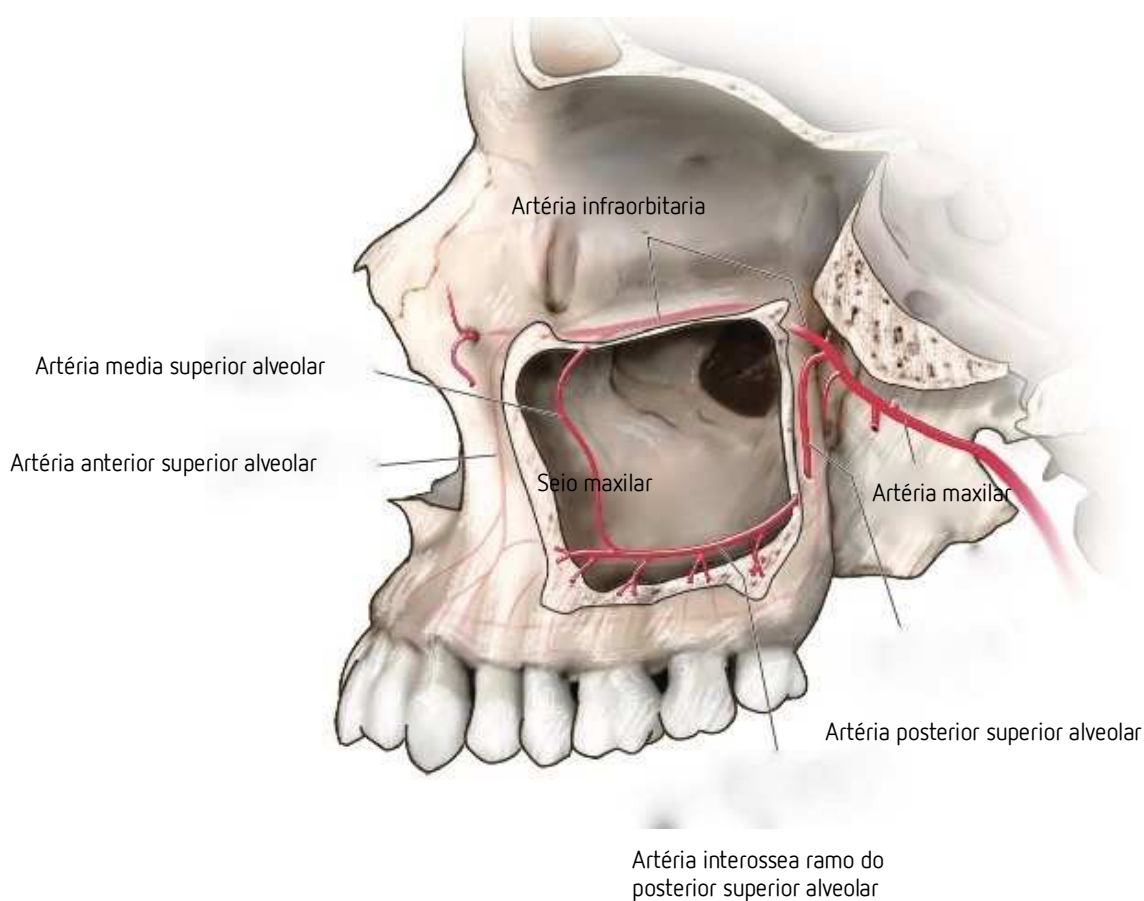
Uma possível explicação para a fraca adesão do seio maxilar pode ser pela maioria das fibras estar paralela ao osso subjacente. Com a utilização do microscópio, apenas algumas fibras isoladas estão inseridas perpendicularmente no osso ou com uma orientação inclinada. Além disso, a orientação dos núcleos celulares mostrou que existe uma orientação paralela na maioria das células. Enquanto o ângulo medio dos fibroblastos nessa região era 10.2 graus, o ângulo medio das células base era 6.2 graus.<sup>10</sup>

O número de células de tipo cálice e de células ciliadas podem variar dependendo da condição de saúde ou patologia do seio maxilar. Uma camada epitelial intacta pode ser observada nas membranas saudáveis, apresentando cílios em todas as amostras e mostrando um número reduzido de células caliciformes. Os espécimens com maior nível de alterações inflamatórias tiveram mais dano nas células ciliadas e uma ausência total em situações de estado inflamatório avançado. Conforme demonstrado na literatura, as membranas inflamadas apresentaram um dano epitelial com ausência de cílios e um grau de erosão superficial. Esta condição crónica pode promover alterações histológicas, como o espessamento da membrana basal, o qual crê-se ser um indicador de inflamação.<sup>10</sup>

O fornecimento sanguíneo do seio maxilar é derivado de três artérias: a artéria infraorbitária, a artéria nasal posterior lateral e a artéria alveolar posterior superior. Entre estas artérias, a artéria alveolar posterior superior e a artéria infraorbitária irriga a parte vestibular do seio maxilar e da mucosa oral.<sup>4,7</sup>

A artéria alveolar posterior superior entra no seio maxilar através do foramen alveolar posterior superior na parede posterior da maxila. O ramo intraósseo da artéria alveolar posterior superior invagina na parede vestibular (lateral) do seio, seguindo um curso em linha reta ou em forma de U, sendo visualizada a uma altura aproximada de 19 mm de

distância da crista do osso alveolar. Esta altura é geralmente mais curta na zona do primeiro molar. No entanto, é necessário ter em conta que a distância entre o ramo intraósseo da artéria alveolar posterior superior e a crista óssea alveolar diminui significativamente nas áreas edêntulas ao longo do tempo.<sup>8</sup>



**Fig.2.** Representação esquemática da irrigação do seio maxilar adaptado de Kademi D, Tiwana PS : Atlas of oral and maxillofacial surgery, St Louis, 2016, Saunders .

A inervação sensitiva é assegurada pelo nervo infraorbital, para a parte anterior da face lateral. O nervo alveolar posterior e superior, ramo do nervo mandibular, inerva a parte posterior da face lateral, o nervo grande palatino inerva a face inferiores e os ramos do nervo pterigopalatino a parede medial.<sup>12</sup>

Relativamente à função fisiológica do seio maxilar existem teorias que incluem: redução de peso para manter o equilíbrio da cabeça; proteção das estruturas intracranianas; isolamento

térmico de peças vitais; humidificação e aquecimento do ar inalado; secreção de muco para humedecer a cavidade nasal; aumentar a área de olfato; transmitir ressonância à voz.<sup>7</sup>

Os motivos para a pneumatização do seio maxilar ainda são mal compreendidos, mas os fatores que causam esse processo incluem hereditariedade, movimentação de pneumatização da mucosa do nariz, configuração craniofacial, densidade do osso, hormonas de crescimento, pressão de ar no interior do seio maxilar, cirurgia do seio maxilar e extração dentária na zona posterior. De acordo com um estudo radiográfico, a pneumatização foi mais significativa após a extração dentária envolvida por um assoalho do seio maxilar superiormente curvado, extração de vários dentes posteriores adjacentes e extração de segundos molares em oposição aos primeiros molares.<sup>4,8,10</sup>

As bactérias mais comumente cultivadas são o *Streptococcus Viridans*, *Staphylococcus Epidermidis* e *Streptococcus Pneumoniae*.<sup>13</sup>

## 2. Objetivos

Esta revisão narrativa tem como objetivo conhecer as manifestações orais e as complicações orais da sinusite como consequência de uma cirurgia de elevação do assoalho do seio maxilar para a colocação de implantes dentários.

## 3. Metodologia

Foi realizada uma pesquisa com o objetivo de fazer uma revisão de literatura acerca do tema "Sinusite: Uma Complicação da Cirurgia da Elevação do Assoalho do Seio Maxilar pela Técnica da Janela Lateral".

### 3.1 Metodologia de Pesquisa Bibliográfica

A pesquisa bibliográfica, do presente trabalho, foi realizada no período compreendido Outubro de 2017 a Janeiro 2018 nas bases de dados de artigos científicos PubMed, Reasearch gate e Library e Journal of Oral and Maxillofacial Surgery.

As palavras-chave utilizadas foram as seguintes: «Manifestações Oraís»; «Complicações Oraís»; «Seio Maxilar»; «Sinusite»; «Levantamento do Seio»; «Maxilar»; «Abordagem Lateral»; «Janela Lateral»; «Cirurgia Oral».

Como critérios de inclusão, foram considerados os artigos com acesso a leitura integral, artigos publicados em português e inglês e com a data de publicação entre 2005 e 2018.

Foram excluídos os artigos que não apresentavam informação alusiva ao tema do trabalho proposto ou que não se enquadravam no período temporal.

Foram selecionados 25 artigos para a realização deste relatório final de estágio.

#### **4. DISCUSSÃO**

A reabilitação de implantes dentários endósseos como opção para pacientes parcialmente e/ou totalmente edêntulos revolucionou o tratamento dentário. Os implantes dentários são compostos por um parafuso de material de titânio e uma coroa que são colocados cirurgicamente no maxilar ou mandíbula. O implante torna-se osteointegrado após alguns meses, permitindo assim que ele resista às forças de mordida e mastigação, análogo à função natural dos dentes.<sup>1,9</sup>

A literatura indicou o procedimento da elevação do seio maxilar como uma excelente opção de tratamento para o edentulismo maxilar posterior e, quando realizado corretamente, os procedimentos do enxerto do seio maxilar produzem uma quantidade significativa de osso, permitindo a colocação de implantes em posição anatômica própria.<sup>9,14</sup> Os implantes podem ser comprometidos ocasionalmente devido a limitações anatômicas, bem como o estado do osso alveolar e os tecidos moles circundantes. A colocação de implantes numa zona maxilar posterior é muitas vezes desafiadora devido à reabsorção óssea alveolar, pneumatização do seio maxilar.<sup>9,15</sup>

O processo de reparação em áreas de extração dentária conduz, como consequência, à reabsorção óssea devido à ausência de estímulos gerados por forças oclusais. Quando essa situação permanece, a atividade osteoclástica torna-se contínua causando uma diminuição na espessura do bordo através da face vestibular e, mais tarde, uma diminuição da altura óssea, apresentando diferentes padrões de reabsorção na maxila e na mandíbula. A perda óssea observada nos primeiros três anos após a extração dentária é de 40% a 60%, o que pode dificultar ou mesmo tornar impossível a reabilitação protética da área em questão

através do uso de implantes osseointegráveis sem procedimentos cirúrgicos prévios para a reconstrução óssea daquela zona.<sup>9,14</sup>

Vários fatores aumentam a perda de osso residual maxilar posterior após a extração dentária, incluindo: perda de dentes a longo prazo, trauma, infecção e doença periodontal avançada. O problema de perda óssea é complicado pelo movimento descendente associado ao assoalho do seio maxilar. Esse movimento poderia ser explicado pela mudança pós-extração no equilíbrio intra-sinusal associada ao aumento da atividade de osteoclastos na membrana de Schneider, que promove o fenômeno de pneumatização do seio maxilar.<sup>8,14</sup>

Para superar esses problemas, o levantamento do seio maxilar e enxerto ósseo são geralmente recomendados, embora esses procedimentos tenham complicações incomuns, como sinusite maxilar e infecção. A espessura inadequada de osso maxilar, juntamente com um mau planeamento cirúrgico e falta de experiência está associada à protrusão de implantes no seio maxilar ou migração de material de enxerto para os seios [paranasais \(PNS\)](#).<sup>14</sup>

Vários tipos de materiais foram propostos para a realização de um enxerto do seio maxilar, incluindo materiais sintéticos derivados do osso bovino, osso humano proveniente do "banco de osso" e osso autógeno, que é considerado como o "gold-standard" para a elevação do seio maxilar, sendo o material mais previsível devido às suas propriedades de osteogênese, osteocondução e osteoindução. O uso de enxertos ósseos autógenos está associado ao risco de morbidade no local do doador e a uma reabsorção imprevisível do enxerto. No entanto, substitutos sintéticos ou derivados de bovinos estão disponíveis para o aumento do seio.<sup>4,8,14,16</sup>

As revisões sistemáticas recentemente publicadas onde são avaliadas as variáveis histomorfométricas após o aumento do seio maxilar concluíram que o enxerto ósseo autógeno resultou na maior quantidade de osso recém-formado em comparação com os vários substitutos ósseos, embora os aloenxertos, materiais aloplásticos e xenoenxertos pareçam ser uma alternativa viável ao enxerto ósseo autógeno.<sup>16</sup>

As radiografias panorâmicas do seio maxilar, bem como exames de tomografia computadorizada de feixe cônico (CBCT) ou TAC são necessários para determinar a altura do



osso alveolar disponível, a localização dos possíveis septos e a localização exata da abordagem cirúrgica. É importante verificar a presença de patologias como sinusite aguda, pólipos, tumores ou cistos na cavidade antral.<sup>7,8,14</sup> Também é importante ter a informação completa sobre a história clínica e realizar também uma avaliação clínica cuidadosa do paciente, especialmente do seio maxilar. A sinusite é uma das doenças mais comumente negligenciadas na prática clínica, onde uma possível infecção na região dos seios maxilares pode resultar em complicações extremamente graves. No entanto, a sinusite maxilar aguda, alérgica ou crônica pode ser diagnosticada através da história do paciente e/ou exame clínico.<sup>14</sup>

Hoje em dia, são utilizados principalmente dois procedimentos de elevação do seio maxilar para a colocação de implantes dentários: uma técnica de dois tempos cirúrgicos usando a abordagem da janela lateral (Caldwell + Implant) e uma técnica de uma etapa usando uma abordagem lateral ou crestal sobre a crista óssea.<sup>1,2,7</sup>

#### **4.1. Técnica da Janela Lateral: Utilização/Princípios**

O tratamento de escolha para uma intervenção cirúrgica apropriada com o objetivo de uma reabilitação oral da crista maxilar posterior atrofica, é influenciado pela altura vertical do osso alveolar residual, anatomia intra-sinusal e o número de dentes a serem substituídos.<sup>17</sup>

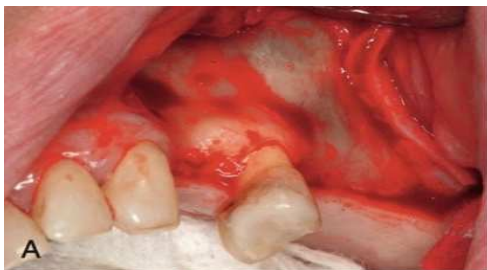O aumento do assoalho do seio maxilar utilizando a técnica da janela lateral foi originalmente descrita por George Caldwell em 1893 e Henry Luc em 1897 e designada por técnica Caldwell-Luc. Posteriormente esta técnica foi desenvolvida por Tatum em meados dos anos 70 e publicada por Boyne e James em 1980.<sup>7,8,9,15,17,18,19</sup>

Esta intervenção cirúrgica é, até aos dias de hoje, o método mais utilizado, previamente ou em simultâneo com a colocação de implantes e o resultado do tratamento tem sido relatado em várias revisões sistemáticas.<sup>16</sup>

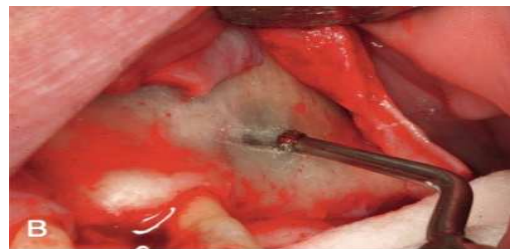
Esta técnica, baseia-se na criação de uma janela óssea lateral para permitir o acesso ao interior do seio maxilar, a elevação da membrana de Schneider e a inserção do enxerto, permitindo assim um aumento de altura óssea até 12mm. Considerando a colocação de implantes osseointegráveis, a cirurgia é realizada em duas etapas cirúrgicas (um

procedimento cirúrgico para elevação do seio maxilar e outro para a colocação do implante) ou em apenas uma etapa, com a colocação simultânea do implante no momento da elevação do seio maxilar.<sup>14</sup>

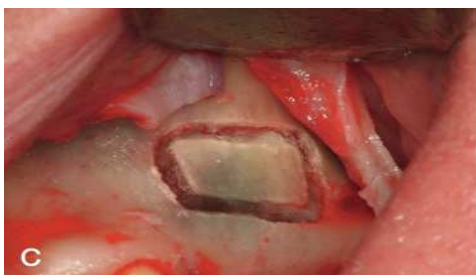O aumento do seio maxilar na aplicação da técnica da janela lateral geralmente é realizado sob anestesia local. O seio maxilar é exposto através da mucosa oral na região da parede anterolateral do seio maxilar. Uma incisão intermédia é realizada com incisões de descarga vertical posterior e anterior. Um retalho mucoperiósseo com base trapezoidal é efetuado expondo a parede lateral do SM.<sup>4</sup>



**Fig. A:** Espessura total do retalho é elevada para a profundidade do vestibulo realizando uma incisão crestal com uma única descarga vertical



**Fig. B:** Uma osteotomia de tamanho apropriado é realizada à base de instrumentos de cirurgia piezoelétrica ou brocas rotativas (brocas n ° 6 ou 8).



**Fig. C:** Uma fina camada de osso permanece ("Trap-Door" / "Janela Óssea")

Uma vez realizada uma osteotomia circunferencial, um osteótomo curvo é utilizado para atravessar a janela (D) e começa a elevar a membrana de Schneider do assoalho do seio (E).

Após finalizar uma exposição suficiente da membrana e janela (F), um material de enxerto é colocado contra as paredes anterior e média (G), e preenchido lateralmente (H). Para finalizar, uma membrana de colagénio é colocada sobre o material de enxerto (I).<sup>4</sup>

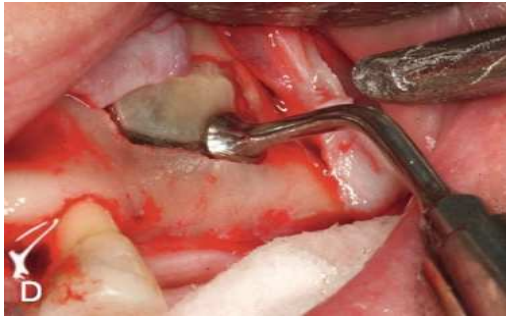


Figura. D

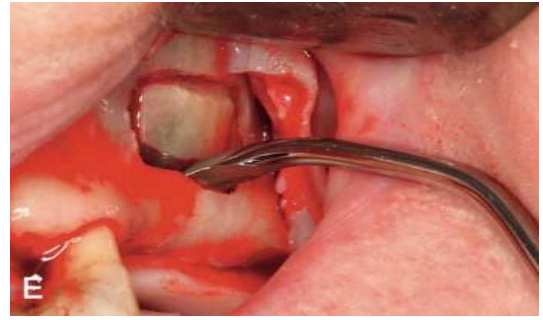

Figura. E

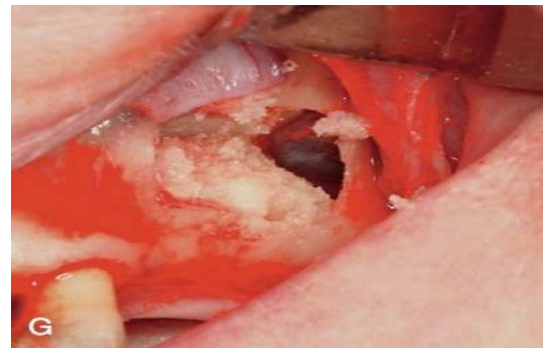
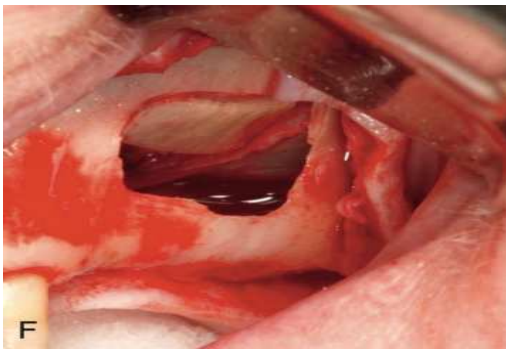


Figura. G

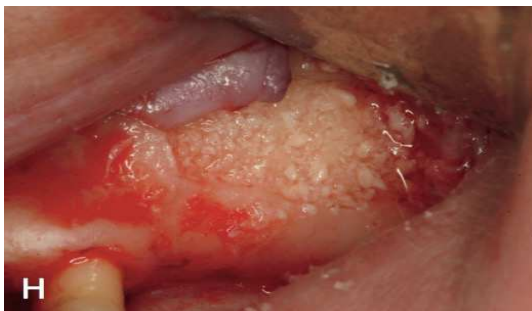

Figura. H

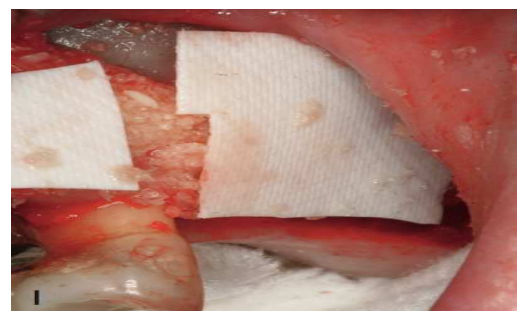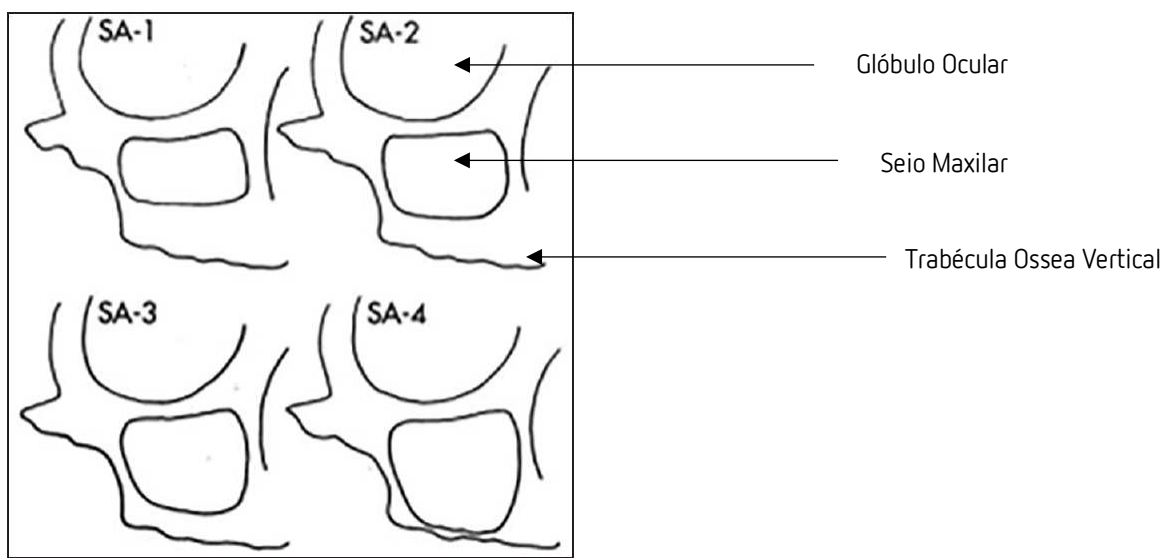


Figura. I

Nos cuidados pós-operatórios, os pacientes são instruídos a não assoar o nariz, espirrar com a boca bem aberta e evitar beber com palhinha, de forma a não modificarem a pressão de ar dentro do seio maxilar. Indicações como não fumar, não levantar o lábio para observar as suturas, e também instruções de como realizar a higiene bucal durante o período de cicatrização devem ser dadas aos pacientes submetidos a este tipo de cirurgias.<sup>13,17</sup>

## 4.2. Indicação

Para estabelecer uma condição morfológica óssea adequada para a colocação de implantes endósseos na região posterior reabsorvida da maxila, foram desenvolvidas várias técnicas de enxerto para aumentar o volume ósseo. Em 1987, Misch desenvolveu quatro categorias diferentes para o tratamento da região posterior da maxila de SA-1 até SA-4;



**Fig.3.** Representação esquemática do seio maxilar com as diferentes alturas de osso adaptado do livro de Misch.<sup>13</sup>

Misch classifica a região subantral (SA) da região posterior da maxila em quatro categorias: SA-1 tem osso vertical adequado à instalação de implantes endósseos (>12mm), SA-2 tem 0 a 2 mm a menos que a altura óssea ideal (10 a 12 mm), SA-3 tem de 5 a 10 mm de osso abaixo de seio e SA-4 tem menos de 5 mm de osso vertical abaixo de seio. A cirurgia da elevação do assoalho maxilar pela técnica da janela lateral é executada em casos de SA-3 e SA-4.<sup>13</sup>

O procedimento de elevação do seio maxilar tornou-se cada vez mais uma prática comum, especialmente quando a altura insuficiente de osso residual impede a colocação de implantes dentários na crista alveolar posterior maxilar. O procedimento de elevação do seio maxilar é indicado, geralmente, sempre que o osso residual revela uma altura de 10 mm ou menos na maxila posterior.<sup>7,8,9,14,16</sup>

Para a colocação de implantes, o rebordo alveolar remanescente deve ter altura e espessura adequadas, de modo a que o implante possua idealmente 1,5 mm de tecido ósseo ao longo de toda a sua circunferência.<sup>14</sup>

### **4.3. Contra-Indicação**

As contra-indicações para a cirurgia do seio maxilar incluem todas as condições médicas e medicamentosas que possam impedir a colocação de implantes. Nesse sentido, a história médica do paciente deve ser investigada à procura de problemas/doenças sistêmicas ou sinusais, e fatores que possam complicar ou contra-indicar o procedimento. Tais alterações a serem investigadas incluem a presença de patologia sinusal, incluindo sinusite aguda, pólipos e/ou quisto ou tumor antral, uso de esteróides inalados e dependência de cocaína.<sup>14</sup> Existem alterações anatómicas e condições patológicas tais como processos inflamatórios-infecciosos ou manifestações de sinusite através de doenças sistêmicas ou relacionadas com cancro que representam contra-indicações e que devem ser tratadas antes da elevação do seio maxilar.<sup>20</sup>

Contra-indicações absolutas ao enxerto de seio maxilar são: infeção ativa no seio maxilar no dia da cirurgia, histórico recorrente significativo de sinusite crónica, histórico recorrente significativo de sinusite fúngica, diabetes tipo II não controlado, fibrose cística, hipoplasia do seio maxilar, neoplasmas, pneumatização do meato e/ou da concha inferior.<sup>13</sup>

### **4.4. Possíveis problemas da técnica de janela lateral**

O cuidado de pacientes submetidos ao procedimento de elevação do seio maxilar requer frequentemente uma abordagem interdisciplinar envolvendo vários especialistas na fase pré-cirúrgica de forma a otimizar os resultados cirúrgicos e reduzir as suas complicações.<sup>20</sup>

Para além das causas rinogénicas para a doença unilateral do seio maxilar, como pólipos, quistos de retenção mucosa e desvio do septo nasal, a maioria dos casos de sinusite maxilar unilateral, clinicamente evidentes parecem ser provocados por patologia odontogénica e procedimentos cirúrgicos orais.<sup>21</sup>

Existem apenas alguns estudos que consideraram cirurgia ortognática, trauma maxilofacial e novos desenvolvimentos em cirurgia oral, como procedimentos de aumento do seio maxilar e consequente reabilitação com implantes, como possíveis fatores desencadeantes da sinusite maxilar unilateral.<sup>21</sup>

As infecções pós-operatórias são relativamente pouco frequentes, com taxas de infecção descritas entre 2% e 5,6%, sem distinção entre infecções dos seios maxilares ou do enxerto.<sup>20</sup>

A elevação do assoalho do seio maxilar pode envolver um risco potencialmente comprometedor da fisiologia do seio maxilar. Sendo, portanto, a fisiologia maxilar afetada pela relação anatômica alterada do assoalho antral. Para além da alteração anatômica, foi provado por Buitter em 1976 e terrier em 1991, que as lesões das mucosas e edema pós-operatório podem levar à redução da permeabilidade do conjunto ostio-meatal, que desempenha um papel fundamental no desenvolvimento da sinusite, ou seja, comprometimento do sistema de limpeza mucociliar.

Normalmente, uma infecção que se origina não é uma verdadeira infecção do seio maxilar, mas sim, um enxerto sinusal inficionado. A infecção pós-operatória ocorre quando o material de enxerto ósseo é desalojado na cavidade do seio maxilar, sendo que o enxerto sinusal não está realmente no seio, mas sim localizado abaixo da membrana do seio elevado, daí o termo aumento subantral.<sup>2,3,21,22</sup>

Embora as pequenas perfurações iatrogênicas da membrana do seio maxilar durante a cirurgia não pareçam estar relacionadas com o desenvolvimento de sinusite pós-operatória em pacientes saudáveis, as grandes perfurações da membrana do seio maxilar têm maior probabilidade de resultar numa descarga de fragmentos ósseos no seio maxilar, levando então a uma sinusite maxilar.<sup>1,19</sup>

A rinosinusite pode ocorrer por infecções devido a infecção dentária, trauma maxilar, patologias ósseas, corpos estranhos no seio, quistos, dentes supranumerários, colocação de implantes, extração dentária, cirurgia ortognática, elevação da membrana sinusal.<sup>9,20,24</sup>

As complicações intra-operatórias e pós-operatórias da elevação dos seios foram definidas como laceração da artéria intra-óssea ou proximal, edema pós-operatório, equimose, infecção da ferida, infecção sinusal e deiscência do retalho.<sup>19,23</sup>

A rinosinusite pode ocorrer quando a membrana de Schneider é perfurada. A perfuração desta membrana do seio maxilar durante a sua elevação através da técnica lateral representa a complicação intraoperatória mais frequente, com incidência até 43,1%.<sup>8,9,16,18,19</sup>

Outras causas são: obstrução do ostium devido ao edema pós-operatório da mucosa maxilar, bloqueio do fluxo de ar devido ao volume diminuído intrasinusal, atividade mucosa diminuída no seio maxilar devido a lacerações mucosas, exposição e extensões do próprio implante. A literatura indica que a exposição de implantes a mais de 4 mm do seio pode levar a sinusite ou rinosinusite.<sup>1,2,15,18,24,25</sup>

Num estudo experimental realizado em animais por Jung *et al.*, mostrou que, nos casos em que os implantes penetraram a mucosa do assoalho do seio maxilar em mais de 4 mm, as porções dos implantes que se estendiam para a cavidade do seio maxilar não estavam completamente cobertos pela membrana sinusal recém-formada. Portanto, é de esperar que os implantes que se espalham para a cavidade do seio maxilar podem atuar como um corpo estranho e se tornar uma fonte de inflamação e sinusite. Além disso, a depuração nasal pode ser perturbada pelo bloqueio do implante da via mucociliar, dando origem novamente a inflamação.<sup>1</sup>

A sinusite pode ocorrer como resultado da contaminação do seio maxilar com a flora oral em condições cirúrgicas assépticas.<sup>1</sup> Embora não sejam muito frequentes, infecções severas podem conduzir a complicações mais graves, como celulite orbitária, neurite ótica, trombose de seio cavernoso, infecção epidural e subdural, meningite, cerebrite, cegueira, osteomielite, e, embora raro abscesso cerebral e morte. Sendo assim, é recomendado que seja desenvolvida uma relação profissional com um otorrinolaringologista.<sup>13</sup>

Além das características ósseas da maxila posterior, duas estruturas anatómicas podem interferir ou mesmo complicar o enxerto ósseo na cirurgia de elevação do seio maxilar: o septo maxilar superior e artéria alveolar posterior superior (PSAA).<sup>8</sup> A artéria alveolar

superior posterior (PSAA) é a segunda mais importante estrutura anatômica que os implantologistas precisam de respeitar para evitar uma ocorrência grave de hemorragia durante a cirurgia de elevação do seio maxilar através da técnica de janela lateral.<sup>8</sup>

Se o seio maxilar estiver parcialmente preenchido por um hematoma pós-operatório, o desenvolvimento de uma sinusite maxilar pós-operatória pode comprometer o sucesso do enxerto do seio e/ou implantes e o bem-estar físico geral do paciente.<sup>21</sup>

Num estudo realizado por Lee *e al.* em 2010, foi provado que ainda existe uma literatura limitada sobre a sinusite maxilar relacionada à colocação de implantes. Isto é notável, dado o número crescente de implantes colocados. No entanto Kim, *e al.* em 2015, provaram que existem várias evidências de que os implantes dentários podem desempenhar um papel importante no desenvolvimento de sinusite maxilar sintomática.

Estudos realizados mostram que pacientes com historial prévio de sinusite correm um maior risco de desenvolver sinusite pós-operatória após colocação de um implante dentário. Por isso, todos os pacientes devem passar por um rastreio quanto à história de sinusite e, naqueles que possuem uma história positiva, uma consulta de um otorrinolaringologista deve ser considerada como uma forma de diminuir o risco de complicações e aumentar o sucesso do procedimento. Isso garantirá que a saúde do paciente não esteja em risco durante a colocação do implante ou o seu follow-up.<sup>1</sup>

Porem, Jensen *e al.* em 2013 , Lee *e al.* em 2010 e Kim *e al.* em 2015, mostram que a sinusite pode aparecer como uma complicação tardia da implantologia dentária devido à peri-implantite progressiva, que deve ser diagnosticada e tratada com antecedência para prevenir sequelas de longo prazo de acordo com Smeets *e al.*, em 2014.

A sinusite crônica pré-operatória pode produzir alterações patológicas e fisiopatológicas na membrana de Schneider, impedindo a capacidade normal da membrana se recuperar após a cirurgia e aumentando o risco de complicações, perda de enxerto ósseo e até mesmo insucesso do implante.<sup>15,17</sup>



Portanto, os implantologistas devem prestar especial atenção ao avaliar o estado anatômico e fisiológico do seio maxilar para garantir a estabilidade da membrana de Schneider para uma cirurgia de elevação do seio maxilar.<sup>8,1</sup>

Os pacientes fumadores geralmente apresentam maior probabilidade de complicações e uma revisão sistemática recentemente publicada concluiu que o tabagismo parece estar associado ao aumento do risco de deiscência e infecção após o aumento do seio maxilar.<sup>9,16</sup>

#### **4.5. Diagnóstico da Sinusite: implicações faciais, aspeto clínico, sintomas e sinais**

As sinusites de origem odontogénica e não odontogénica diferem em causa, fisiopatologia e microbiologia. Portanto, identificar especificamente a causa é o primeiro passo para obter um resultado bem-sucedido.<sup>21</sup>

Frequentemente, a infecção começa com mais de 1 semana após a cirurgia, embora possa começar até 3 dias após. Poucos casos de sintomatologia patológica a longo prazo foram relatados na literatura após a cirurgia de enxerto de seio.<sup>12</sup>

Uma resposta pós-operatória considerada normal de um paciente poderá ser o edema, equimoses e desconforto de leve a moderado que raramente é espontâneo dentro dos primeiros dias e geralmente se resolve dentro de três semanas. Um sangramento menor do nariz pode ocorrer.<sup>19</sup>

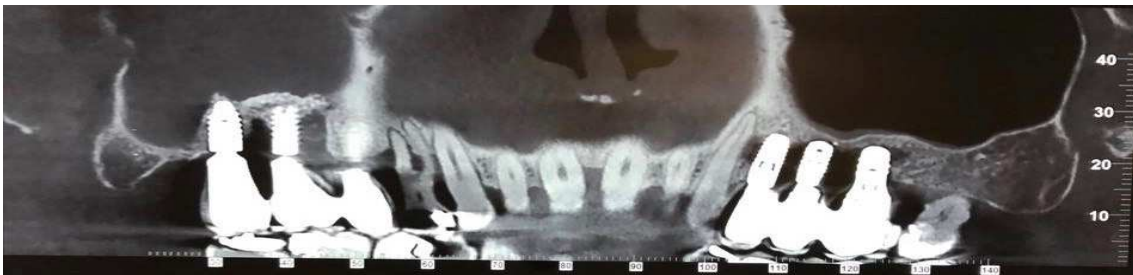Estudos confirmaram o fato de que pacientes com fatores de predisposição para sinusite tinham maior risco de desenvolver sinusite pós-operatória passageira.<sup>1</sup>

Os sintomas descritos na literatura são: congestão facial total ou nasal, obstrução nasal ou bloqueio, exsudado purulento ou descolorido, dor facial ou pressão, hipossomia ou anosomia (diminuição ou nenhuma habilidade para detetar um odor), purulência nas narinas durante exame físico, febre, dor de cabeça, halitose, dor dentária, tosse, dor de ouvido, odor fraco, rubor e inchaço gengival.<sup>1,13,17,23,24,26</sup> A resolução dos sintomas após três semanas sugere um período pós-operatório normal. Normalmente, a dor espontânea aguda está ausente; no entanto, se presente, é um sinal de alerta para o clínico investigar.<sup>20</sup>

A presença de sinais e sintomas com duração superior a três semanas requer um exame cuidadoso e vigilância do paciente até a recuperação total. A TAC é sugerida para avaliar os seios maxilares, e uma endoscopia nasal e sinusal pode ser realizada se necessário. É importante uma abordagem rápida e multidisciplinar ao paciente com complicações do seio maxilar nestes tipos de casos.<sup>18,20,26</sup>

A detecção de sinusite maxilar pós-aumento em radiografia convencional é difícil. A má interpretação pode ocorrer facilmente, por exemplo, devido a pneumatização alterada e à profundidade do seio resultante do procedimento de enxerto.<sup>26</sup>

Num exame realizado através de tomografia computadorizada, qualquer área radiopaca (clara) dentro da cavidade do seio é anormal podendo representar uma condição patológica que deve ser considerada suspeita.<sup>14</sup>



**Fig.4.** Fotografia de TCFC de um paciente com sinusite maxilar direita (área radiopaca no seio direito).

Por outro lado, uma inspeção próxima da mucosa antral (membrana de Schneider) com fibra-endoscópica é hoje o método padrão na cirurgia ORL e facilita outras modalidades de diagnóstico, como histologia, citologia e microbiologia. A observação direta da unidade osteo-meatal e do antro é sem dúvida de grande importância na avaliação da sinusite dos seios (papel depurativo) e diagnóstico de sinusite maxilar.<sup>26</sup>

Os resultados para as culturas efetuadas em sinusites maxilares agudas apresentaram um número alto de Leucócitos, *S. Streptococcus Pneumoniae* ou *Streptococcus Pyogenes* e *Haemophilus Influenzae Moraxella Catarrhalis*, de *Staphylococcus Aureus* e de *Streptococcus sp.*<sup>13,,23</sup>

Na grande maioria de casos de sinusite maxilar, a disfunção da função mucociliar torna-se um grande problema clínico. A estagnação de secreções e a obstrução da excreção e

ventilação no seio maxilar são fatores predisponentes para a infecção sinusal. Portanto, um edema da mucosa pode resultar numa obstrução do óstio e disfunção da função mucociliar.

A elevação da membrana de Schneider pode afetar a homeostasia do seio e levar a sinusite por obstrução temporal da drenagem do seio fisiológico através da zona osteomeatal (ZOM). A inflamação da mucosa causada por implantes mal colocados também pode causar inflamação mucosal e estenose do ZOM com efeitos adversos na ventilação sinusal.<sup>15</sup>

É essencial manter uma abertura ostiomeatal entre o seio maxilar e a cavidade nasal.<sup>13,15</sup>

A eliminação da fonte de infecção é o passo fulcral para aliviar os sintomas e prevenir a recorrência da sinusite. A sinusite que ocorre depois da cirurgia da elevação do seio pode ser tratada através de medicamentos e/ou cirurgicamente.<sup>23</sup>

A medicação antibiótica profilática e princípios cirúrgicos adequados minimizam infecções e complicações pós-operatórias. Contudo, osso autógeno, alógenos e aloplásticos no enxerto de seio são suscetíveis a infecção.<sup>13</sup>

**Tabela 1:** Profilaxia farmacológica e Pós-Operatório em paciente com sinus-lift

	Profilaxia	Terapia Pos Operatória
Paciente sem alergias à penicilina	Amoxicillina / Acido clavulânico 1 gr/2 vezes por dia, via oral. Iniciar 24 horas antes da cirurgia	Amoxicillina/Acido clavulânico 1gr/3 vezes por dia, via oral durante 7 dias.
Pacienta alérgicos à penicilina	Claritromicina 250mg/2 vezes por dia + Metronidazol 500mg/3 vezes por dia, via oral. Iniciar 24 horas antes da cirurgia.	Claritromicina 250mg/2 vezes por dia + Metromidazol 500mg/2 vezes por dia, via oral durante 7 dias.

**Tabela 2:** Farmacologia recomendada nas complicações do sinus lift

---

Paciente sem allergia à Penicillina.	Amoxicillina/ Acido Clavulánico 1 gr/2 vezes por dia e Metronidazol 500mg/3 vezes, via oral.
Paciente alérgicos à Penicillina	Levoflaxina 400mg/2 vezes por dia, via oral até 72 horas após remissão dos sintomas

---

Normalmente durante 7-10 dias

---

**Fig.5.** Tabelas adaptadas do Journale internatiocnal de dentisteria.<sup>20</sup>

A infecção do enxerto bem posicionado sob a membrana sinusal que apresenta apenas um exsudado de soro limpo da incisão cirúrgica pode ser gerido apenas com tratamento farmacológico.<sup>20</sup>

Estudos prévios e modalidades de tratamento usaram amoxicillina como o fármaco de primeira escolha, para combater as estirpes bacterianas associadas com sinusite.<sup>21</sup>

Amoxicillina + Ácido Clavulánico tem a vantagem adicional de possuir atividade contra bactérias Beta-lactamase.

Dois medicamentos à base de cefalosporinas também foram indicados para tratar a sinusite e incluem, acetil de cefuroxima e proxetil de cefprodoxima, onde ambos apresentam uma potência e eficácia satisfatória e mostram forte atividade contra *S. Pneumoniae* e *H. Influenzae*.

Os medicamentos de fluroquinolona, ciproflaxacina, macrolideos, lincosamida, tetraciclina, sulfonamidas, nitroimidazol podem ser também utilizados.

Um descongestionante nasal pode também ser utillizado para manter a desobstrução do ostio. Estas drogas simpaticomiméticas influenciam os recetores Alfa adrenérgicos a reabrir o ostio bloqueado e facilitar a drenagem como por exemplo a oximetazolina e fluticasona.

Um procedimento importante para o paciente com presença de uma infecção de enxerto de seio é o enxaguamento salino e soro fisiológico com uma seringa ou uma garrafa de tipo «squeeze» na narina para lavar o seio pelo ostio. O enxaguamento nasal salino hipertônico ou isotônico provou ser eficiente contra a sinusite crônica.<sup>13</sup>

Se o enxerto estiver bem posicionado sob a membrana de Schneider, e os sinais e sintomas ainda persistem após 3 semanas associados a sintomas adicionais (como amolecimento, obstrução nasal, dor, fistulização, secreção purulenta do nariz e garganta, deiscência), recomenda-se a remoção parcial ou total do enxerto ósseo por acesso oral combinado a uma terapia farmacológica.<sup>20</sup>

Se o enxerto não estiver contido sob a membrana do seio e estiver presente uma perda de material de enxerto dentro do seio, é necessária uma abordagem multidisciplinar para gerir a complicação. A cirurgia endoscópica funcional de sinusite (FESS) pode ser sugerida juntamente com a remoção do enxerto ósseo.<sup>20</sup>

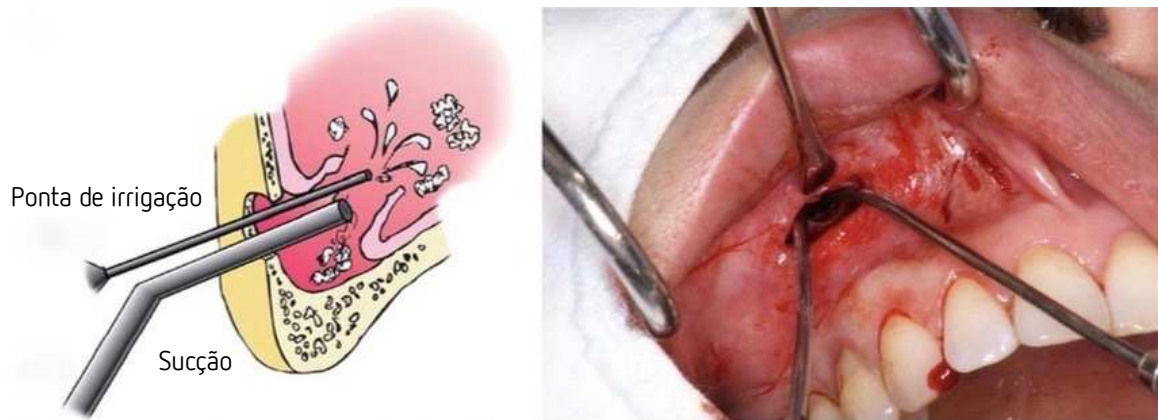
Geralmente, abordagens intra-orais como a abordagem de Caldwell-Luc, osteotomia meatal inferior ou fechamento de fístula oro-antral têm sido opções populares para o tratamento de sequelas pós-operatórias. É recomendada a cirurgia endoscópica funcional dos seios paranasais (FESS), que é favorecida pela abordagem Caldwell-Luc devido aos resultados positivos, como menor tempo de internamento hospitalar e menor morbidade.<sup>15</sup>

A FESS é um procedimento cirúrgico relativamente recente usado no tratamento da sinusite maxilar. Este procedimento amplia o ZOM para facilitar a secreção dos seios paranasais na cavidade nasal, à medida que as estruturas anatómicas normais do paciente são preservadas.<sup>13,15,23</sup>

É necessária uma abordagem rápida e multidisciplinar ao paciente com complicações do seio maxilar, nestes tipos de casos clínicos.<sup>20</sup>

Existe também a irrigação do seio que pode ser realizada por antrostomia lateral através da fossa canina. A fossa canina é a área mais fina da parede anterior e possui um acesso relativamente fácil. Através da janela, o pus é aspirado usando uma seringa própria. Os materiais de enxerto ósseo remanescentes infetados são removidos inserindo uma ponta de sucção e uma ponta de irrigação com solução salina na janela. Um tubo de drenagem é

inserido e suturado na gengiva. Um aspirador fino tipo silástico é inserido na narina direita em direção do ZOM. A irrigação abundante adicional do seio é iniciada através do dreno na cavidade oral.<sup>23</sup>



**Fig.6.** Representação da técnica de irrigação do seio maxilar adaptado ao artigo "Contribuição para o estudo do seio maxilar. Article in Revista Portuguesa de Estomatologia- October 2011".<sup>23</sup>

Quando este procedimento (irrigação) é comparado ao tratamento de outras sinusites maxilares, como a cirurgia de Caldwell-Luc, FESS, possui algumas vantagens, tais como menores taxas de complicações, menor perda de sangue, tempo de operação e menor custo.<sup>23</sup>

Mas, ao contrário de outros tratamentos, é uma técnica cega em que a irrigação deve ser realizada com suficiente e preciso conhecimento anatômico do seio maxilar. Este método é uma técnica favorável altamente recomendado ao paciente para irrigação sinusal.<sup>23</sup>

As infecções do seio resultantes da elevação do seio maxilar representam, do ponto de vista do cirurgião, a complicação mais desafiante dos procedimentos dentários. Ao tratar tais complicações, é obrigatório remover todo o enxerto infetado do assoalho do seio maxilar. Além disso, é necessária uma antrostomia ampla para garantir uma boa drenagem sinusal. Se o cirurgião tiver a certeza de ter realizado uma antrostomia suficientemente ampla e se a condição do paciente o permitir, é possível atrasar um segundo procedimento: a drenagem do seio maxilar tenderá espontaneamente a exsudar os corpos estranhos através do complexo ostiomeatal.<sup>24</sup>

Quando ocorre uma complicação infecciosa, o consenso é que a remoção completa do

enxerto infetado é necessária, juntamente com a restauração da permeabilidade do complexo osteomático, a fim de conceder a homeostasia do seio maxilar; sem uma remoção completa, o enxerto remanescente pode atuar como fonte de infecção. É necessária uma abordagem nasal e oral endoscópica combinada para inspecionar completamente a cavidade sinusal e remover qualquer fragmento ósseo. Além disso, durante o procedimento endoscópico é possível tratar obstruções complexas ostiomeatais e garantir a drenagem e ventilação maxilar de qualquer outro seio afetado.<sup>24</sup>

Em casos complexos com infecções que se originaram há muito tempo, mesmo o procedimento cirúrgico mais cuidadoso pode não garantir a remoção de todos os fragmentos ósseos, uma vez que estes podem estar envoltos por mucosas ou escondidos em "pontos cegos" da cavidade sinusal. A função ciliar da mucosa sinusal, no entanto, tende a exsudar os corpos estranhos.

## Conclusão

O aumento do assoalho sinusal maxilar aplicando a técnica da janela lateral com material de enxerto é um procedimento cirúrgico seguro, previsível e de rotina confiável com baixa morbidade previsível que tem sido amplamente utilizado para a reabilitação oral maxilar atrófica severa com implantes dentários.<sup>2,13,15,18,19</sup>

Atualmente, aceita-se que a taxa de sucesso na colocação de implantes com aumento do seio maxilar seja bastante alta, corroborada por Wallace *e al.*, Hurzeler *e al.* e Del Fabbro *e al.* em seus estudos com 91,8%, 90,3% e 91,49% de sucesso, respectivamente.<sup>3</sup>

Existe um verdadeiro potencial osteogénico associado à membrana de Schneider, o que contribui para o sucesso dos procedimentos de elevação do seio maxilar.<sup>13</sup>

O material considerado "gold-standard", mostrando altas taxas de sucesso e resultados previsíveis, é o osso autógeno, que pode ser obtido por diferentes regiões da cavidade oral; a sínfise mandibular, a tuberosidade maxilar e o bordo ósseo edêntulo.<sup>8,13,15</sup>

Os riscos envolvidos são baixos, com possíveis complicações pós-operatórias passíveis de tratamento através de medicação e / ou intervenções cirúrgicas.

De acordo com a literatura, a sinusite pós-operatória aguda ocorre como uma complicação em aproximadamente 3% a 20% de procedimentos de enxerto de seio e representa a complicação mais comum a curto prazo.<sup>12</sup>

No entanto a realização do enxerto ósseo do seio maxilar requer a compreensão da anatomia e da função do seio maxilar; a avaliação pré-operatória é essencial para minimizar as complicações durante a cirurgia. Pacientes com história de sinusite recorrente devem ser considerados de risco para o desenvolvimento de sinusite maxilar sintomática.

Contudo, esta complicação pode ser controlada através de medicação, e em casos mais severos, pode ser necessário a remoção do enxerto.



## BIBLIOGRAFIA

- 1: Kayabasoglu G, Nacar A, Altundag A *e Al.* A retrospective analysis of the relationship between rhinosinusitis and sinus lift dental implantation. *Head Face Med.* 2014 Dec 15;10:53. doi:10.1186/1746-160X-10-53. PubMed PMID: 25511309; PubMed Central PMCID: PMC4414305.
- 2: Alper Alkan Nükhet Çelebi Burcu Bas. Acute Maxillary Sinusitis Associated with Internal Sinus Lifting: Report of a Case. *European Journal of Dentistry* January 2008 - Vol.2
- 3: Fernández E. Non-invasive treatment of an acute sinusitis after open maxillary sinus floor augmentation with simultaneous bone graft and implant placement. *Case Report. J Oral Res* 2017; 6(2): 46-49. doi:10.17126/joralres.2017.014
- 4: Bach LE, Kyle Yip Felix. Contemporary Sinus-Lift Subantral Surgery and Graft. 26 June 2017
- 5: Paulo Sérgio Batista, Ademir Franco Do Rosário Junior e Caroline Wichnieski. Contribuição para o estudo do seio maxilar. Article in *Revista Portuguesa de Estomatologia*. October 2011 DOI: 10.1016/j.rpemd.2011.04.003
- 6: Nicole Tin-Lok Jiam, B.A., Andrew N. Goldberg *e Al.* Surgical treatment of chronic rhinosinusitis after sinus lift. *American Journal of Rhinology & Allergy Am J Rhinol Allergy* 31, 271–275, 2017; doi: 10.2500/ajra.2017.31.4451
- 7: Lee JE, Jin SH, Ko Y, Park JB. Evaluation of anatomical considerations in the posterior maxillae for sinus augmentation. *World J Clin Cases.* 2014 Nov 16;2(11):683-8. doi: 10.12998/wjcc.v2.i11.663. Review. PubMed PMID: 25405192; PubMed Central PMCID: PMC4233423.
- 8: Al-Dajani M. Recent Trends in Sinus Lift Surgery and Their Clinical Implications. *Clin Implant Dent Relat Res.* 2016 Feb;18(1):204-12. doi: 10.1111/cid.12275. Epub 2014 Oct 2. Review. PubMed PMID: 25274014.
- 9: Schwarz L, Schiebel V, Hof M *e Al.* Risk Factors of Membrane Perforation and

Postoperative Complications in Sinus Floor Elevation Surgery: Review of 407 Augmentation Procedures. *J Oral Maxillofac Surg.* 2015 Jul;73(7):1275-82. [Medline: 25921824] [doi: 10.1016/j.joms.2015.01.039]

10 : Insua A, Monje A, Urban e Al. The Sinus Membrane-Maxillary Lateral Wall Complex: Histologic Description and Clinical Implications for Maxillary Sinus Floor Elevation. » *Int J Periodontics Restorative Dent.* 2017 Nov/Dec;37(6):e328-e336. doi: 10.11607/prd.3215. PubMedPMID: 29023619

11 : S. Srouji Æ T. Kizhner Æ D. Ben David e Al. The Schneiderian Membrane Contains Osteoprogenitor Cells: In Vivo and In Vitro Study. Springer Science+Business Media, LLC 2008 .

12 : Vacher C. Bases anatomiques de l'abord du sinus maxillaire pour l'implantologie. *EDP sciences* Octobre 2013

13 : Carl E. Misch. *Implantologia dentais contemporaneos.* 3ªEdição Capitulo 38 pagina 905-974ba

14 : Jozely Francisca Mello Lima, Jefferson David Melo de Matos, Ítalo Kennedy Silva Santos e Al. MAXILLARY SINUS LIFT SURGERY TECHNIQUES: A LITERATURE REVIEW. Article in *International Journal of Advanced Research* · September 2017 DOI: 10.21474/IJAR01/5126

15 : Nam KY, Kim JB. Treatment of dental implant-related maxillary sinusitis with functional endoscopic sinus surgery in combination with an intra-oral approach. *J Korean Assoc Oral Maxillofac Surg.* 2014 Apr;40(2):87-90. doi:10.5125/jkaoms.2014.40.2.87. Epub 2014 Apr 28. PubMed PMID: 24868506; PubMed Central PMCID: PMC4028795.

16 : Starch-Jensen T, Jensen JD. Maxillary Sinus Floor Augmentation: a Review of Selected Treatment Modalities . *J Oral Maxillofac Res.* 2017 Sep 30;8(3):e3. doi:10.5037/jomr.2017.8303. eCollection 2017 Jul-Sep. Review. PubMed PMID: 29142655;PubMed Central PMCID: PMC5676313.

17 : Chirilă L, Rotaru C, Filipov I, Săndulescu M. Management of acute maxillary

sinusitis after sinus bone grafting procedures with simultaneous dental implants placement - a retrospective study. BMC Infect Dis. 2016 Mar 8;16 Suppl 1:94. doi: 10.1186/s12879-016-1398-1. PubMed PMID: 27169511; PubMed Central PMCID:PMC4896248.

18 : Timmenga, Marius N, Gerry M. Raghoobar Maxillary sinus floor elevation surgery. J Oral Maxillofac Surg 2001; 59:200-204

19 : Geminiani A, Tsigarida A, Chochlidakis K, Papaspyridakos PV, Feng C, Ercoli C. « A meta-analysis of complications during sinus augmentation procedure. » Quintessence Int. 2017;48(3):231-240. doi: 10.3290/j.qi.a37644. PubMed PMID: 28168239.

20 : Testori T, Drago L, Wallace SS e Al. Prevention and treatment of postoperative infections after sinus elevation surgery: clinical consensus and recommendations. Int J Dent. 2012;2012:365809. doi:10.1155/2012/365809. Epub 2012 Aug 9. PubMed PMID: 22927851;PubMed CentralPMCID: PMC3423929.

21 : Troeltzsch M, Pache C, Troeltzsch M e Al. Etiology and clinical characteristics of symptomatic unilateral maxillary sinusitis: A review of 174 cases. J Craniomaxillofac Surg. 2015 Oct;43(8):1522-9.doi: 10.1016/j.jcms.2015.07.021. Epub 2015 Jul 29. PubMed PMID: 26319958.

22 : Timmenga NM, Raghoobar GM, van Weissenbruch R, Vissink A. Maxillary sinus floor elevation surgery. A clinical, radiographic and endoscopic evaluation. Clin Oral Implants Res. 2003 Jun;14(3):322-8. PubMed PMID: 12755782.

23 : Hong SO, Shim GJ, Kwon YD. Novel approach to the maxillary sinusitis after sinus graft. Maxillofac Plast Reconstr Surg. 2017 Jun 25;39(1):18. doi:10.1186/s40902-017-0115-3. eCollection 2017 Dec. PubMed PMID: 28695114; PubMedCentral PMCID: PMC5483218.

24 : Felisati G, Saibene AM, Lenzi R, Pipolo C. Late recovery from foreign body

sinusitis after maxillary sinus floor augmentation. *BMJ Case Rep.* 2012 Dec 12;2012. pii: bcr2012007434. doi: 10.1136/bcr-2012-007434. PubMed PMID: 23234824; PubMed Central PMCID: PMC4544220.

25 : Timmenga NM, Raghoobar GM, Boering G, van Weissenbruch R. Maxillary sinus function after sinus lifts for the insertion of dental implants. *J Oral Maxillofac Surg.* 1997 Sep;55(9):936-9;discussion 940. PubMed PMID: 9294502.

26 : Starch-Jensen T, Aludden H, Hallman M e Al. A systematic review and meta-analysis of long-term studies (five or more years) assessing maxillary sinus floor augmentation. » *Int J Oral Maxillofac Surg.* 2018 Jan;47(1):103-116. doi: 10.1016/j.ijom.2017.05.001. Epub 2017 May22.Review.PubMed PMID: 28545806.

# CAPÍTULO II

## ESTÁGIOS

O estágio em Medicina Dentária é fundamentado na importância da prática clínica e na possibilidade do aluno pôr em prática os seus conhecimentos, adquiridos durante os anos anteriores de estudo, dando a possibilidade ao estudante de ser seguido ao mesmo tempo, por um profissional qualificado.

O estágio é constituído por três componentes:

2.1) ESTÁGIO DE CLÍNICA GERAL DENTÁRIA

2.2) ESTÁGIO HOSPITALAR

2.3) ESTÁGIO DE SAÚDE ORAL COMUNITÁRIA

As três áreas combinam situações e evidências diferentes que acontecem ao longo da vida profissional do médico dentista, sendo desta forma uma mais valia para a nossa formação profissional.

### 1) Introdução

O estágio de Medicina dentária é um período tutelado e orientado, que tem como objetivo o contacto direto dos alunos com unidades de saúde onde se diversifica e aumenta a sua experiência clínica na área da medicina dentária. Está dividido em 3 áreas que me permitiram aplicar e melhorar em termos práticos os fundamentos teóricos adquiridos até ao momento.

### 2) Relatório das Atividades Práticas das Disciplinas de Estágio Supervisionado

#### 2.1) Estágio em clínica geral dentária

O estágio em clínica geral dentária foi realizado na Clínica Universitária 'Filinto Baptista' do I.U.C.S em Gandra entre Setembro de 2017 e Julho de 2018, compreendendo um total de 180 horas com o intuito de proporcionar ao aluno a oportunidade de aplicação de conhecimentos em contexto da prática clínica, assim como inculcar autonomia e

responsabilidade. Foi supervisionado e orientado pelas Prof./Drs Paula Malheiro e João Baptista . Os atos clínicos executados encontram-se na tabela I.

Tabela I : Atos clínicos executados

	Exodontias	Endodontias	Restaurações	Destartarizações	Outros
Estágio Clínica Geral Dentária	OP: 3  ASS: 3	OP: 5  ASS: 3	OP: 2  ASS: 5	OP:3  ASS:3	OP:3  ASS:2

## 2.2) Estágio Hospitalar

O estágio Hospitalar foi realizado no Serviço de Estomatologia /Medicina Dentária do Centro Hospitalar de Nossa senhora da conceição de Valongo entre Setembro de 2017 e Junho de 2017 compreendendo um total de 120 horas. Foi supervisionado e orientado pelos Prof. /Drs Ana Azevedo e Rita Cerqueira .Este estágio compreende uma dinâmica de trabalho diferente que permite ao aluno melhorar a sua experiência e qualidade de trabalho bem como a sua autonomia. Permitiu também interagir com pacientes com limitações cognitivas e/ou motoras, pacientes com diferentes patologias, permitindo ao aluno correlacionar conceitos teóricos com a prática clínica. Os atos clínicos executados como Operador (OP) e como Assistente (Ass) encontram-se na tabela II.

Tabela II : Atos clínicos executados

	Exodontias	Endodontias	Restaurações	Destartarizações	Outros
Estágio hospitalar	OP:29  ASS:31	OP:7  ASS:4	OP:34  ASS:26	OP:18  ASS:116	OP:3  ASS:5

### 2.3) Estágio em saúde oral comunitária

O estágio em Saúde oral comunitária decorreu numa primeira fase no IUCS, onde foi organizado o plano de atividades que seria executado ao longo do restante ano letivo compreendendo um total de 120 horas. No segundo semestre, foram feitas visitas regulares na escola básica Carvalhal em Ermesinde . O objetivo foi a promoção da saúde oral em crianças entre 6 e 12 anos de idade. O levantamento do Índice CPO foi efetuado em 165 crianças, da Escola básica Carvalhal em Ermesinde. Tendo como objetivo principal a análise das condições da cavidade oral. Os dados recolhidos foram transmitidos ao orientador Professor Doutor Paulo Rompante.

Mês	Dia	Localização	Atividades Realizadas
Janeiro	29	EB Carvalhal Ermesinde	Aceitação do cronograma T1-T8 + Verificar condições
Fevereiro	5	EB Carvalhal Ermesinde	Educação para a saúde oral - T1,T2,T3, T4 + Atividades didáticas
	12		Carnaval
	19	EB Carvalhal Ermesinde	Educação para a saúde oral - T5,T6,T7, T8 +Monstrar vídeos e explicação detalhada 60 min
	26	EB Carvalhal Ermesinde	Levantamentos dados T1(20) + implementação de escovagem 60 min
Março	5	EB Carvalhal Ermesinde	Levantamentos dados T2(20) + implementação de escovagem 60 min
	12	EB Carvalhal Ermesinde	Levantamentos dados T3(21) + implementação de escovagem 60 min
	19	EB Carvalhal Ermesinde	Levantamentos dados T4(21) + implementação de escovagem 60 min



	26	Pausa letiva IUCS	
Abril	2	Pausa letiva IUCS	
	9	EB Carvalhal Ermesinde	Levantamentos dados T5(20) + implementação de escovagem 60 min
	16	EB Carvalhal Ermesinde	Levantamentos dados T6(20) + implementação de escovagem 60 min
	23	EB Carvalhal Ermesinde	Levantamentos dados T7(21) + implementação de escovagem 60 min
	30	EB Carvalhal Ermesinde	Levantamentos dados T8(21) + implementação de escovagem 60 min
Maio	7	Queima das fitas	
	14	EB Carvalhal Ermesinde	Quizz fotografias T1-T4 + Levantamentos de dados das crianças que faltaram
	21	EB Carvalhal Ermesinde	Quizz fotografias T5-T8 + Levantamentos de dados das crianças que faltaram
	28	EB Carvalhal Ermesinde	Avaliação T5-T8

Nas suas componentes integradas, o estágio permitiu-me a aplicação, solidificação, e aperfeiçoamento dos conhecimentos teóricos e práticos até então aprendidos. Este período foi muito importante para a minha formação académica e profissional, como futuro médico dentista.