

Lesões de mancha branca no esmalte ao redor de aparelhos ortodônticos fixos.

Graciela García Bello

**Dissertação conducente ao Grau de Mestre em
Medicina Dentária (ciclo integrado).**

Lesões de mancha branca no esmalte ao redor de aparelhos ortodônticos fixos.

Graciela García Bello

**Dissertação conducente ao Grau de Mestre em
Medicina Dentária (ciclo integrado).**

**Trabalho realizado sob a orientação do prof. Especialista Dr. José Leonel
Fontoura Correia de Sousa**

Declaração de Integridade

Eu, Graciela García Bello, declaro ter atuado com absoluta integridade na elaboração deste trabalho, confirmo que ,em todo o trabalho conducente à sua elaboração, não recorri a qualquer forma de falsificação de resultados ou à prática de plágio (ato pelo qual um indivíduo, mesmo por omissão, assume a autoria do trabalho intelectual pertencente a outrem, na sua totalidade ou em partes dele). Mais declaro que , todas as frases que retirei de trabalhos anteriores pertencentes a outros autores, foram referenciadas ou redigidas com novas palavras, tendo , neste caso, colocado a citação da fonte bibliográfica.

AGRADECIMENTOS:

É um fim duma etapa, muito intensa, com muitos km percorridos, mas foram 5 anos muito gratificantes para dar lugar a outra nova etapa. Que dizer depois de toda esta experiência.

Obrigada a minha família e meu marido, pelo apoio, paciência e carinho recebido, e nunca duvidar das minhas faculdades para alcançar o objetivo.

Obrigada aos companheiros de trabalho, e os que não estão, pois todos contribuíram a definir o tipo de médico dentista que quero ser.

Obrigada aos meus colegas de turma, são impecáveis! A nossa união fez a força para chegar quase todos ate o final.

A minhas amigas e amigos da turma, o que uniu Cespu que não separe ninguém! En especial a Inês, Lucia e Sara, que nesses momentos de desesperação onde sempre apoiamo-nos de modo incondicional, por isso conseguimos chegar ao final de esta etapa. Mas Sara, minha binómia, sempre formaremos um duo perfeito. Quero-vos!

Obrigada a todos os professores e em especial, a o meu orientador prof. Especialista Dr. José Leonel, pela paciência, atenção e disponibilidade de compartilhar conhecimentos.

RESUMO:

Introdução: Há uma evidência estabelecida entre o uso de aparelhos fixos de ortodontia, na desmineralização do esmalte, provocando assim lesões manchas brancas (WSL) na peça dentária. As WSL comprometem não só a saúde dentaria, mas também a estética.

Objetivos: Determinar, mediante revisão literária, quais os melhores materiais e técnicas minimamente invasivas na prevenção e tratamento das WSL.

Material e métodos: Foi realizado uma pesquisa bibliográfica na base de dados Pubmed considerando artigos publicados em inglês entre 2017 a 2022, utilizando as seguintes palavras chave: *dental white spots, orthodontic brackets, dental caries, tooth white spots*.

Resultados: Foram selecionados 15 artigos que abordam sobre materiais e técnicas para a prevenção e tratamento não invasivo das WSL. Desses , 3 são estudos sobre materiais para a prevenção, 9 dos referidos referem as técnicas restauradoras /remineralizadoras não invasivas e 3 contemplam as técnicas de condicionamento, bem como os materiais e as técnicas de colagem de brackets como métodos preventivos das WSL.

Discussão: É crucial, para o sucesso do tratamento, que tenhamos os pacientes muito motivados para uma adequada higiene oral, sabendo que o nível de risco de cárie aumenta exponencialmente no momento do tratamento ortodôntico. Existem já novos métodos de remineralização, muito prometedores, mas os métodos tradicionais ainda continuam a ser eficazes para a prevenção e tratamento das WSL.

Conclusão: Devemos conhecer o nível de risco de cáries do paciente antes de se levar a cabo o tratamento de ortodontia, para , deste modo, poder aplicar protocolos de prevenção, aumentando o nível de mineralização dentária antes, durante e depois do tratamento de ortodontia. O médico dentista tem de ter a capacidade de deteção das WSL, utilizar as técnicas de colagem de aparelhos fixos ajustadas e que promovam o menor tempo de tratamento, diminuindo assim, o risco de WSL.

PALAVRAS-CHAVE: “dental white spots”, “orthodontic brackets”, “dental caries”, “tooth white spots”

ABSTRACT:

Introduction: There is established evidence between the use of fixed orthodontic appliances in enamel demineralization, thus causing white spot lesions (WSL) on the tooth. WSL compromise not only dental health, but also aesthetics.

Objectives: To determine, through literature review, the best materials and minimally invasive techniques in the prevention and treatment of WSL.

Material and methods: A bibliographic search was carried out in the Pubmed database, considering articles published in English between 2017 and 2022, using the following keywords: *dental white spots, orthodontic brackets, dental caries, tooth white spots*.

Results: 15 articles considered on materials and techniques for the prevention and non-invasive treatment of WSL were selected. Of these, 3 address studies on materials for prevention, 9 of them refer to non-invasive restorative/remineralizing techniques and 3 address conditioning techniques, as well as materials and bracket bonding techniques as preventive methods of WSL.

Discussion: It is crucial, for the success of the treatment, that we have the patients very motivated for an adequate oral hygiene, knowing that the level of caries risk increases exponentially at the time of orthodontic treatment. There are already promising new remineralization methods, but traditional methods still remain effective for the prevention and treatment of WSL.

Conclusion: We must know the patient's level of caries risk before carrying out orthodontic treatment, in order to be able to apply prevention protocols, increasing the level of dental mineralization before, during and after orthodontic treatment. . The dentist must have the ability to detect WSL, use the techniques of bonding fixed appliances adjusted and that promote the shortest treatment time, thus reducing the risk of WSL.

KEYWORDS: *“dental white spots”, “orthodontic brackets”, “dental caries”, “tooth white spots”*

ÍNDICE GERAL

RESUMO	III
ABSTRACT	IV
I. INTRODUÇÃO	1
II. OBJETIVOS	2
III. MATERIAIS E MÉTODOS	2
A. PROTOCOLO	2
B. CRITÉRIOS DE ELEGIBILIDADE	2
C. FONTES DE INFORMAÇÃO	2
D. ESTRATÉGIA DE BUSCA	3
E. SELEÇÃO DE ESTUDO	3
IV. RESULTADOS	5
V. DISCUSSÃO	14
A. PRÉ-TRATAMENTO ORTODONTIA.....	14
B. DURANTE O TRATAMENTO DE ORTODONTIA	16
C. PÓS- ORTODONTIA	17
VI. CONCLUSÕES	20
VII. REFERÊNCIAS BIBLIOGRÁFICAS	22
ÍNDICE DE TABELA	6
ÍNDICE DE FIGURAS	4

ÍNDICE DE ABREVIATURAS:

WSL: Lesões de mancha branca

MIH: Hipomineralização incisivo molar

PRISMA: Preferred Reporting Items for Systematic Reviews and Meta-Analyses.

I. INTRODUÇÃO:

O aparecimento de lesões de mancha branca (WSL) é uma complicação e um efeito adverso, muito frequente, no tratamento em ortodontia, que segundo diferentes autores, 41% dos pacientes com aparelhos fixos têm WSL⁽¹⁾.

A WSL consiste numa mancha macroscópica de cor giz branco ou branco leitoso, com um aspeto poroso e rugoso, na superfície do esmalte, como consequência da desmineralização da subsuperfície e é mais evidente quando secámos o dente⁽²⁾. Ocorrem, com mais frequência, no terço gengival da superfície vestibular dos incisivos superiores ao redor dos brackets⁽³⁾.

O problema é que as WSL, na maioria dos casos, são somente detetadas no dia da remoção dos aparelhos ortodônticos, apesar da redução de tamanho dos brackets por razões estéticas e de higiene oral nos aparelhos ortodônticos, as WSL continuam a ser um desafio pela dificuldade de diagnosticar e para tratar. É, sem dúvida, o efeito iatrogénico mais frequente dos tratamentos em ortodontia, superior à reabsorção radicular externa ou a problemas e disfunção da ATM⁽²⁾.

São vários os autores que defendem que os incisivos laterais são os mais afetados nas WSL^(1,4).

Devemos ter em conta que as WSL dizem respeito a um aspeto cromático das lesões de hipomineralização do esmalte e a sua origem pode ser cariioso, mas também podem ser devidas a uma alteração na formação do tecido do esmalte, por exemplo, na fluorose dentária, nas Hipomineralizações por trauma e na Hipomineralização Incisivo Molar (HIM).

A fluorose dentária é uma anomalia da superfície, pré-eruptiva, causada pela ingestão excessiva de flúor na infância aquando do processo de formação do dente permanente. Estas altas doses de flúor produzem porosidade no esmalte, pelo que aumenta a sua fragilidade. Normalmente, essa lesão apresenta forma simétrica.

A hipomineralização produzida por um trauma é uma lesão pré-eruptiva. O seu aspeto é variável, mas a maioria apresenta uma coloração amarela com aspeto puntiforme até ao bordo incisal.

A HIM é um defeito do esmalte de origem pré-eruptiva, manifesta-se com o aparecimento de pequenas manchas de cor branca e até castanha , nos quatro primeiros molares permanentes, e pode associar-se à opacidade dos incisivos. Na resolução das WSL devemos estabelecer um procedimento estruturado que passa pela consideração de fatores de risco de cáries, pela deteção de lesões cáries e pela decisão por um plano de atuação personalizado para cada paciente (prevenção, intervenção).

II. OBJETIVO:

Esta revisão integrativa pretende:

1. Determinar quais os melhores materiais na prevenção, na intervenção e no tratamento das WSL presentes ao redor dos aparelhos fixos durante o tratamento de ortodontia.
2. Selecionar as melhores técnicas , minimamente invasivas, na prevenção e no tratamento das WSL produzidas ao redor dos aparelhos fixos durante o tratamento de ortodontia.

III. MATERIAIS E MÉTODOS:

A. Protocolo:

Este trabalho foi realizado em conformidade com as diretrizes PRISMA

B. Critérios de elegibilidade:

Os critérios de inclusão:

- Artigos publicados nos últimos 6 anos (2017-2022).
- Artigos publicados em inglês.
- Artigos que abordem o tema das WSL.

Os critérios de exclusão:

- Artigos que referem tratamentos em animais.
- Artigos que não tratam da prevenção ou do tratamento minimamente invasivo das WSL.
- Artigos que tinham de ser pago para ter acesso.

C. Fontes de informação:

Esta pesquisa bibliográfica foi realizada nas bases de dados Pubmed (via Biblioteca Nacional de Medicina) em fevereiro de 2022. Foram selecionados os estudos publicados em inglês entre os anos 2017 e 2022.

D. Estratégia de busca:

Para a realização desta revisão sistemática foi realizada uma pesquisa eletrônica na Pubmed, considerando as seguintes palavras-chave: *dental white spots*, *orthodontic brackets*, *dental caries*, *tooth white spots*. Foram utilizados os operadores booleanos (<<AND>> e <<OR>>) para criar uma correspondência entre os termos da pesquisa formada com termos MeSH, obedecendo à seguinte combinação de termos de pesquisa: *((dental white spots) AND (orthodontic brackets) AND (dental caries) OR (tooth white spots))*

A busca levada a cabo permitiu a identificação dos estudos pertinentes relacionados com o tema.

E. Seleção de estudos:

No total, foram encontrados 165 artigos: 134 foram revisões, 5 foram excluídos pelo título por não corresponder ao tema, 1 artigo tinha de ser pago para ter acesso ao mesmo. A leitura realizada contemplou 25 artigos.

- Primeira fase: permitiu incluir 16 dos artigos lidos, de acordo com os critérios de inclusão.
- Segunda fase: consistiu em avaliar os resumos dos artigos, segundo os critérios de inclusão, na análise do resumo, o que permitiu ainda excluir um artigo porque não respeitava os critérios definidos.
- Terceira fase: todos os artigos selecionados foram lidos e analisados individualmente em função dos objetivos desta revisão. Os 15 artigos foram considerados elegíveis para esta revisão sistemática integrativa. Assim, foram considerados válidos apenas estes últimos 15 referidos.

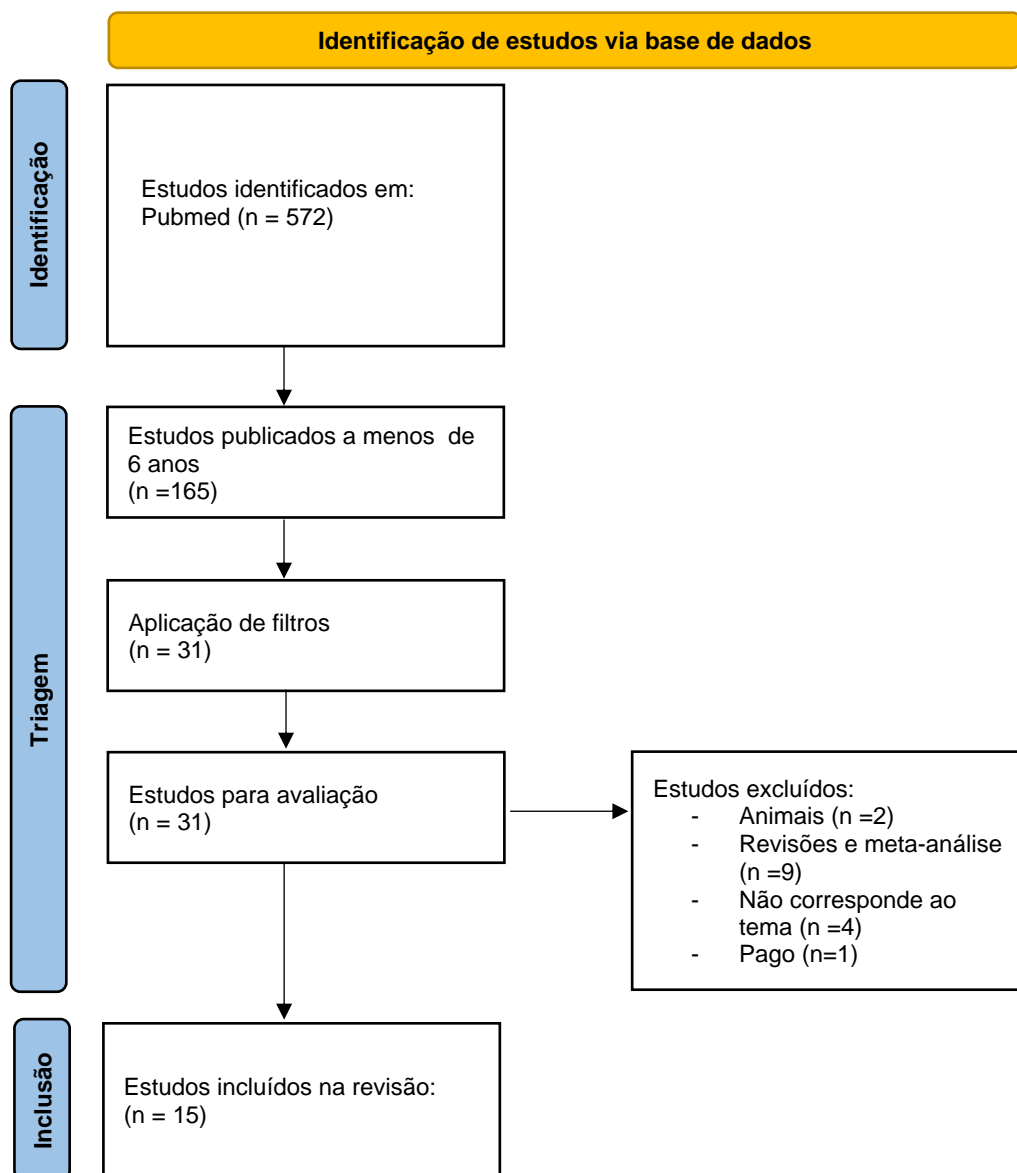


Figura 1 – Fluxograma PRISMA.

IV. Resultados:

A. Classificação de artigos:

Foram selecionados 15 artigos considerados sobre materiais e técnicas para a prevenção e tratamento não invasivo das WSL. Desses , 3 artigos abordam estudos sobre materiais de prevenção, 9 apresentam técnicas restauradoras /remineralizadoras não invasivas e 3 explanam técnicas de condicionamento , materiais e técnicas de colagem de brackets como métodos preventivos das WSL.

B. Tabela de resultados:

Título artigo/Autor /Ano	Tipo de estudo	Objetivo	Materiais e métodos	Resultados	Conclusões
<p>4.“Changes in white spot lesions following post-orthodontic weekly application of 1,25% fluorite gel over 6 months- a randomized placebo-controlled clinical trial. Part I: Photographic data evavation” Nicko. C. Bock .(2017)</p>	<p>Estudo randomizado, unicêntrico, duplo-cego, de grupos paralelos, controlado por placebo</p>	<p>Avaliação das alterações das WSL em resposta à aplicação semanal de 1,25% de flúor gel após o tratamento com aparelhos fixos.</p>	<p>23 pacientes com pelo menos 1 WSL em pelo menos 1 dente anterior. Flúor em gel 1,25% ou placebo em 1-2 semanas, aplicação profissional. Das 3 às 24 semanas aplicações domiciliares.</p>	<p>Não houve diferença estatisticamente significativa entre os grupos.</p>	<p>Nenhuma diferença pôde ser detetada com relação ao desenvolvimento de WSL sob tratamento pós-ortodôntico com altas doses de flúor.</p>
<p>1.“Changes in white spots lesions following post-orthodontic weekly application of 1,25% fluoride gel over 6 months- a randomized placebo- controlled clinical trial- Part II clinical data evaluation” Nicko C. Bock Laura Seibold Christian Heumann</p>	<p>Estudo randomizado, unicêntrico, duplo-cego, de grupos paralelos, controlado por placebo.</p>	<p>Seguimento das alterações clínicas das WLS e na saúde oral em resposta à aplicação semanal de 1,25% de flúor em gel após o tratamento com aparelhos fixo.</p>	<p>23 pacientes que tenham pelo menos 1 WLS, em pelo menos 1 dente antero-superior. Flúor em gel de 1,25% ou placebo em 1-2 semanas</p>	<p>Nenhum parâmetro clínico, exceto taxa de fluxo salivar estimulado mostrou uma diferença de grupo estatisticamente</p>	<p>Nenhum efeito clínico do tratamento pós-ortodôntico com altas doses de flúor na WLS e alterações de saúde oral foram detetados .</p>

Erhard Gndt Miriam Roder Sabine Ruf (2017)			aplicação profissional. Aplicação domiciliar autoadministrada de 3 a 24 semanas.	significativa após as 24 semanas	
⁵ ."Effect of fluoride- releasing resin composite in white spot lesions prevention: a single-center, slip-monte, randomized controlled trial" Mohannad M. Alabdullah Ala Nabawia Mowaffak A. Ajaj Human Saltaji (2017)	Estudo controlado randomizado de centro único, boca dividida	2 grupos aleatórios com a técnica de meia boca. Grupo de intervenção no qual os brackets foram colados com resina adesiva com flúor. Sujeitos com dentição permanente.	30 pacientes entre os 13 e os 25 anos foram randomizados numa proporção 1:1 Os materiais utilizados neste estudo: - Transbond XT® - Light Bond®	Avaliar a capacidade da resina composta libertadora de flúor para a prevenção das WLS durante o tratamento com aparelhos fixos.	A resina com flúor não tem o efeito preventivo desejado.
³ ."MI Varnish™ & MI Paste Plus™ in a caries prevention and remineralization study: a randomized controlled trial" Peter Rechmann Sona Bekmeziam Beate MT Rechmann Benjamin W. Chaffee John DB Featherstone (2017)	Ensaio clínico 12 meses randomizado, simples-cego, prospetivo, controlado por padrão de atendimento.	Efeito de MI Paste Plus™ e MI Varnish™ em WSL.	37 pacientes com superfícies vestibulares de incisivos, caninos e pré-molares com aparelhos fixos com 11 anos de idade. Os materiais comparados são: - Paste Plus™	Os dentes que receberam o tratamento experimental tinham alterações menores, mas não significativamente diferentes.	Níveis mais altos de flúor salivar no grupo experimental sugerem que Paste Plus™ e MI Varnish™, fornecem efetivamente flúor quando usados clinicamente.

			- MI Varnish™ - Crest Cavity Protection Protor&Gamble™		
<p>¹².“Microbiological Changes and Caries-Preventive Effect of an Innovative Varnish Containing Chlorhexidine in Orthodontic Patients” Lidia Lipták Krisztina Szabóuma Gábor Nagyb Sándor Márton Melinda Madlénab (2018)</p>	<p>Estudo controlado randomizado, com técnica de boca dividida.</p>	<p>Investigar os efeitos do Cervitec Plus® (verniz de flúor) sobre o nível de colónias de estreptococos Mutans e Lactobacillus e o desenvolvimento de lesões de mancha branca em pacientes com aparelhos ortodônticos fixos.</p>	<p>32 voluntários com a média de idade de 16,5 anos com tratamento ortodôntico fixo. Cervitec Plus®</p>	<p>A redução dos estreptococos Mutans na placa foi significativamente maior no teste que nos placebos.</p>	<p>O uso mensal de Cervitec Plus® pode resultar numa melhoria significativa na saúde oral dos pacientes ortodônticos.</p>
<p>¹¹.“Impact of a non-fluoridated microcrystalline hydroxyapatite dentifrice no enamel caries progression in highly caries-susceptible orthodontic patients: A randomized controlled 6 months trial” Ulrich Schlagenhaufl Karol Heinz Kunzelmann</p>	<p>Estudo randomizado e controlado.</p>	<p>Comparar o impacto do uso regular de um dentífrico de hidroxiapatita micro cristalino sem flúor e um dentífrico de controlo de flúor 1400ppm na progressão da cárie.</p>	<p>147 pacientes altamente cariogénicos. Avaliação das superfícies vestibulares dos dentes 15 e 25.</p>	<p>Os testes demonstraram que não há uma diferença significativa entre os grupos. Não foram observadas diferenças</p>	<p>Em pacientes altamente ativos de cáries, o impacto do uso regular de um dentífrico HAP microcristalino na progressão de cárie não é significativamente diferente do uso de uma pasta de dentes com flúor 1400ppm.</p>

Cristian Hannig Theodor W.May Helmut Hösl Mário Gratz Gabriele Viergutz Marco Nazet Sebastián Schamberger Pedro Prof (2018)			Pasta dentífrica de hidroxiapatita sem flúor Pasta dentífrica com flúor 1400 ppm	significativas nos efeitos secundários entre os grupos.	
¹⁵ ."Resin Infiltration Technique and fluoride Varnish on White Spot Lesions in Children: Preliminary Findings of Randomized Clinical Trial" F. Eren Giray M.A. Duran E.Haznedaroglu B.Durmus IO Kalyoncu I. Tanboga (2018)	Ensaio clínico randomizado	Avaliar clinicamente a eficácia da infiltração de resina versus verniz fluoretado para deter as WSL em dentes permanentes em crianças.	23 pacientes entre os 8 e os 14 anos com 81 WSL. Os materiais estudados são: Resina infiltrativa: ICON® Verniz fluoretado: Clinpro™ Medição com Diagodent®	A redução nos valores de Diagodent de 6 meses de uso seguido foi estatisticamente significativa em ambos os grupos em relação aos valores basais.	A infiltração de resina e o verniz fluoretado são métodos clinicamente viáveis e eficazes para o tratamento das WSL.
⁶ ."Adjunctive use of fluoride rinsing and brush on gel increased incipient caries-likes lesion remineralization compared with fluoride toothpaste alone in situ" Phan Bhoggiatien Ploypailin Manovilas Methaphon Songveigkasem	Estudo de desenhos cruzado.	Comparar o efeito remineralizante do colutório bucal com fluoreto de sódio ou gel de NaF como adjuvante do dentífrico de NaF em lesões	Brackets com placas de esmalte artificial desmineralizado foram colados nos 1 ^{os} molares superiores de 12 participantes. Os materiais comparados são:	Existem diferenças no ganho mineral médio entre os grupos. O gel produziu maior profundidade	Tanto o colutório bucal NaF quanto o gel usados antes de dormir, aumentaram a remineralização das lesões semelhantes à cárie incipientes, com a combinação da escovagem com o dentífrico duas vezes ao dia.

Siriporn Songsiripradubboon Thipawan Tharapiwattananon Paiboon Techalertpaisarn Hidenori Hamba Junji Tagami Downen Birkhed Chutima Trairatvorakul(2019)		incipientes semelhantes à cárie.	-Colgate Total como pasta de dentes NaF 0,22% e 1000ppm -Oral B Pro-HealthKit™ e Gengiva como colutório NaF 0,55% e 225ppm -Prevident Gel™ com Gel NaF1,1% e 5000ppm	média de remineralização.	
¹⁶ ."Comparative evaluation of Icon Resin® infiltration na Clinpro XT Varnish™ on cloud and fluorescent Changes of White Spot Lesion: a randomized controlled trial" Annapurna Kannan Sridevi Padmanabhan (2019)	Estudo controlado randomizado	Avaliar comparativamente a infiltração de resina ICON® e Clinpro o Verniz XT™ na estética restauradora de WSL apresentam no tratamento pós-ortodôntico.	240 WLS em 193 dentes de 12 pacientes. Os materiais comparados são: -ICON® -Clinpro Verniz XT™	Imediatamente após a intervenção, a infiltração de resina Icon® mostrou uma melhoria estatisticamente mais significativa do que Clinpro Verniz XT™ na restauração da cor	Clinpro O Verniz XT obtém melhores resultados a longo prazo no tratamento das WSL.
⁸ ."Do total or partial etching procedures effect the rate of white spot lesion formation?" Almet Yagciuma	Estudo de boca dividida, duplo-cego, controlado e randomizado.	Determinar se os procedimentos de condicionamento ácido total ou parcial	20 pacientes com idade média 16,5 anos	Não foram observadas diferenças muito significativas entre	Condicionamento ácido parcial parece ter maior sucesso nos primeiros 6 meses do tratamento ortodôntico na formação das WSL.

Elif Dilara Seker Kevser Kurt Demirsoy Sabri Ilhan Ramoglu (2019)		influenciam o aparecimento de lesões de mancha branca.	40 quadrantes maxilares foram alocados aleatoriamente.	os grupos de condicionamento total e os de condicionamento parcial	
⁹ ."A comparative assessment of orthodontic treatment outcomes using the quantitative light-induce fluorescence (QLF) method between direct bonding and indirect bonding techniques in adolescents: a single-center, single-blind randomized controlled trial" Aykan Onur Atilla Taner Ozturk Mustafá Murat Eruz Ahmet Yagci (2019)	Estudo paralelo de dois braços.	Avaliar a desmineralização do esmalte no tratamento ortodôntico fixo usando uma técnica de colagem indireta em comparação com uma técnica de colagem direta pelo método de fluorescência induzida por luz Quantitativa (QLF)	56 pacientes para tratamento ortodôntico. Dois grupos aleatórios, um com colagem direta, outro com colagem indireta.	O número de dentes com desmineralização foi maior no grupo de colagem direta.	Os procedimentos de colagem utilizados na técnica de colagem indireta contribuíram para reduzir o grau de formação de WSL.
¹⁴ ."Effect of self-assembling peptide P11-4 on orthodontic treatment-induced carious lesions" A..Welk A. Ratzmann M. Reich K.F. Krey C.H. Shwahn (2020)	Ensaio clínico controlado randomizado com design de boca dividida.	Avaliar o efeito do peptídeo P de automontagem 11-4 (SAP) na terapia de cáries de superfície lisa inicial após tratamento	23 pacientes com idade média de 15,4 anos e com , pelo menos , dois dentes com WSL. O material estudado é Curodont repair®	O efeito do tratamento foi estatisticamente significativo.	O tratamento de lesões cariosas iniciais com peptídeo P de automontagem 11-4 levou a uma remineralização superior das lesões sub-superficiais em comparação aos dentes de controlo.

		ortodôntico com brackets.			
<p>¹⁰."Impact of self-assembling peptides in remineralization of artificial early enamel lesions adjacent to orthodontic brackets" Anahita Jablonski-Momeni R. Nothelfer M. Morawietz. A. Kiesow H.Korbmacher-Steiner (2020)</p>	Estudo in vitro	Avaliar a eficácia do peptídeo P de automontagem 11-4 para remineralização combinada com fluoreto, em comparação com a aplicação de verniz fluoretado sozinho.	108 brackets ortodônticos foram colados em 108 amostras de esmalte humano e WSL foram criadas. Os materiais estudados são: Verniz fluoretado 22600ppm Peptídeo P de automontagem P11-4	Os valores médios diferem significativamente entre todos os grupos em todos os tempos de investigação.	P11-4 com verniz fluoretado foi superior na remineralização em comparação com uso exclusivo de fluoreto , para remineralização do esmalte adjacente aos brackets.
<p>⁷."Effect of the caries-protective self-assembling peptid P11-4 on shear bond strength of metal brackets" Thomas Knaup Heike Korbmacher-Steiner Anahita Jablonski-Momeni (2021)</p>	Estudo in vitro	Investigar o efeito do peptídeo automontagem P11-4 protetor de cárie (SAP P11-4) na resistência à colagem de brackets metálicos.	Em 45 dentes humanos, colocaram bracket de incisivo superior metálico colado em superfície vestibular O material estudado é. Curodont Repair®	Não houve diferença significativa nas forças de colagem entre os grupos.	O pré-tratamento da superfície do esmalte com SAP P11-4 logo antes da inserção do bracket pode ser considerado.
<p>¹³."Biofilm formation following chitosan- based Varnish or chlorhexidine-fluoride Varnish</p>	Estudo controlado	Avaliar o grau de formação de placa bacteriana	200 dentes de 20 pacientes submetidos	Os efeitos antiplaca do verniz biopolimérico	Tanto o verniz à base de chitosan quanto o verniz à base de fluoreto de clorhexidina reduziram a contagem

<p>application in patients undergoing fixed orthodontic treatment: a double blinded randomized controlled trial”</p> <p>Preethi Purnima Jogikalmat Krithikadatta Ratna Rachel Ponraj Natnasabapthy Velmurugan Anil Kishen (2021)</p>	<p>randomizado duplo-cego</p>	<p>adjacente aos brackets, após a aplicação de um verniz à base de chitosan ou verniz clorhexidina-fluoreto.</p>	<p>a terapia ortodôntica fixa.</p> <p>Os materiais estudados são:</p> <ul style="list-style-type: none"> -Verniz à base chitosan (Gel Bioschell®) - Verniz de fluoreto de clorhexidina - CFV (Cervitec F®) 	<p>natural à base de chitosan foram semelhantes aos do verniz de fluoreto de clorhexidina.</p>	<p>bacteriana, enquanto que o PH da placa permaneceu neutro por um período de 6 semanas em pacientes submetidos a ortodontia fixa.</p>
--	-------------------------------	--	---	--	--

V. Discussão:

A desmineralização do esmalte durante o tratamento ortodôntico é uma complicação grave⁽⁵⁾. O aumento do risco das WSL nos portadores de aparelhos fixos é, normalmente, o resultado da acumulação de placa bacteriana ao redor dos brackets, pela dificuldade de uma correta higienização feita pelo paciente, mas pode também ser o resultado da aplicação da resina ou do cimento utilizado na colagem dos brackets, que transborda e, ao ser uma superfície mais porosa e rugosa, pode levar à retenção da placa bacteriana. Por isto, devemos analisar o risco cariogénico de cada paciente que vai usar um aparelho fixo.

As WLS podem ser interrompidas por métodos completos e habituais para a manutenção de uma boa higiene oral, diminuindo o consumo de carboidratos na dieta e usando materiais de uso profissional ou domiciliares contendo flúor⁽⁵⁾.

Também se verificou que a área de WSL se remineralizam durante o primeiro e o segundo ano após a remoção do aparelho ortodôntico sem intervenção⁽³⁾, mas muitos pacientes não conseguem resolvê-las sem ajuda profissional depois da remoção dos aparelhos, pois as lesões são muito grandes ou profundas⁽³⁾.

A. Pré tratamento ortodontia:

O fundamental, quando temos um paciente que vai usar um aparelho ortodôntico, é avaliar o seu método de higiene oral, a quantidade de placa bacteriana e estabelecer um plano de tratamento personalizado, para a contenção e a prevenção das WSL. Devemos dedicar tempo ao nosso paciente explicando-lhe os métodos de uma escovagem eficaz, a importância da higiene interproximal, recomendando-lhe produtos que aumentam o grau de mineralização, assim como sensibilizá-lo para uma melhoria dos seus hábitos alimentares.

Pham Bhoustiern (et) comparou os métodos tradicionais com colutórios, pasta dentífrica com flúor e antimicrobianos, duas vezes ao dia e a aplicação de gel NaF 1,1% e concluiu que todos os métodos aumentaram a mineralização dentária, mas com um pequeno aumento significativo aquando da aplicação do gel NaF1,1%⁽⁶⁾. Pelo que, nesta situação, a aplicação de flúor seria suficiente para poder manter o dente mineralizado. As técnicas de prevenção utilizadas, que podem ser continuadas durante o tratamento de ortodontia são importantes

logo que não afetem as forças de colagem, pois podem afetar a continuidade e o tempo do tratamento ortodôntico.

Thomas Kanup (et), estudaram o efeito do peptídeo de automontagem P11-4 como efeito protetor de cárie. Os autores concluíram que este produto (Curodont Repair®) de aplicação profilática antes da colagem dos brackets, e não interfere significativamente na união dos brackets, mas recomendam o uso 24 horas antes da colocação⁽⁷⁾.

A técnica de colagem, assim como o método de condicionamento ácido na peça dentária, podem aumentar ou diminuir o sucesso na prevenção de WSL.

Os autores, Ahnet Yagci (et), compararam o procedimento do ataque ácido total ou parcial, e concluíram que o ataque parcial durante os primeiros 6 meses tinha maior sucesso que o ataque total⁽⁸⁾. Utilizar este tipo de técnica garante um maior tempo de segurança das WSL, pois um fator determinante é o tempo de tratamento⁽⁸⁾.

Aykam Onur Ailla (et), compararam as técnicas de colagem direta com as de colagem indireta que tinham efeitos no sucesso da prevenção da cárie e concluíram que é melhor a técnica indireta, pois existe uma evidência de menor taxa de erro na colagem dos brackets⁽⁹⁾. O significado de que existe um menor erro na colagem dos brackets, traduz-se em menor tempo de tratamento, menor transbordo da resina ou do cimento a utilizar e ajuda à menor retenção da placa bacteriana ao redor dos brackets⁽⁹⁾.

Por isto, também é necessário analisar o efeito do tipo de resina ou cimento colocados na colagem dos brackets. Mohannad M. Alabdullah (et), analisaram uma resina composta libertadora de flúor na prevenção da desmineralização do esmalte, e concluíram não ter o efeito preventivo desejado⁽⁵⁾. Isto sucede, não só com a resina estudada pelos autores, mas com todas as resinas e cimentos utilizados para a colagem⁽⁵⁾.

Tal deve-se ao tempo de duração do tratamento de ortodontia, pois sabemos que um dos fatores de formação das WSL é o tempo⁽⁹⁾. A duração média de um tratamento em ortodontia é de 24 meses, e as resinas e os cimentos do mercado à disposição dos profissionais só têm uma duração de intercâmbio de flúor durante os 6 primeiros meses⁽⁵⁾. Mas tal não acontece em todos os casos de tratamento em ortodontia já que não são iguais nem no tempo de duração, nem

na complexidade do tratamento nem no nível de motivação do paciente⁽⁵⁾. No princípio do tratamento, a motivação para a higiene do paciente é máxima, e quando temos maior apoio nas resinas com a libertação de flúor⁽⁵⁾; mas com o avanço do tratamento, o nível de motivação para a higiene diminui. Passados 6 meses temos esgotado o intercâmbio de flúor da resina ou cimento utilizados na colagem, e é neste momento que prevalece o aumento de desmineralização do esmalte⁽⁵⁾. É também certo que, na evolução do tratamento ortodôntico, a facilidade de higiene dentária aumenta já que o alinhamento das peças dentárias produz uma melhoria na higiene dentária e diminui a retenção da placa bacteriana.

B. Durante o tratamento em ortodontia:

Quando temos um paciente com menor motivação à higiene, a nível profissional, temos de ter em conta os materiais que temos para favorecer a remineralização da peça dentária para a prevenção das WSL ou para o seu tratamento.

Peter Rechmann (et), estudaram a comparação entre a escovagem duas vezes por dia com pasta dentífrica com flúor 1100ppm, e este mesmo procedimento com a aplicação trimestral de MI Varnish™ na consulta dentária, e concluíram que a aplicação de MI Vanish™ em conjunto com a pasta dentífrica com flúor tinha maior capacidade de remineralização nas WSL e detetaram um aumento significativo no flúor salivar⁽³⁾. O que significa que, na prevenção duma descalcificação do esmalte, o aumento de flúor salivar garante um maior aporte mineral ao esmalte no processo destruição-remineralização⁽³⁾.

Os autores, Ulrich Schlagenhauf (et), estudaram outro tipo de pasta dentífrica à base de hidroxiapatita microcristalina sem flúor na remissão da progressão da cárie, e concluíram que, em comparação com uma pasta com flúor de 1400ppm não é significativamente diferente⁽¹¹⁾. Pelo que esta nova composição de pasta dentífrica não leva a nenhuma melhoria em comparação a qualquer pasta com flúor de 1400ppm⁽¹¹⁾.

Quanto ao impacto do P11-4 peptídeo de automontagem, num estudo in vitro, Anahita Jablonski-Momeni (et), demonstraram a capacidade de remineralização duma WSL ao redor do bracket, e que é inclusivamente mais rápido que quando se utiliza verniz fluoretado de aplicação profissional⁽¹⁰⁾.

A formação de placa bacteriana ao redor dos brackets é o principal fator que produz a desmineralização dentária promovendo as WSL⁽¹⁰⁾. É objetivo deste estudo, referir quais os produtos com maior efeito na diminuição da placa bacteriana.

Lidia Liptak (et) estudaram o efeito preventivo da cárie de um verniz que contém clorhexidina em pacientes de ortodontia, concluíram que o uso de Cervitec Plus®, de aplicação profissional melhorava significativamente o risco de desmineralização pela capacidade antimicrobiana do verniz⁽¹²⁾.

Preethi Punima (et) compararam o verniz à base de chitosan com o verniz com clorhexidina, e concluíram que os dois vernizes são eficazes⁽¹³⁾.

Devem ser utilizadas ferramentas de prevenção, procurando que não se forme a matriz da placa bacteriana ao redor dos brackets. Mas tendo em conta as possíveis colorações que pode provocar a clorhexidina, e, ainda que sejam reversíveis com uma profilaxia, devemos sempre utilizar métodos de prevenção que não alterem a cor, pois isto pode ser um fator de preocupação para o nosso paciente.

Em muitas situações, e apesar de serem usados todos os métodos de prevenção, forma-se WSL ao redor do bracket, e em muitos casos não se deteta até ao momento da remoção do fator principal causador: o aparelho fixo de ortodontia.

C. Pós- tratamento:

A visualização de WSL, no momento da remoção dos brackets, é certo que, uma vez retirado o aparelho fixo desaparecem por si só nos primeiros meses^(3,16), mas tal não acontece em situações um pouco mais graves ou mais extensas e assim teremos de coadjuvar na remineralização.

Niko C. Bock (et) estudaram a remineralização aos 6 meses pós-ortodontia com aplicação de gel de flúor 1,25%, mas não encontraram nenhum efeito significativo quer com a aplicação quer sem a sua aplicação⁽¹⁴⁾. Estes autores declaram ter dificuldades na medição das WSL, por isso não considero que seja um resultado fiável, já que está muito estudada a capacidade de remineralização do flúor.

Nicko C. Bock, estudou o nível de fluxo salivar com a aplicação semanal de 1,25% gel flúor, e aqui tiveram resultados significativos com o aumento da taxa

do fluxo salivar após as 24 semanas ⁽¹⁾. Este gel é de aplicação profissional, mas depois das duas primeiras semanas, foi de aplicação domiciliar, podemos pensar que pode existir uma falha na aplicação domiciliar por isso não encontraram evidência na remineralização das WSL.

A Welk (et) estudaram o P11-4 pós-ortodontia e a sua capacidade de remineralização obtendo já , numa primeira leitura do estudo⁽¹⁴⁾, a conclusão de que o peptídeo leva a uma remineralização superior das lesões subsuperficiais em comparação com os dentes de controlo⁽¹⁴⁾. O que quer dizer que o P11-4 comercializado como Curodont Repair® parece ser um produto muito promissor na prevenção e no tratamento das WSL, já que pode ser utilizado antes, durante e depois do tratamento de ortodontia com alta efetividade.

Os autores, F. Eren Giray (et), fizeram um estudo de comparação entre a técnica de infiltração de resina e verniz de flúor em WSL⁽¹⁵⁾. Nos resultados de remineralização, não há uma diferença significativa entre os dois produtos, mas a técnica de resina infiltrada traz uma melhoria na cor⁽¹⁵⁾.

Os autores, Amapuína Kannan (et), compararam a resina Icon® com Climpro Verniz XT™ nas alterações de cor e na fluorescência das WSL, concluíram que Climpro™ apresentou uma melhoria significativa em relação ao Icon® na restauração da cor e da luminosidade das WSL depois dos 6 meses⁽¹⁶⁾. O Icon® provou fornecer restauração imediata na estética de WSL leves presentes no tratamento pós-ortodôntico⁽¹⁶⁾.

As resinas infiltrativas são uma técnica considerada microinvasiva, são uma abordagem eficaz para aquelas lesões cariosas precoces ou para as WSL que não remineralizam sozinhas ou com outros métodos de remineralização⁽¹⁵⁾. Tal infiltração é eficaz na detenção de lesões de esmalte de superfície lisa como alternativa para tratar lesões precoces de cárie que não respondem a outros métodos de remineralização⁽¹⁵⁾. Esta técnica visa preencher os espaços intercristalinos dentro do corpo da lesão, e atua como vias de difusão de ácidos e minerais dissolvidos, selando a lesão sem uma camada de resina de cobertura⁽¹⁵⁾. Após a polimerização, o infiltrado obstrui as vias de difusão de ácidos cariogénicos e minerais dissolvidos⁽¹⁵⁾.

Quando há lesões de cárie que estão ativas ou cavidades , a abordagem já consiste numa restauração com compósito, sendo uma técnica mais invasiva, mas necessária para tratar a cárie.

VI. Conclusões:

Os métodos tradicionais de escovagem com pasta dentária fluoretada e a motivação para uma boa higiene são os principais meios para a prevenção das WSL. Por isto, podemos traçar um plano de acção tendo em conta o risco de cárie:

- Baixo risco de cárie: Pasta fluoretada de 1400 ppm, colutório NaF 0,05%, verniz de NaF 5% a cada 6 meses.

- Alto risco de cárie: pasta fluoretada de 1400 ppm, colutório NaF 0,05%, gel de flúor 12500 ppm F aplicado de forma semanal, verniz de NaF 5% a cada 3 meses.

Os autores, dos diferentes estudos, mostram que os resultados comparados de uso combinado levam a uma melhor capacidade de remineralização nas WSL, pelo que entendemos que também tem uma maior capacidade de prevenção utilizando esta fórmula de pasta dentífrica, colutórios e aplicações profissionais de gel e/ou vernizes.

A introdução do Curodont Repair® na prevenção, na intervenção e no tratamento das WLS, mostra-nos que este parece ser um produto muito prometedo pela sua capacidade de aumento da mineralização e remineralização da peça dentária, diminuindo o tempo do processo natural, devendo-se à partícula do peptídeo P de automontagem 11-4 que forma uma matriz 3D e atrai o íon de cálcio da saliva e promove a formação de cristais de hidroxiapatita, apoiando o mecanismo natural de remineralização⁽⁷⁾. Esta partícula foi inicialmente estudada como aplicação para lesões em tecidos, mas observou-se a capacidade de regressão nas WSL. Apesar de ser um produto muito prometedo, precisamos de mais estudos científicos para aferir da sua eficácia.

As resinas infiltradas são um tratamento microinvasivo onde podemos devolver a estética às peças afetadas pelas WSL, quando os produtos coadjuvantes à remineralização não conseguem remineralizar camadas do esmalte mais sub-superficial. Ainda que sejam técnicas simples de usar, têm uma curva de aprendizagem, pois nem sempre se consegue o resultado esperado já que depende da profundidade da camada de afetação da lesão, e por isto, em certas situações devemos combinar técnicas de restauração em compósito com a técnica de resina infiltrada.

Ao nível das técnicas de colocação dos aparelhos fixos, podemos concluir que, para coadjuvar na prevenção da formação das WSL, devemos utilizar a técnica de condicionamento ácido parcial, utilizar materiais de colagem com flúor e colocar os brackets com a técnica de cimentado indireto, pois evita transbordo de material na colagem pelo que evitamos maior formação de placa bacteriana, maior precisão na colocação do aparelho pelo que vai diminuir o tempo de tratamento, já que o tempo de tratamento é o fator principal na formação das WSL.

VII. REFERÊNCIAS BIBLIOGRÁFICAS:

1. Bock NC, Seibold L, Heumann C, Gndt E, Röder M, Ruf S. Changes in white spot lesions following post-orthodontic weekly application of 1.25 per cent fluoride gel over 6 months-a randomized placebo-controlled clinical trial. Part II: clinical data evaluation. *Eur J Orthod.* 2017 Apr 1;39(2):144-152. doi: 10.1093/ejo/cjw061. PMID: 27702807.
2. Heymann GC, Graver D.A. contemporary review of white spot lesions in orthodontics. *J Esthet Restor Dent.* 2013;25(2):85-95.
3. Rechmann P, Bekmezian S, Rechmann BMT, Chaffee BW, Featherstone JDB. MI Varnish and MI Paste Plus in a caries prevention and remineralization study: a randomized controlled trial. *Clin Oral Investig.* 2018 Jul;22(6):2229-2239. doi: 10.1007/s00784-017-2314-9. Epub 2018 Jan 4. PMID: 29299732.
4. Bock NC, Seibold L, Heumann C, Gndt E, Röder M, Ruf S. Changes in white spot lesions following post-orthodontic weekly application of 1.25 per cent fluoride gel over 6 months-a randomized placebo-controlled clinical trial. Part I: photographic data evaluation. *Eur J Orthod.* 2017 Apr 1;39(2):134-143. doi: 10.1093/ejo/cjw060. PMID: 27702806.
5. Alabdullah MM, Nabawia A, Ajaj MA, Saltaji H. Effect of fluoride-releasing resin composite in white spot lesions prevention: a single-centre, split-mouth, randomized controlled trial. *Eur J Orthod.* 2017 Nov 30;39(6):634-640. doi: 10.1093/ejo/cjx010. PMID: 28340098.
6. Bhongsatiern P, Manovilas P, Songvejkasem M, Songsiripradubboon S, Tharapiwattananon T, Techalertpaisarn P, Hamba H, Tagami J, Birkhed D, Trairatvorakul C. Adjunctive use of fluoride rinsing and brush-on gel increased incipient caries-like lesion remineralization compared with fluoride toothpaste alone *in situ*. *Acta Odontol Scand.* 2019 Aug;77(6):419-425. doi: 10.1080/00016357.2019.1582796. Epub 2019 Mar 25. PMID: 30905242.
7. Knaup T, Korbmacher-Steiner H, Jablonski-Momeni A. Effect of the caries-protective self-assembling peptide P11-4 on shear bond strength of metal brackets. *J Orofac Orthop.* 2021 Sep;82(5):329-336. doi: 10.1007/s00056-020-00247-1. Epub 2020 Sep 2. Erratum in: *J Orofac Orthop.* 2021 May 21;: PMID: 32876755; PMCID: PMC8384806.
8. Yagci A, Seker ED, Demirsoy KK, Ramoglu SI. Do total or partial etching procedures effect the rate of white spot lesion formation? A single-center, randomized, controlled clinical trial. *Angle Orthod.* 2019 Jan;89(1):16-24. doi: 10.2319/013018-84.1. Epub 2018 Sep 27. PMID: 30260676; PMCID: PMC8137113.
9. Yagci A, Seker ED, Demirsoy KK, Ramoglu SI. Do total or partial etching procedures effect the rate of white spot lesion formation? A single-center, randomized, controlled clinical trial. *Angle Orthod.* 2019 Jan;89(1):16-24. doi: 10.2319/013018-84.1. Epub 2018 Sep 27. PMID: 30260676; PMCID: PMC8137113.
10. Jablonski-Momeni, A., Nothelfer, R., Morawietz, M. *et al.* Impact of self-assembling peptides in remineralisation of artificial early enamel lesions adjacent to orthodontic brackets. *Sci Rep* 10, 15132 (2020). <https://doi.org/10.1038/s41598-020-72185-2>
11. Schlagenhauf U, Kunzelmann KH, Hannig C, May TW, Hösl H, Gratza M, Viergutz G, Nazet M, Schamberger S, Proff P. Impact of a non-fluoridated microcrystalline hydroxyapatite dentifrice on enamel caries progression in highly caries-susceptible orthodontic patients: A randomized, controlled 6-month trial. *J Investig Clin Dent.* 2019 May;10(2):e12399. doi: 10.1111/jicd.12399. Epub 2019 Jan 30. PMID: 30701704; PMCID: PMC6590169.

12. Lipták L, Szabó K, Nagy G, Márton S, Madléna M. Microbiological Changes and Caries-Preventive Effect of an Innovative Varnish Containing Chlorhexidine in Orthodontic Patients. *Caries Res.* 2018;52(4):272-278. doi: 10.1159/000486140. Epub 2018 Jan 31. PMID: 29393162.
13. Poornima P, Krithikadatta J, Ponraj RR, Velmurugan N, Kishen A. Biofilm formation following chitosan-based varnish or chlorhexidine-fluoride varnish application in patients undergoing fixed orthodontic treatment: a double blinded randomised controlled trial. *BMC Oral Health.* 2021 Sep 23;21(1):465. doi: 10.1186/s12903-021-01805-8. PMID: 34556107; PMCID: PMC8459499.
14. Welk, A., Ratzmann, A., Reich, M. *et al.* Effect of self-assembling peptide P₁₁₋₄ on orthodontic treatment-induced carious lesions. *Sci Rep* **10**, 6819 (2020). <https://doi.org/10.1038/s41598-020-63633-0>
15. Giray FE, Durhan MA, Haznedaroglu E, Durmus B, Kalyoncu IO, Tanboga I. Resin infiltration technique and fluoride varnish on white spot lesions in children: Preliminary findings of a randomized clinical trial. *Niger J Clin Pract.* 2018 Dec;21(12):1564-1569. doi: 10.4103/njcp.njcp_209_18. PMID: 30560818.
16. Kannan A, Padmanabhan S. Comparative evaluation of Icon® resin infiltration and Clinpro™ XT varnish on colour and fluorescence changes of white spot lesions: a randomized controlled trial. *Prog Orthod.* 2019 Jun 17;20(1):23. doi: 10.1186/s40510-019-0276-y. Erratum in: *Prog Orthod.* 2019 Jul 26;20(1):31. PMID: 31204437; PMCID: PMC6571438.