

Rui Pedro de Freitas Lino Pinto Cardoso

***Análise Morfométrica do Foramen Mentoneano
numa População Portuguesa do Distrito do Porto***

*Dissertação apresentada no Instituto Superior de Ciências da Saúde – Norte,
para obtenção do grau de Mestre em Cirurgia Oral*

Orientador

Professor Doutor Fernando Ferreira

Agradecimentos

Agradeço à minha mulher e minha filha pela ajuda, apoio e inspiração; aos meus pais pelo incansável empenho ao longo de todos os anos da minha formação; à minha irmã pelo apoio ao longo dos anos e em especial pela ajuda científica neste trabalho; a todos os meus colegas de mestrado pelo companheirismo demonstrado nesta agradável experiência de vida em especial ao Mário Sousa pela ajuda e apoio neste trabalho e ao longo dos anos; aos meus professores pela excelente formação que recebi durante as aulas do mestrado em especial ao meu coordenador o Professor Doutor Fernando Ferreira pela dedicação e pelo rigor científico que me inculuiu.

Índice

1. Introdução	1
2. Objectivos	12
3. Métodos	13
4. Resultados	17
5. Discussão	27
6. Conclusão	33
7. Bibliografia	34
8. Anexos	38

Resumo / Abstract

Resumo

Análise Morfométrica do Foramen Mentoneano numa População Portuguesa do Distrito do Porto

Introdução: As sequelas relacionadas com a colocação de implantes dentários e enxertos ósseos são o resultado de danos provocados em estruturas anatómicas. A região anterior da mandíbula, entre ambos os forâmens mentoneanos é muito utilizada para este tipo de cirurgias. A distância interforâmen mentoneana está directamente relacionada com o número máximo de implantes que se podem colocar e a máxima quantidade de osso que pode ser colhida nesta zona da mandíbula. O conhecimento da anatomia e a possível localização do forâmen mentoneano é crucial para o sucesso dos nossos tratamentos de modo a diminuir a possibilidade de causar danos permanentes nos nossos doentes.

Métodos: Análises morfométricas foram realizadas em 108 radiografias panorâmicas de 66 mulheres e 42 homens. A amostra é referente a indivíduos entre os 11 e os 75 anos. Foram feitas medições considerando a localização do forâmen mentoneano em relação a estruturas anatómicas conhecidas em ambos os lados da mandíbula: distância do bordo inferior da mandíbula ao forâmen mentoneano no 4º e 3º quadrantes (DBi4 e DBi3), distância da crista alveolar ao forâmen mentoneano no 4º e 3º quadrantes (DBa4 e DBa3), distância do bordo posterior da mandíbula ao forâmen mentoneano no 4º e 3º quadrantes (DBf4 e DBf3) e a distância entre ambos os forâmens mentoneanos (DI). Foi também medida a distância intercondilar (DIC) e considerada a presença ou ausência de peças dentárias na mandíbula.

Resultados: Não foram encontradas diferenças estatisticamente significativas entre homens e mulheres. A DBa4 e DBa3 foram a única correlação existente com a idade (correlação negativa) e também a única correlação com o número de dentes em cada lado da mandíbula (correlação positiva). Somente a DBf4 e DBf3 foram assimétricas, com diferença estatisticamente significativa entre elas, o lado direito teve valores mais elevados que o esquerdo. Todas as

medidas tiveram correlação positiva com a DIC. A distância média da DI foi de $51,9 \pm 8,8$ mm, da DIC foi de $194,4 \pm 17,8$ mm, da DBi4 foi de $13,7 \pm 2,8$ mm, da DBi3 foi de $14,3 \pm 3,6$ mm, da DBa4 foi de $17,6 \pm 4,2$ mm, da DBa3 foi de $17,9 \pm 4,0$ mm, da DBf4 foi de $72,3 \pm 7,1$ mm e da DBf3 foi de $70,2 \pm 7,3$ mm.

Conclusão: A anatomia tem de ser cuidadosamente avaliada antes de qualquer tratamento que envolva a região da mandíbula devido a variações consideráveis entre os diversos indivíduos, de modo a prevenir danos em nas estruturas anatómicas vizinhas e sequelas neurossensoriais permanentes.

Palavras-chave: Ortopantomografia, sínfise mandibular, anatomia mandibular, nervo incisivo, foramen incisivo, nervo alveolar inferior, implantes dentários, enxertos ósseos.

Abstract

Morphometric Analysis of the Mental Foramen in a Portuguese Population of Porto District

Introduction: Sequelae related to implant placement and bone grafting procedures are a result of injury to surrounding anatomic structures. The anterior mandibular zone, between both mental foramen, is very used to perform these surgeries. The distance between both mental foramens is directly related with the maximum number of implants that's possible to put and the maximum amount of bone that can be harvested. The knowledge of the anatomy and the possible location of the mental foramen are crucial to the success of our treatments to avoid the possibility of permanent sequelae in our patients.

Methods: Morphometric analyses were performed in 108 panoramic radiographs of 66 females and 42 males. The sample is related to individuals between 11 and 75 years old. Measurements were made considering the location of the mental foramen in relation to other known anatomical landmarks in both sides of the jaw: distance from the lower border of the jaw to the mental foramen in the 4th and 3rd quadrants (DBi4 and DBi3), distance from the bone crest of the jaw to the mental foramen in the 4th and 3rd quadrants (DBa4 and DBa3), distance from the posterior border of the jaw to the mental foramen in the 4th and 3rd quadrants (DBf4 and DBf3) and the distance between both mental foramens (DI). It was also measured the intercondilar distance (DIC) and considered the presence/absence of teeth in the jaw.

Results: There weren't statistical differences between male and females. The DBa4 and DBa3 were the only correlated with the age (negative correlation) and also the only correlated with the number of teeth in each side of the jaw (positive correlation). Only the DBf4 and DBf3 were asymmetric, with statistical difference between them, the right side was greater than the left side. All the measurements were positive correlated with the DIC. The mean distance of DI was $51,9 \pm 8,8$ mm, of DIC was $194,4 \pm 17,8$ mm, of DBi4 was $13,7 \pm 2,8$ mm, of DBi3 was $14,3 \pm 3,6$ mm, of DBa4 was $17,6 \pm 4,2$ mm, of DBa3 was $17,9 \pm 4,0$ mm, of DBf4 was $72,3 \pm 7,1$ mm and of DBf3 was $70,2 \pm 7,3$ mm.

Conclusion: The anatomy must be carefully evaluated before any treatment that involves the anterior region of the jaw due to considerable variations among individuals, in order to prevent injuries in the surrounding anatomical structures and permanent neurosensorial sequelae.

Key Words: Panoramic radiographs, mandibular symphysis, jaw anatomy, incisive nerve, incisive foramen, inferior alveolar nerve loop, dental implants, bone grafts.

1. Introdução

1.1 Revisão Anatômica

A mandíbula tem uma forma de ferradura horizontal, composta por um corpo e dois ramos que se encontram posteriormente ao corpo em ângulo obtuso. O corpo da mandíbula contém os dentes inferiores e os seus processos alveolares.

Embora a mandíbula apareça como um osso único no adulto, ela é, no que respeita ao seu desenvolvimento e funcionalidade dividida em várias subunidades esqueléticas. (1)

Antes do nascimento o corpo consiste de duas metades laterais que se unem na linha mediana, a sínfise mandibular.

O terço inferior da face é a parte mais assimétrica do crânio, provavelmente devido à assimetria da mandíbula, que já foi previamente estudada quer em mandíbulas secas quer em exames radiográficos. (2, 3, 4, 5, 6)

Alguns estudos indicam-nos que a mandíbula é um osso assimétrico na maioria dos casos e que é maior no lado esquerdo tanto no corpo mandibular como no seu ramo ascendente e esta assimetria não se altera com o status dentário sendo a porção mais assimétrica o processo condilar. O ângulo entre o corpo e o ramo ascendente da mandíbula é um parâmetro simétrico. (2, 3, 5)

Relativamente ao osso basal, a área da mandíbula é maior nos homens que nas mulheres e a área e simetria mandibulares não é influenciada pela presença ou ausência de peças dentárias (7).

Adjacente à linha média, a face anterior do corpo projecta-se formando uma proeminência triangular, a protuberância mentoneana. A base deste triângulo coincide com o bordo inferior do corpo e prolonga-se a cada lado formando o tubérculo mentoneano. Existe uma depressão, a fossa mentoneana que se encontra em posição lateral a cada lado da protuberância mentoneana. Com relativa frequência, nesta fossa encontram-se duas ou três aberturas, através das quais passam vasos sanguíneos e também se pode encontrar uma

pequena área ovalada e elevada onde existe a inserção do músculo mentoneano.

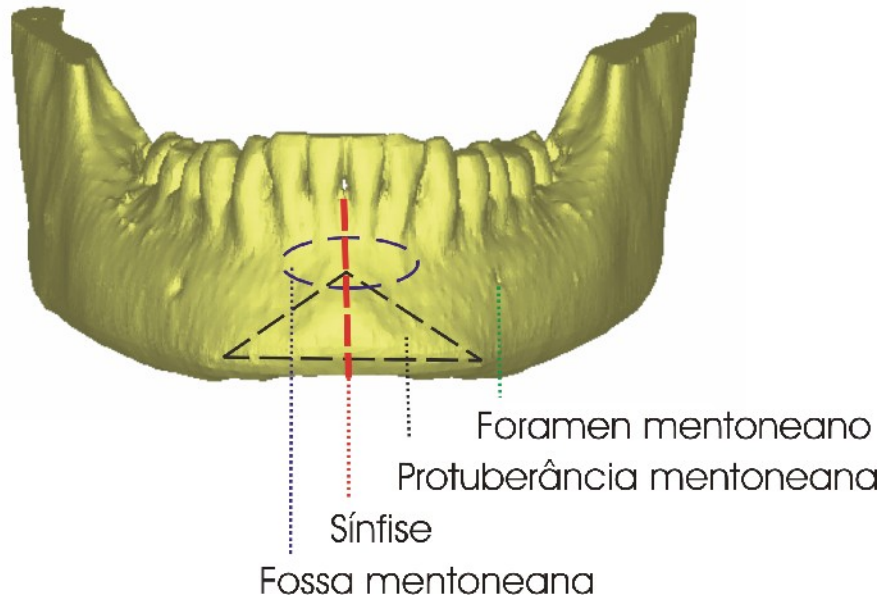


Imagem 1 – Anatomia esquemática da região anterior da mandíbula

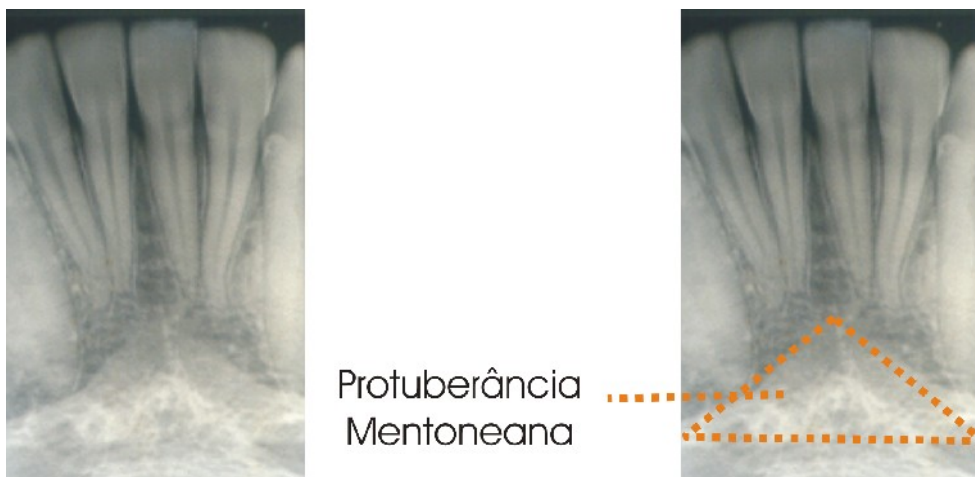


Imagem 2 – Anatomia radiográfica da protuberância mentoneana

A uma distância média da altura do corpo, relacionada com os pré-molares, está o foramen mentoneano por onde passam os ramos mentoneanos do nervo alveolar inferior e também os vasos sanguíneos mentoneanos. A

abertura do foramen dirige-se para fora, para cima e para trás, segundo Neiva, este, em caucasianos, tem uma forma oval com altura média de 3,47 mm e largura média de 3,59 mm e a sua localização mais frequente é entre os ápices do 1º pré-molar e 2º pré-molar (58%) seguido da localização imediatamente apical ao 2º pré-molar (42%). A posição do foramen mentoneano relativa aos pré-molares pode dar-nos valores pouco correctos mesmo em termos clínicos, pois a perda dentária, as cáries proximais e o atrito proximal entre os dentes podem provocar mesialização dos dentes e uma posição relativa do foramen mentoneano mais distal. Os indivíduos cujo edentulismo envolve os pré-molares inferiores, como por exemplo nos edêntulos totais candidatos a cirurgia de implantes dentários, não têm esse ponto de referência do foramen mentoneano, deste modo a utilização de peças dentárias para a localização do foramen mentoneano tem pouca importância. O modo mais correcto de referenciar o foramen mentoneano será através da sua relação com estruturas anatómicas tanto horizontais como verticais. Neste estudo será verificado em relação ao bordo posterior do ramo ascendente da mandíbula, bordo inferior da mandíbula e crista óssea alveolar. Deste modo, estudos anteriores permitem-nos prever a localização do foramen mentoneano, aproximadamente a 1/3 da distância entre a sínfise mandibular e o bordo posterior da mandíbula e cerca de 15 mm acima do bordo inferior da mandíbula. (8, 9, 10, 11, 12, 13, 14, 15)

Podem existir múltiplos foramens mentoneanos no mesmo quadrante embora seja muito pouco frequente. Qualquer dano em qualquer ramo pode resultar num défice neurosensorial. (8, 16)

Pode haver a ausência unilateral ou bilateral do foramen mentoneano geralmente associada a agenesia dentária. (17, 18)

O foramen mentoneano em indivíduos totalmente edêntulos tem uma distância à crista óssea alveolar reduzida e em alguns casos fica mesmo no topo da crista óssea. Segundo Güller, o foramen mentoneano estava localizado no topo da crista óssea alveolar em 7,2% das mulheres e 6,7% dos homens. (19)

Entre os foramens mentoneanos na zona anterior da mandíbula pode existir um canal por onde passa o nervo incisivo, um ramo terminal do nervo alveolar inferior, tal como o nervo mentoneano, assim como pode existir um

foramen incisivo localizado na região central da mandíbula em relação com as apófises geni. Jacobs, num estudo efectuado com 545 ortopantomografias, verificou a visibilidade do canal incisivo em 71% dos casos em que 12% estava com boa visibilidade. O foramen incisivo identificava-se em 15% das imagens e apenas em 1% com boa visibilidade. McDonell, verificaram a presença do canal incisivo em 99% de 311 cadáveres e Tepper verificou a sua presença em 100% dos casos. A presença deste canal tem importância no diagnóstico pré-operatório desta região pois neste canal existe a anastomose dos ramos sublinguais da artéria lingual esquerda e direita. (20, 21, 22, 23)

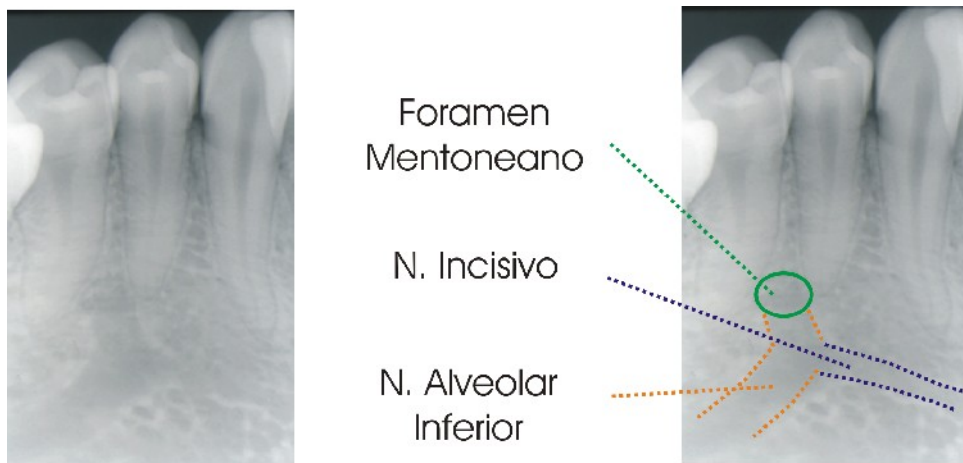


Imagem 3 – Anatomia radiográfica do foramen mentoneano, nervo incisivo e nervo alveolar inferior

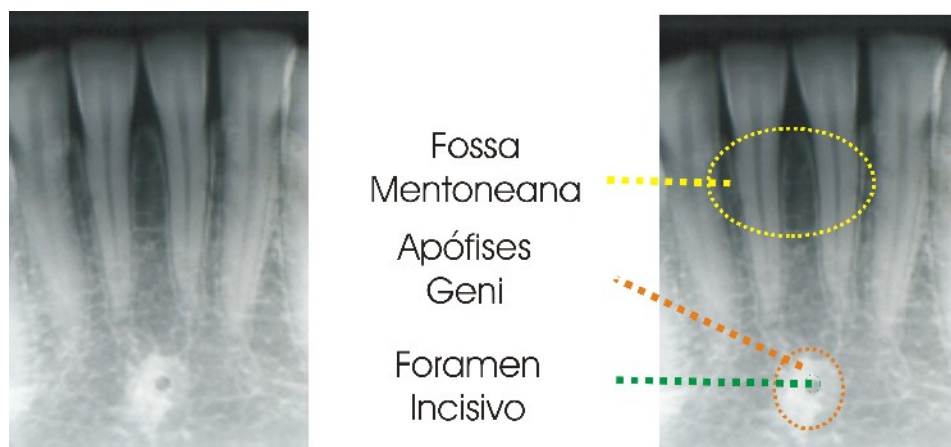


Imagem 4 – Anatomia radiográfica da fossa mentoneana, apófises geni e foramen incisivo

1.2 Enervação da Mandíbula

O nervo trigémio origina-se com uma grande raiz sensitiva e uma raiz motora de menor tamanho. O seu gânglio (gânglio de Gasser), está localizado na cavidade de Meckel, parcialmente situado na parede lateral do seio cavernoso sobre a vertente anterior da pirâmide temporal e por cima da fibrocartilagem que reveste o buraco rasgado.

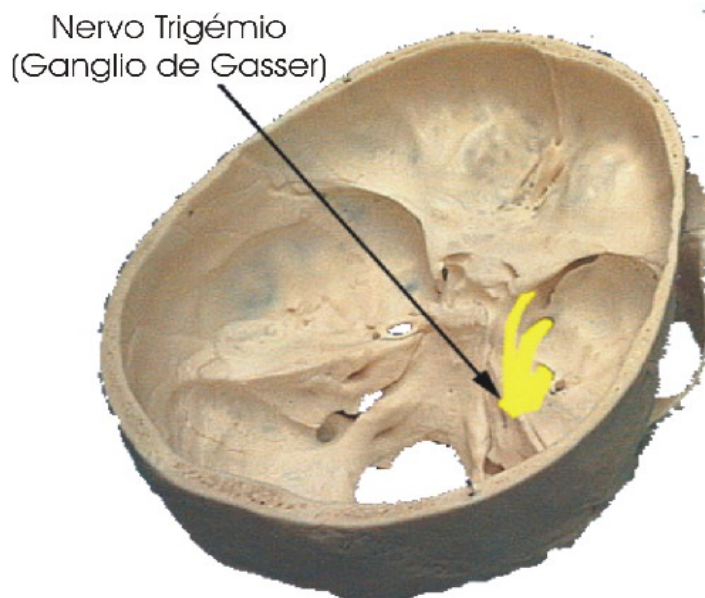


Imagem 5 – Localização do gânglio de Gasser na base do crânio e emergência do nervo trigémio. (Adapta do de www.anaesthesiauk.com, Jansen-Cilag Ltd)

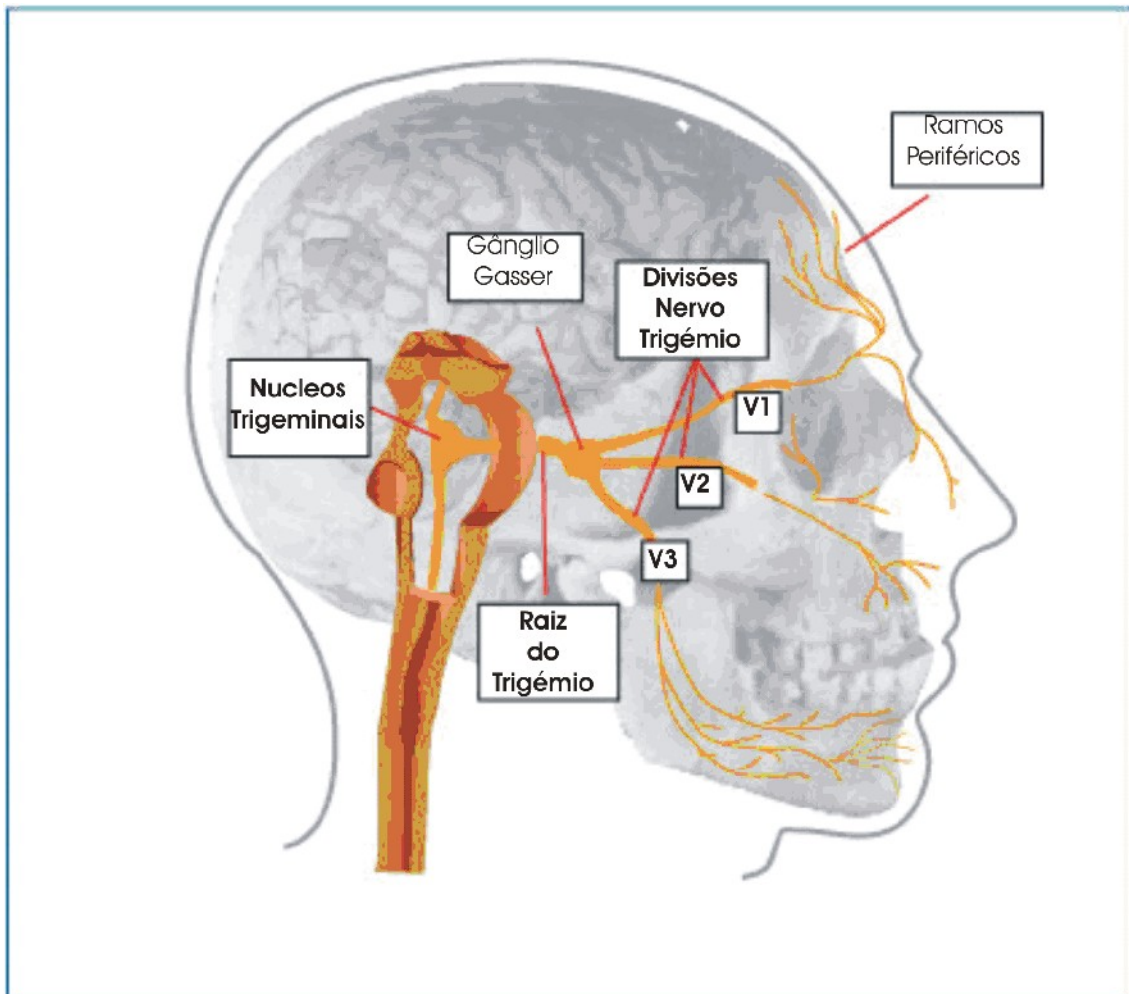


Imagem 6 – Esquema do nervo trigémio e dos seus ramos: nervo oftálmico (V1), nervo maxilar (V2) e nervo mandibular (V3). (Adaptado de www.anaesthesiauk.com, Jansen-Cilag Ltd)

A primeira divisão do trigémio, o nervo oftálmico (V1), segue um trajecto anterior na parede lateral do seio cavernoso até à porção medial da fissura orbitaria superior através da qual entra na órbita.

A segunda divisão, o nervo maxilar (V2), dirige-se para baixo e para a frente, entra na parte mais superior da fossa pterigopalatina através do buraco redondo maior.

A terceira divisão, o nervo mandibular (V3), circula para baixo sai pelo buraco oval, entrando na fossa infratemporal, mantendo estreita relação com a parede ântero-lateral membranosa da trompa de Eustáquio. Vários ramos sensitivos são gerados imediatamente; os ramos meníngeos voltam a entrar

pela cavidade craneana pelo buraco espinhoso e distribuem-se pela artéria meníngea média.

Nervo Trigémio

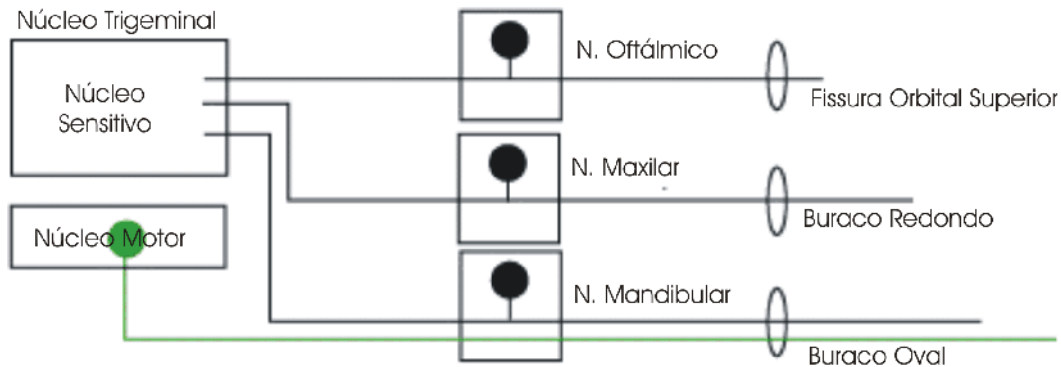


Imagem 7 –Esquema do nervo trigémio e dos seus 3 ramos e a respectiva emergência de cada um na base do crânio

O nervo mandibular é a terceira e a maior divisão do nervo trigémio e é um nervo misto.

Os ramos motores do nervo mandibular são ramos que enervam os músculos mastigatórios: nervo masseterino, nervos temporais profundos posterior e anterior, nervo pterigoideu interno e nervo pterigoideu externo.

Os quatro ramos sensitivos do nervo mandibular separam-se entre si habitualmente de cinco a dez milímetros por baixo da base do crânio e são: nervo aurículo temporal, nervo bucal, nervo lingual e nervo alveolar inferior.

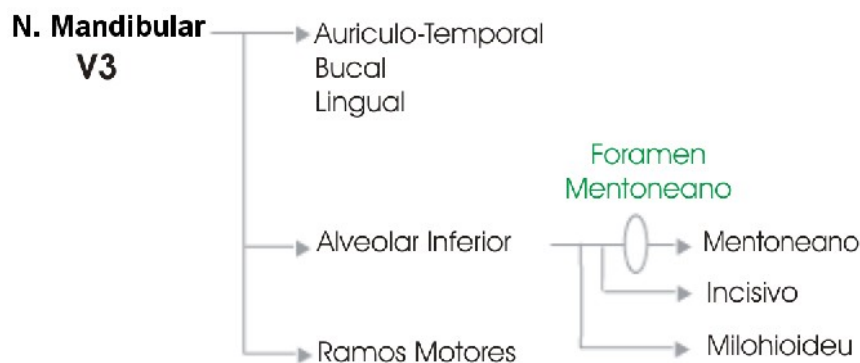


Imagem 8 – Esquema do nervomandibular (V3) e respectivos ramos

O nervo alveolar inferior desce por trás e ligeiramente lateral ao nervo lingual entre os músculos pterigoideus interno e externo, rodando bruscamente para fora e para baixo e alcança a superfície interna da mandíbula junto à espinha de spix e entrando no seu interior pelo buraco mandibular.

Antes do nervo alveolar inferior entrar na mandíbula divide-se num pequeno ramo, o nervo milohioideu, que gira para baixo e para a frente no sulco milohioideu da mandíbula e converge para a fossa submandibular, dando ramos para o músculo milohioideu e ventre anterior do músculo digástrico. Na maior parte dos indivíduos as fibras do nervo milohioideu dirigem-se para a região do mento onde enervam a pele da superfície inferior e por vezes a proeminência mentoneana. Em alguns indivíduos, um ramo sensitivo terminal do nervo milohioideu entra na mandíbula na região mentoneana e pode participar na enervação dos incisivos inferiores.

O nervo alveolar inferior atravessa toda a longitude do canal mandibular, enerva os dentes molares e pré-molares, osso alveolar e ligamento periodontal e divide-se em dois ramos terminais na região dos pré molares, o nervo incisivo e o nervo mentoneano.

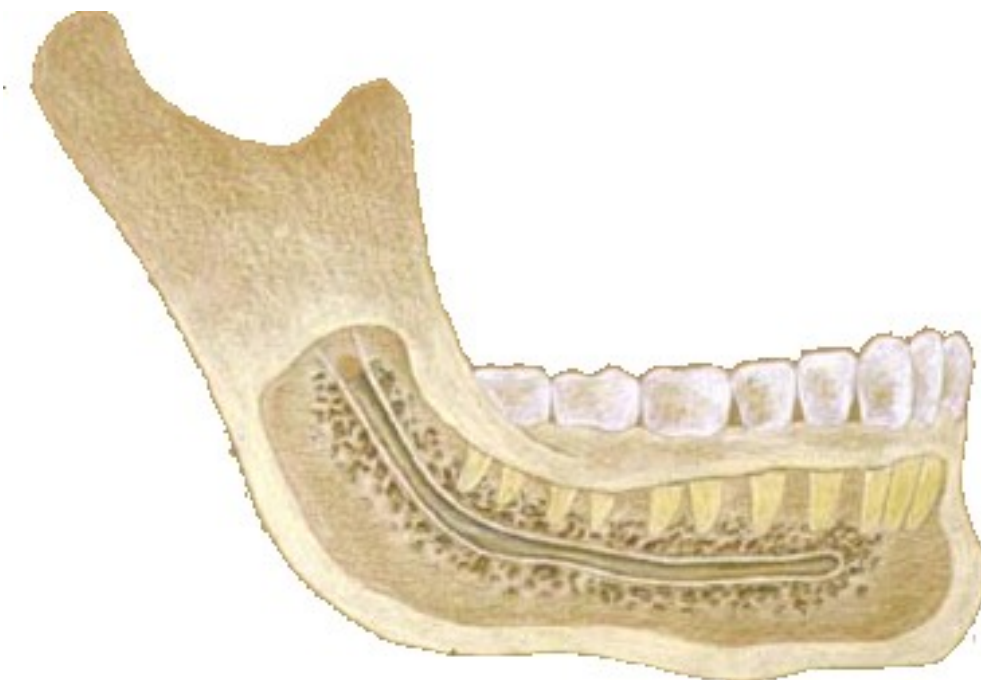

Imagem 9 – Percurso do nervo alveolar inferior na mandíbula desde a sua entrada na espinha spix até à sua saída no foramen mentoneano (In Gray, H. *Anatomy of Human body*. Philadelphia: Lea & Febiger, 1918)

O nervo mentoneano abandona o corpo da mandíbula através do foramen mentoneano emergindo pelo foramen mentoneano e enerva a pele do mento, o lábio inferior e a mucosa da superfície alveolar labial.

Na maioria dos indivíduos o nervo alveolar inferior faz uma ansa anterior antes de sair pelo foramen mentoneano, isto é, no seu aspecto terminal o nervo alveolar inferior descreve uma trajetória curva para cima e para trás antes de sair pelo foramen mentoneano. Neiva pesquisou a presença da ansa do nervo alveolar inferior imediatamente antes da sua saída pelo foramen mentoneano, através da análise de 22 crânios de caucasianos. Verificou que estava presente em 88% dos indivíduos e em 76,2% era bilateral e que o tamanho da ansa em média era de $4,13 \pm 2,04$ mm [1-11 mm]. (9, 24, 25, 26, 27)

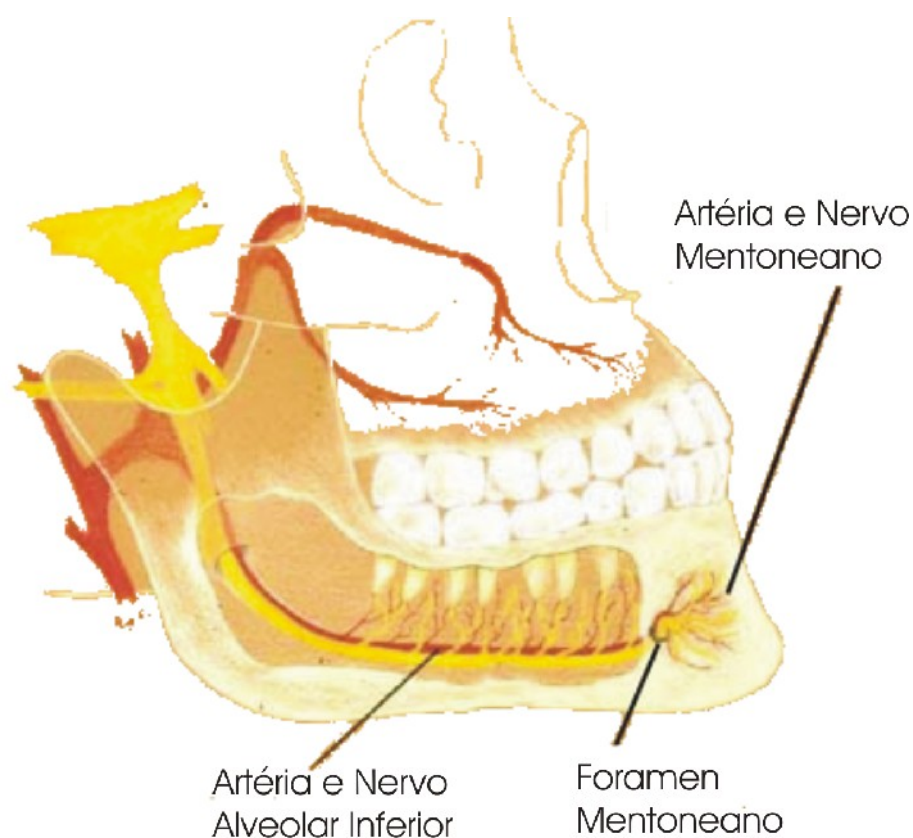


Imagem 10 – Vasos e nervos que passam pelo canal mandibular e sua emergência no foramen mentoneano (Adaptado de www.anaesthesiauk.com, Jansen-Cilag Ltd)

O nervo incisivo segue para a frente do foramen mentoneano enervando os dentes caninos e incisivos inferiores, osso alveolar e ligamento periodontal.

1.3 Revisão embriológica

O foramen mentoneano é uma região morfogenética interessante para se estudar as interações mútuas entre os diversos tecidos.

No primeiro arco faríngeo aparece o principal e primeiro centro osteogénico do corpo da mandíbula, lateralmente à cartilagem de Meckel e ao nervo mandibular. Este forma uma cavidade que rodeia o nervo, formando o canal mandibular primitivo. (1)

Durante a morfogénese pré-natal, o foramen mentoneano não é apenas um buraco estático que simplesmente permite a saída do nervo alveolar inferior, mas uma estrutura que tem variações dinâmicas em diferentes estágios de desenvolvimento. (28)

A relação espacial inicial do foramen mentoneano com o nervo e vasos sanguíneos, sugerem que o osso que o rodeia está pré-programado em relação ao crescimento posterior necessário. Até às 14 semanas, o nervo mentoneano nunca ocupa a totalidade do espaço do foramen mentoneano que pode ser até 10 vezes maior em diâmetro que o nervo, os vasos acompanhantes são relativamente pequenos e a maioria do espaço é ocupado por células mesenquimatosas. (29)

Devido à diferença de tamanho inicial entre o foramen mentoneano e as estruturas que o atravessam, surgem as hipóteses de que é a interação das células mesenquimatosas e dos tecidos circundantes que controla a formação do foramen. Interações entre populações de células ectomesenquimatosas e tecidos adjacentes, especialmente epiteliais, regulam a osteogénese e condrogénese craniana. Existem várias moléculas que podem mediar a sinalização e as interações durante a formação do osso e cartilagem. Experimentações *in vitro* indicam uma variedade de factores segregados, tais como o factor de crescimento fibroblástico (FGF) e o factor transformante de crescimento β (TGF- β), assim como as proteínas morfogenéticas do osso (BMPs). (30, 31, 32, 33, 34, 35)

Alguns estudos recentes indicam que durante o crescimento pré-natal da mandíbula a expansão óssea é limitada por sinalização parácrina da cartilagem de Meckel e pelos primórdios dentários assim como pelo tecido neural. O

foramen mentoneano parece surgir devido à não ossificação das células ectomesenquimatosas que rodeiam o nervo. (36, 37, 38, 39)

Após o nascimento, o desenvolvimento da mandíbula é remodelado por matrizes funcionais e pelas suas subunidades tais como: os processos alveolares, os ramos ascendentes, o processo condilar e coronoide e também é modelado pela função mastigatória e a erupção dentária. A assimetria das funções neuromusculares e do sistema mastigatório podem levar a assimetrias da mandíbula como do crânio e vice-versa. (40, 41, 42)

2. Objectivos

Os objectivos desta tese são:

1. Determinar a distância entre os foromens mentoneanos
2. Determinar a localização relativa do foramen mentoneano na mandíbula relativamente às estruturas ósseas vizinhas

Dentro destes objectivos pretende-se também verificar se existem diferenças estatisticamente significativas entre ambos os géneros, se existem assimetrias consistentes entre ambos os quadrantes e verificar se existem correlações entre as diversas medições.

3. Métodos

1. Caracterização da amostra

Foram recolhidos os dados de ortopantomografias de 108 indivíduos, sendo 66 do sexo feminino e 42 do sexo masculino, com idades compreendidas entre os 18 e os 75 anos.

2. Selecção da amostra

Foram escolhidas ortopantomografias da clínica dentária da C.E.S.P.U. em Gandra (Paredes), e de clínicas privadas que foram efectuadas no centro de imagiologia Dr. Krug de Noronha, Porto. Foram seleccionadas aleatoriamente ortopantomografias de indivíduos de todos os géneros e em que todas as estruturas de interesse estavam perfeitamente identificáveis na imagem obtida.

3. Calibração das radiografias:

O Ortopantomógrafo da unidade clínica da C.E.S.P.U., teve de ser calibrado, para tal, foi obtida uma radiografia com um cubo não radiopaco contendo uma esfera metálica e radiopaca de 6 mm, a esfera foi medida verticalmente, a imagem obtida foi medida verticalmente e, desse modo, calibrada e aplicado o factor de distorção aos valores das medições. O valor obtido da distorção foi de 133%.

As radiografias tiradas no centro de imagiologia Dr. Krug de Noronha, o factor de distorção vem discriminado na própria radiografia e que pode ser de 86% ou de 100%.

4. Traçado das linhas guia

Em cada radiografia panorâmica foi efectuado um traçado de linhas guia, baseadas em referências anatómicas, de modo a efectuar as medições sempre do mesmo modo e com as mesmas referências.

Deste modo foram traçadas as seguintes linhas de orientação:

- A - Linha que une os pontos mais superiores dos côndilos mandibulares
- B - Linha tangente ao bordo inferior do corpo da mandíbula em cada quadrante
- C - Linha perpendicular à linha A e que passa pelo bordo mais anterior do foramen mentoneano até ao bordo inferior da mandíbula em cada quadrante
- D - Linha paralela à linha B que vai desde o bordo mais posterior do foramen mentoneano até ao bordo posterior do ramo ascendente da mandíbula em cada quadrante

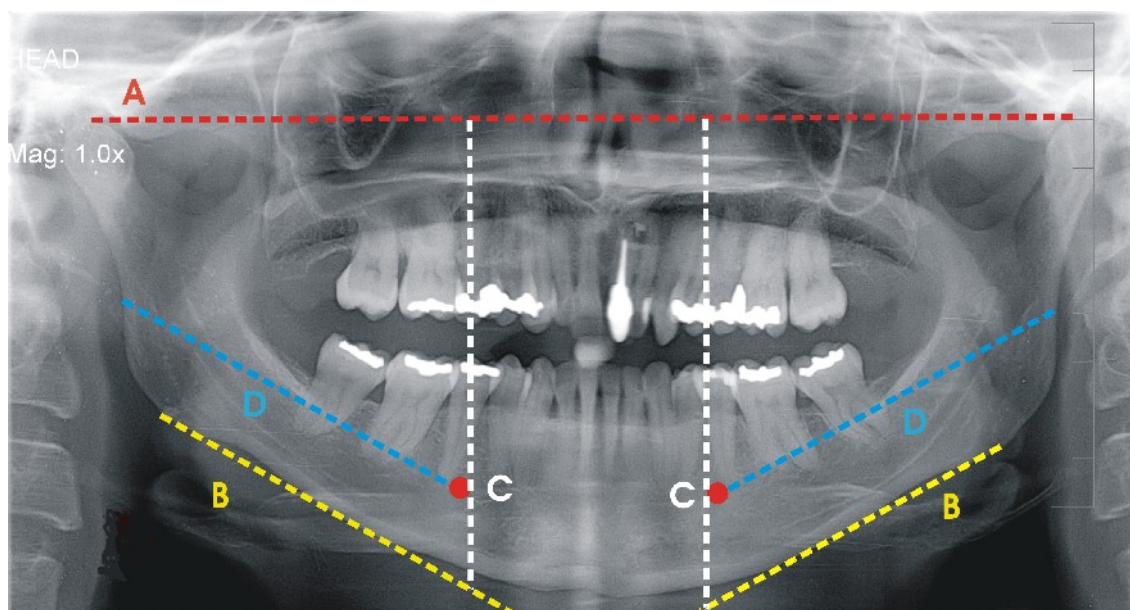


Imagem 11 – Esquema do traçado das linhas guia numa ortopantomografia

5. Medições efectuadas

Após o traçado das radiografias e tomando em referência as linhas guia foram efectuadas as várias medições necessárias no âmbito desta tese.

As medições efectuadas foram:

- DI - Distância entre o bordo anterior de ambos forâmens mentoneanos numa linha paralela à linha A
- DIC - Distância entre a porção mais superior de ambos os côndilos mandibulares medida na linha A
- DBi4 - Distância do bordo inferior da mandíbula ao bordo inferior do foramen mentoneano no 4º quadrante numa linha paralela à linha C
- Dbi3 - Distância do bordo inferior da mandíbula ao bordo inferior do foramen mentoneano no 3º quadrante numa linha paralela à linha C
- Db4 - Distância do bordo alveolar da mandíbula ao bordo superior do foramen mentoneano no 4º quadrante numa linha paralela à linha C
- Db3 - Distância do bordo alveolar da mandíbula ao bordo superior do foramen mentoneano no 3º quadrante numa linha paralela à linha C
- DBf4 - Distância entre o bordo posterior do ramo ascendente da mandíbula e o bordo posterior do foramen mentoneano no 4º quadrante medida na linha D
- DBf3 - Distância entre o bordo posterior do ramo ascendente da mandíbula e o bordo posterior do foramen mentoneano no 3º quadrante medida na linha D

Também foram analisados os dentes em falta na mandíbula, quer do 4º quer do 3º quadrantes.

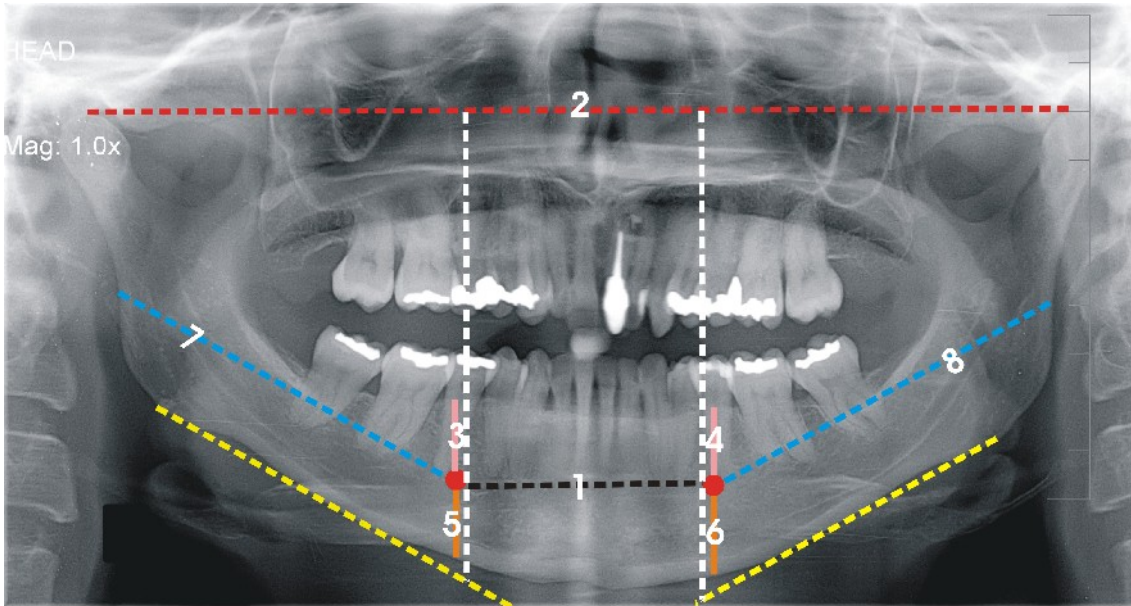


Imagem 12 – Esquema das medições efectuadas sobre o traçado: DI (1), DIC (2), DBa4 (3), DBa3(4), DBi4 (5), DBi3 (6), DBf4 (7) e DBf3 (8).

4. Resultados

Para o estudo estatístico os dados foram informatizados e a análise estatística foi realizada com o software SPSS versão 14.0. Foi escolhida uma significância de 95% ($p < 0,05$)

A estatística descritiva obtida encontra-se na tabela abaixo desciminada para todos os parâmetros em análise.

	Sexo	n	Média	Desvio padrão	Mínimo	Máximo
Idade	Feminino	66	38,0	17,5	13	75
	Masculino	42	36,9	14,2	11	73
	Total	108	37,6	16,2	11	75
nº de dentes (Mandíbula)	Feminino	66	11,0	3,9	0	14
	Masculino	42	12,1	2,5	4	14
	Total	108	11,4	3,4	0	14
DI (mm)	Feminino	66	51,7	9,0	32	79
	Masculino	42	52,3	8,7	32	76
	Total	108	51,9	8,8	32	79
DIC (mm)	Feminino	66	194,2	17,5	146	233
	Masculino	42	194,6	18,6	150	222
	Total	108	194,4	17,8	146	233
DBi4 (mm)	Feminino	66	13,3	2,7	7	19
	Masculino	42	14,3	3,0	9	20
	Total	108	13,7	2,8	7	20
DBi3 (mm)	Feminino	66	14,0	3,1	8	25
	Masculino	42	14,8	4,2	5	26
	Total	108	14,3	3,6	5	26
DBa4 (mm)	Feminino	66	17,3	4,4	5	30
	Masculino	42	18,1	3,9	12	27
	Total	108	17,6	4,2	5	30
DBa3 (mm)	Feminino	66	17,4	4,1	2	26
	Masculino	42	18,6	3,7	11	28
	Total	108	17,9	4,0	2	28
DBf4 (mm)	Feminino	66	71,9	7,0	57	88
	Masculino	42	72,8	7,3	60	86
	Total	108	72,3	7,1	57	88
DBf3 (mm)	Feminino	66	70,1	6,9	57	83
	Masculino	42	70,5	7,9	56	87
	Total	108	70,2	7,3	56	87

Tabela 1 – Estatística descritiva da amostra em estudo

Foi efectuada uma análise estatística (One Way ANOVA), relativamente à diferença entre ambos os sexos relativamente aos parâmetros medidos.

Verificou-se que não há diferenças significativas ($p < 0,05$) entre o género feminino e o género masculino.

	P (sig.)
nº de dentes (Mandíbula)	0,089
4º Quadrante (nº de dentes)	0,059
3º Quadrante (nº de dentes)	0,165
DI	0,734
DIC	0,917
DBi4	0,087
DBi3	0,245
DBa4	0,373
DBa3	0,103
DBf4	0,532
DBf3	0,749

Tabela 2 – Correlação (One Way ANOVA) entre os indivíduos do género masculino e feminino.

Relativamente aos valores do 4º e 3º quadrantes foi efectuada uma análise estatística (T Student) e foi verificado que entre o par DBi4 vs DBi3 ($p=0,192$) e DBa4 vs DBa3 ($p=0,659$) não houve diferenças estatisticamente significativas. Entre o DBf4 vs DBf3 ($p=0,038$) houve um resultado estatisticamente significativo.

Todos os parâmetros foram correlacionados com a idade. Quer o DBa3 ($p=0,001$) quer o DBa4 ($p=0,000$) foram estatisticamente significativos.

	R	R quadrado	P (sig.)
DI	0,047	0,002	0,630
DIC	0,008	0,000	0,935
DBi4	0,158	0,025	0,102
DBi3	0,108	0,012	0,266
DBa4	0,391	0,153	0,000
DBa3	0,326	0,106	0,001

DBf4	0,004	0,000	0,969
DBf3	0,013	0,000	0,891

Tabela 3 – Correlação (One Way Anova) entre os parâmetros medidos e a idade dos indivíduos.

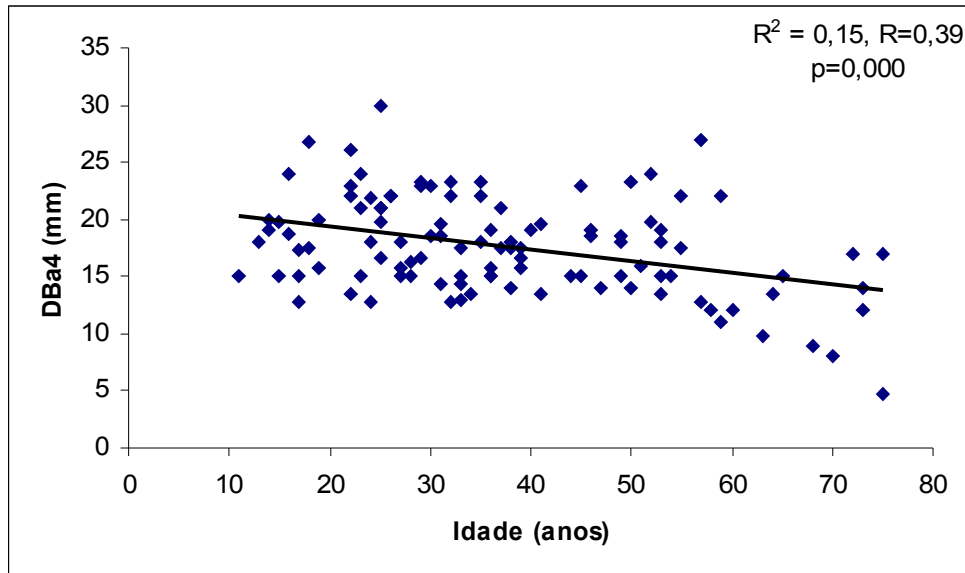


Gráfico 1 – Gráfico da correlação (One Way ANOVA) entre a idade e o DBa4 (distância entre o foramen mentoneano e o bordo alveolar da mandíbula no 4º Quadrante). A tendência é da diminuição da DBa4 com a idade.

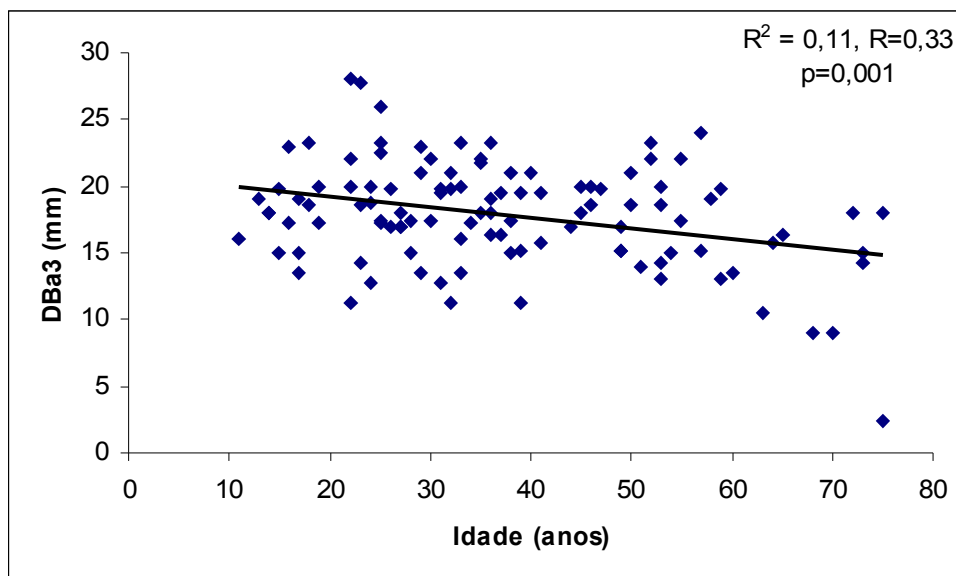


Gráfico 2 – Gráfico da correlação (One Way ANOVA) entre a idade e o DBa3 (distância entre o foramen mentoneano e o bordo alveolar da mandíbula no 3º Quadrante). A tendência é da diminuição da DBa3 com a idade.

Os parâmetros foram correlacionados com a distância intercondilar (DIC), os valores de DI ($p=0,000$), DBi4 ($p=0,005$), DBi3 ($p=0,000$), DBf4 ($p=0,000$), DBf3 ($p=0,000$), DBa4 ($p=0,026$) e DBa3 ($p=0,012$) foram estatisticamente significativos.

	R	R quadrado	P (sig.)
DI	0,381	0,145	0,000
DBi4	0,271	0,073	0,005
DBi3	0,334	0,112	0,000
DBa4	0,214	0,046	0,026
DBa3	0,241	0,058	0,012
DBf4	0,639	0,408	0,000
DBf3	0,646	0,412	0,000

Tabela 4 – Correlação (One Way ANOVA) entre os diversos parâmetros com a distância intercondilar (DIC).

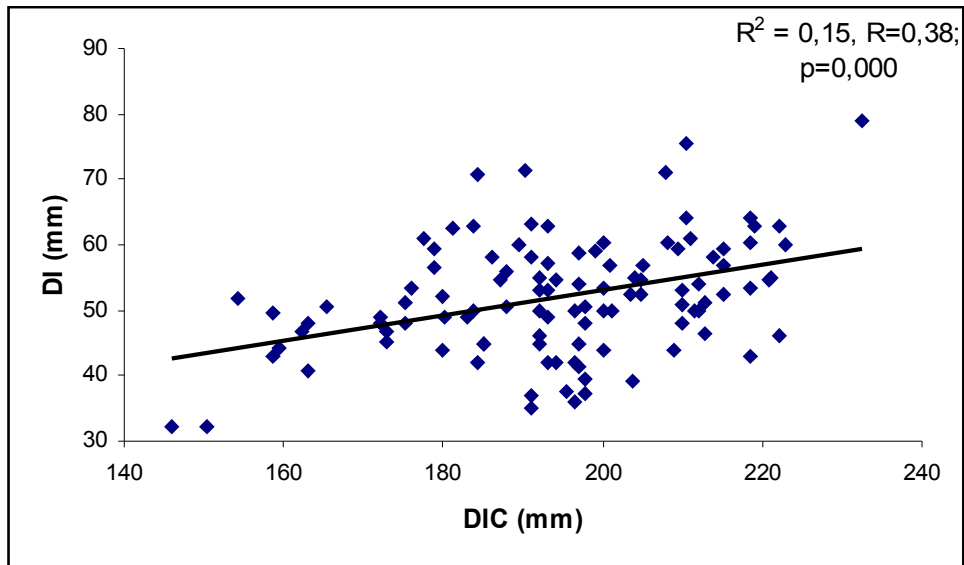


Gráfico 3 – Correlação (One Way ANOVA) entre a DI e a DIC. A correlação é positiva entre os dois parâmetros.

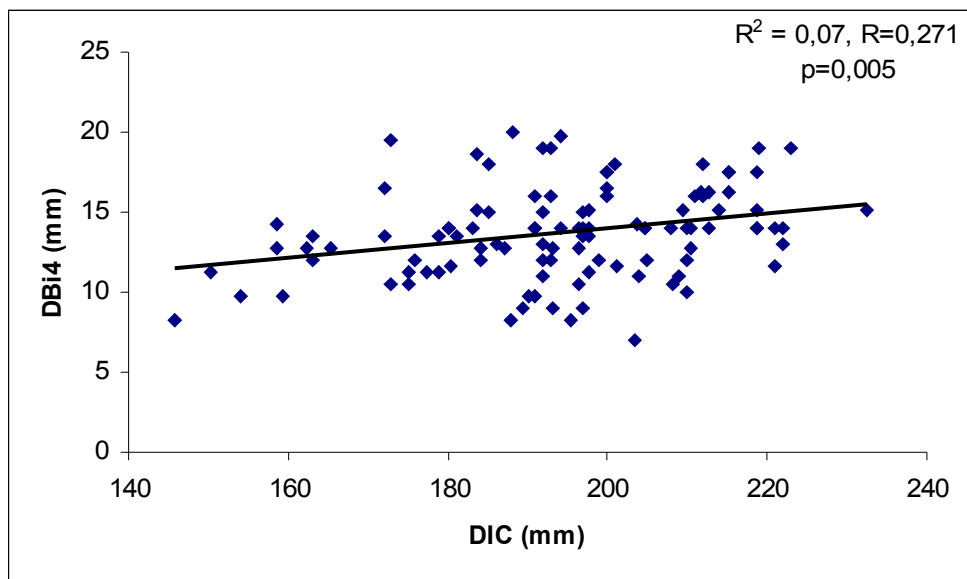


Gráfico 4 – Correlação (One Way ANOVA) entre a DBi4 e a DIC. A correlação é positiva entre os dois parâmetros.

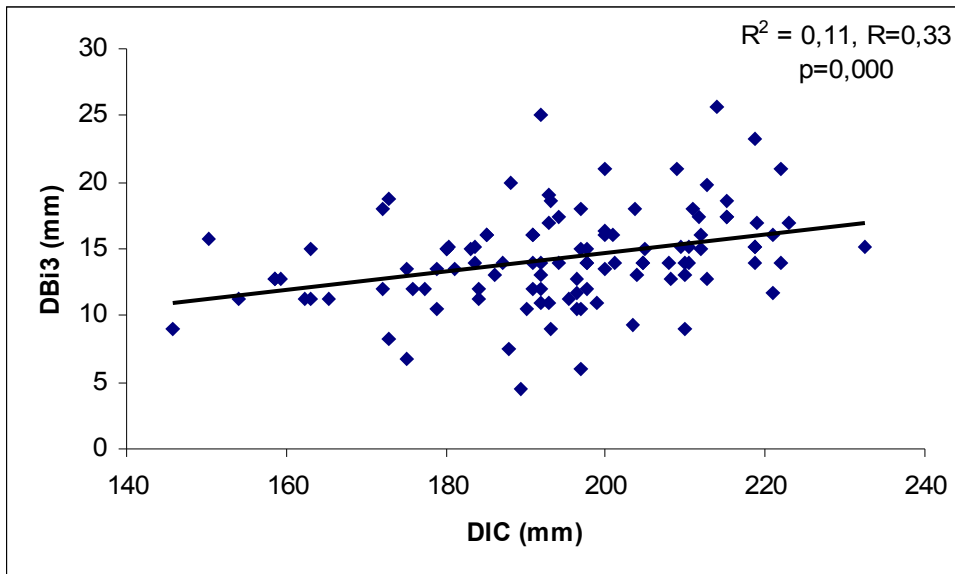


Gráfico 5 – Correlação (One Way ANOVA) entre a DBi3 e a DIC. A correlação é positiva entre os dois parâmetros.

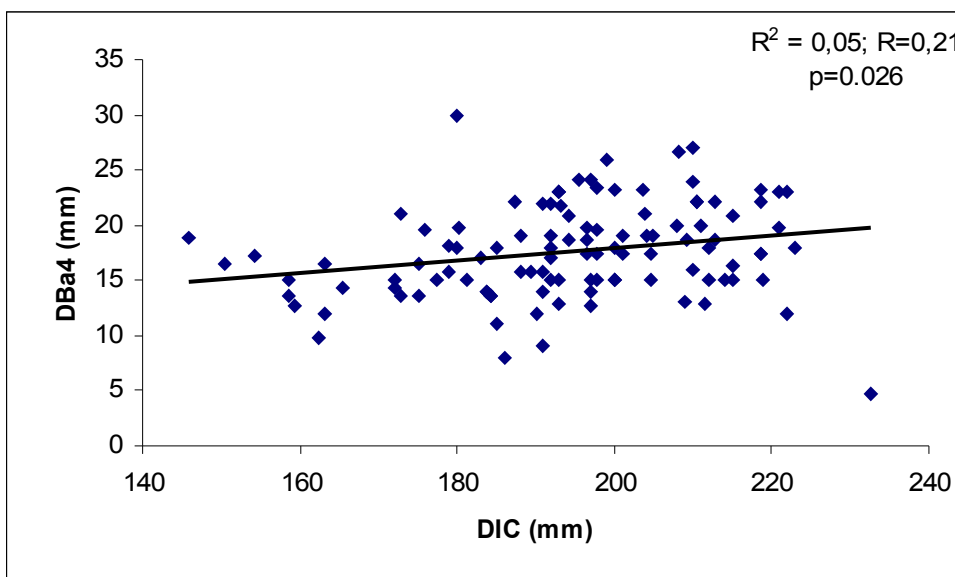


Gráfico 6 – Correlação (One Way ANOVA) entre a DBa4 e a DIC. A correlação é positiva entre os dois parâmetros.

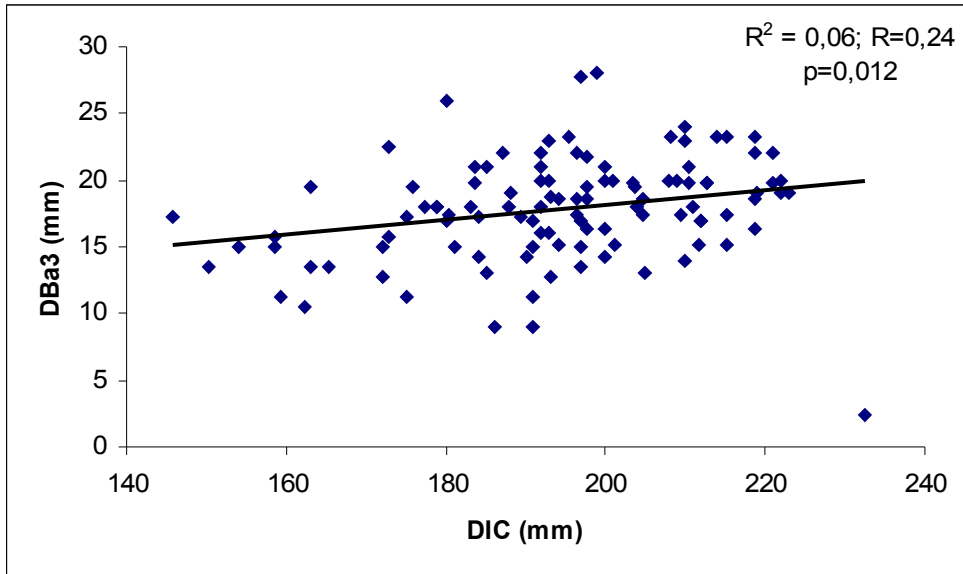


Gráfico 7 – Correlação (One Way ANOVA) entre a DBa3 e a DIC. A correlação é positiva entre os dois parâmetros.

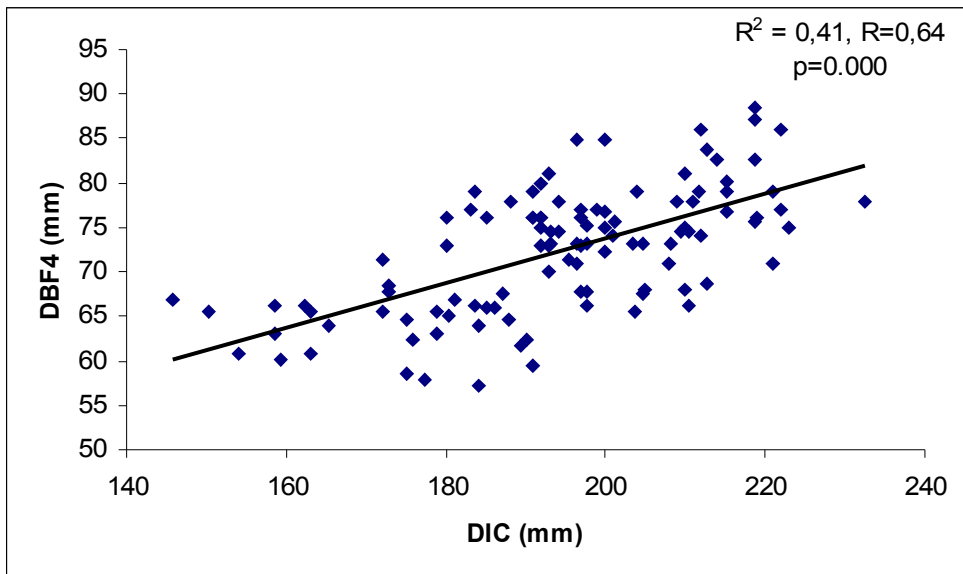


Gráfico 8– Correlação (One Way ANOVA) entre a DBf4 e a DIC. A correlação é positiva entre os dois parâmetros.

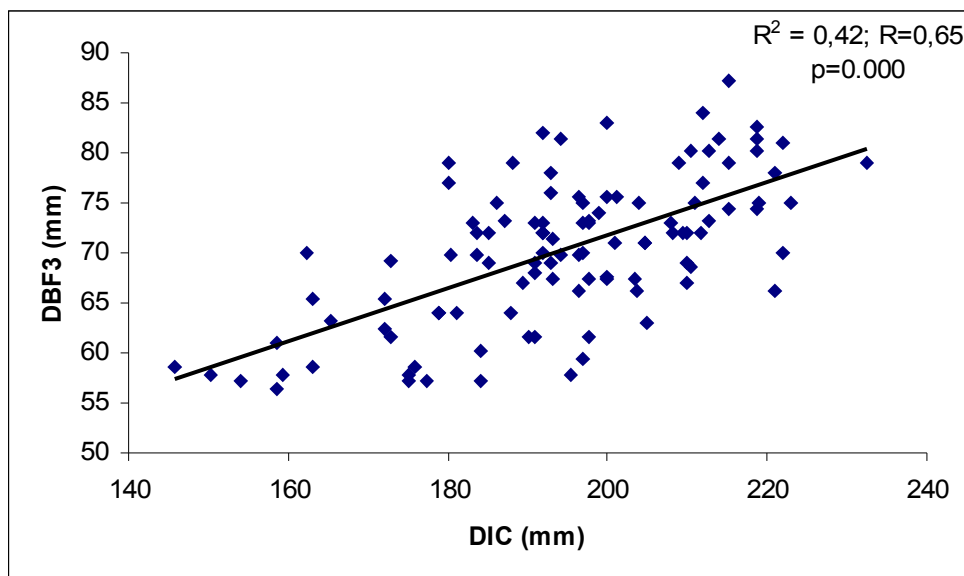


Gráfico 9 – Correlação (One Way ANOVA) entre a DBf3 e a DIC. A correlação é positiva entre os dois parâmetros.

A distância interforamen mentoneano (DI) foi correlacionada com DBf4 ($p=0,882$) e DBf3 ($p=0,072$) (distância entre o foramen mentoneano e o bordo posterior da mandíbula no 4º e 3º quadrantes respectivamente), os resultados obtidos não foram estatisticamente significativos.

	R	R quadrado	P (sig.)
DBf4	0,022	0,000	0,822
DBf3	0,174	0,030	0,072

Tabela 5 – Correlação (One Way ANOVA) entre a DI e a DBf4 e DBf3

Foi correlacionada o número de dentes em cada quadrante com a distância entre o foramen mentoneano e o bordo alveolar do respectivo quadrante. Os valores obtidos indicam que são correlações estatisticamente significativas ($p<0,05$) tanto para a DBa4 ($R=0,401$; $R^2=0,161$ e $P=0,000$) como para a DBa3 ($R=0,441$; $R^2=0,194$ e $P=0,000$).

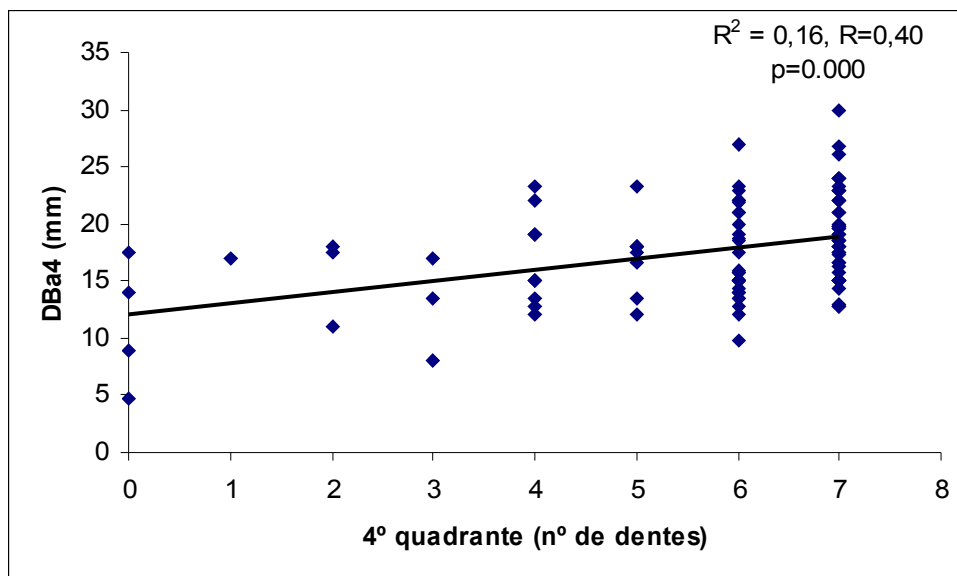


Gráfico 10 – Correlação (One Way ANOVA) entre o número de dentes no 4º quadrante e o DBa4. A correlação é positiva.

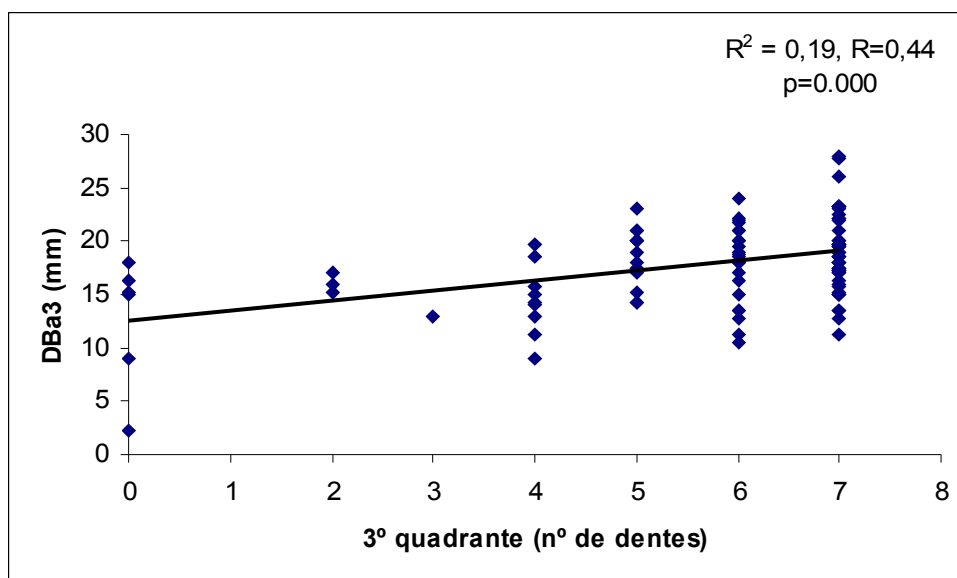


Gráfico 11 – Correlação (One Way ANOVA) entre o número de dentes no 3º quadrante e o DBa3. A correlação é positiva.

5. Discussão

Das medições efectuadas nos 108 indivíduos não houve diferença estatisticamente significativa entre homens e mulheres tal como em estudos anteriores. Em conformidade com este resultado não se fez a distinção entre ambos os géneros e a amostra foi considerada na sua globalidade. (19, 8, 43, 44, 45)

Segundo Guler, num estudo com 173 ortopantomografias de desdentados totais, com idades compreendidas entre 41 e os 88 anos, somente encontrou diferenças estatisticamente significativas entre homens e mulheres na distância entre a porção mais coronal do foramen mentoneano e a crista óssea alveolar (DBa4 e DBa3). A explicação desta diferença prende-se com os défices metabólicos do osso que ocorrem mais na mulher, levando a uma maior e mais rápida reabsorção do osso alveolar a partir de determinada idade que foi objecto deste estudo. (19)

O valor da DI foi de $51,9 \pm 8,8$ mm [32-79 mm] o que indica a grande variabilidade que esta distância pode ter. Em comparação com um estudo em 22 crânios secos de caucasianos efectuado por Neiva, onde observou um valor de $55,23 \pm 5,34$ mm [46-62 mm] e num estudo com 83 mandíbulas secas, Captier, obteve um valor de $43,8 \pm 3,2$ mm [35-50 mm]. Os factores que levam à ligeira diferença de valores entre estes dois estudos, prendem-se com o tipo e amplitude da amostra utilizada. (2, 9)

Podemos verificar um intervalo amplo entre o mínimo e o máximo da DI que não é correlacionado com a idade ($p=0,630$), e que se correlaciona positivamente com a DIC ($p=0,000$) embora sem qualquer proporção que nos permita prever a DI para valores da DIC.

A DI também não se correlaciona nem com a DBf4 ($p=0,822$) nem com a DBf3 ($p=0,072$), poderemos conjecturar que quando a DIC aumenta teremos um aumento não proporcional da DI em relação à DBf4 e DBf3, visto que todos os parâmetros se correlacionam positivamente com a DIC com alta significância ($p=0,000$) mas não se correlacionam entre si.

A DIC teve um valor de $194,4 \pm 17,8$ mm [146-233 mm], não se correlaciona com a idade ($p=0,935$), mas correlaciona-se positivamente com todos os outros parâmetros (DI, DBa4, DBa3, DBi4, DBi3, DBf4 e DBf3). Deste modo, podemos afirmar que para valores maiores da DIC teremos uma mandíbula maior e com maiores distâncias entre as referências anatômicas em estudo.

Os valores da DBi4 ($13,7 \pm 2,8$ mm [7-20 mm]) e DBi3 ($14,3 \pm 3,6$ mm [5-26 mm]) foram coerentes com valores de estudos em mandíbulas secas (2, 8); não se correlacionaram com a idade ($p=0,102$ e $p=0,266$) e correlacionaram-se positivamente com a DIC ($p=0,005$ e $p=0,000$) como verificado anteriormente.

Na correlação entre a DBi4 e a DBi3 ($p=0,112$) não há diferenças estatisticamente significativas, isto é, existe uma simetria nesta medida no lado direito e esquerdo da mandíbula respectivamente.

Alguns estudos demonstraram que, como possível resultado de doenças ósseas (ex. osteoporose), o foramen mentoneano em indivíduos mais idosos está colocado mais superior quando comparado com indivíduos mais novos. No entanto, Xie, observou que esta distância diminuía em indivíduos mais idosos, demonstrando a possibilidade de haver apenas reabsorção do osso alveolar mas também do osso basal que pode interferir com a localização do foramen mentoneano. (46, 47, 48)

Os valores da DBa4 ($17,6 \pm 4,2$ mm [5-30 mm]) e DBa3 ($17,9 \pm 4,0$ mm [2-28 mm]), correlacionam-se negativamente com a idade ($p=0,000$ e $P=0,001$) e positivamente com a DIC ($p=0,026$ e $p=0,012$). Também existe uma correlação positiva entre a DBa4 e o número de dentes no 4º quadrante ($p=0,000$) e entre a DBa3 e o número de dentes no 3º quadrante ($p=0,000$).

A correlação com a idade e com o número de dentes relaciona-se com o facto de ter sido tomada como referência nesta medida a crista óssea alveolar que depende da altura do osso alveolar. O osso alveolar reabsorve-se devido à perda de dentes e a processos periodontais, tornando o foramen mentoneano mais próximo da crista óssea alveolar e a sua distância tende para zero. A maior percentagem de reabsorção óssea do corpo da mandíbula ocorre na

região entre o primeiro pré-molar e primeiro molar, região onde verticalmente emerge o foramen mentoneano. (19, 61)

Não existe diferença estatisticamente significativa entre o DBa4 e o DBa3 ($p=0,659$), isto é, existe uma simetria nesta medida no lado direito e esquerdo da mandíbula respectivamente.

A DBf4 ($72,3 \pm 7,1$ mm [57-88 mm]) e DBf3 ($70,2 \pm 7,3$ mm [56-87 mm]) não se correlacionam com a idade ($p=0,969$ e $p=0,891$), nem com a DI ($p=0,822$ e $p=0,072$), apenas se correlaciona com a DIC ($p=0,000$ e $p=0,000$) como explicado anteriormente.

Existe uma diferença estatisticamente significativa entre a DBf4 e a DBf3 ($p=0,038$), isto é, existe uma assimetria para esta medida no lado direito e esquerdo da mandíbula respectivamente. A média da DBf4 ($72 \pm 7,1$ mm [57-88 mm]) é maior que da DBf3 ($70,2 \pm 7,3$ [56-87 mm]), o que nos indica que a distância entre o bordo posterior da mandíbula à porção mais posterior do foramen mentoneano é maior no 4º quadrante, isto é, no lado direito da mandíbula. Para Captier esta distância entre o foramen mentoneano e o bordo posterior da mandíbula tende a ser maior no lado esquerdo, embora com um valor de $p=0,054$. (2)

Actualmente, é utilizada como alternativa terapêutica em doentes edêntulos totais mandibulares a reabilitação oral fixa implantossuportada recorrendo ao espaço disponível na sínfise mandibular entre os foromens mentoneanos para a colocação dos implantes dentários. É importante saber o espaço disponível em média, através do radiodiagnóstico, para planear a colocação de implantes e a prótese de modo a obter maior estabilidade e longevidade dos tratamentos. (49, 50)

O espaço disponível na região entre ambos os foromens mentoneanos permite-nos saber no máximo e no mínimo quantos implantes se podem colocar e também qual a média desse valor.

A região anterior da mandíbula também é uma fonte muito comum de osso para enxertos ósseos devido à quantidade de osso que pode fornecer e o seu mais fácil acesso e menor possibilidade de danos colaterais (51, 52, 53). Neiva, em enxertos ósseos efectuados na região anterior da mandíbula, em mandíbulas secas, usando uma técnica que preserva a linha média da sínfise

mandibular, obteve um tamanho médio de enxerto de 14,5 x 9,45 x 6,15 mm e um volume médio de 857,55 mm³. Outras técnicas, que não preservam a linha média, permitem maior volume de osso através da colheita de um bloco maior, podendo-se obter tamanhos médios de 45,36 x 10,31 x 9,63 como verificado por Gungormus. (9, 51, 52, 53)

As cirurgias efectuadas na região anterior da mandíbula podem lesar a emergência do nervo mentoneano que pode resultar na parestesia ou anestesia da região do queixo, lábio inferior e gengiva desde o foramen mentoneano até à linha média ipsilateral. A precisão da identificação do foramen mentoneano e da emergência do respectivo nervo, é essencial em técnicas anestésicas e cirúrgicas de modo a evitar danos neurovasculares, falhas em tratamentos de implantologia e processos médico-legais. Deste modo, conhecer a localização relativa da emergência do nervo mentoneano na mandíbula em relação com as estruturas vizinhas é importante de modo a minimizar acidentes cirúrgicos. (54, 55, 56, 57)

As informações relativas à localização da emergência do nervo mentoneano, levam-nos a concluir que o seu posicionamento no ramo horizontal da mandíbula é variável e individual, tanto em relação à sua altura como no seu posicionamento antero-posterior, obrigando, em situações cirúrgicas que seja necessário a sua localização ou mesmo a sua exposição (cirurgia de implantes, colheita de osso autólogo, etc.), a agir com precaução e sempre que possível proceder à sua exposição cirúrgica.

Relativamente à cirurgia de implantes dentários, se considerarmos a colocação de implantes dentários com plataforma protética de 4,1 mm de diâmetro, se o espaço de segurança relativamente ao foramen mentoneano for de 4 mm, em função de uma eventual ansa anterior do nervo alveolar inferior e se for considerada uma distância de 3 mm entre cada plataforma protética. Poderemos corresponder numa tabela o nº de implantes com a distância interforaminal mínima necessária. (9, 49)

Nº de implantes		DI mínima (mm)
3	-	26,3
4	-	33,4
5	-	40,5

6	-	47,6
7	-	54,7
8	-	61,8
9	-	68,9
10	-	76

Tabela 6 – Relação do número de implantes com a distância interforaminal mínima necessária.

Deste modo, aplicando os valores obtidos na distância interforaminal, $51 \pm 8,8$ mm [32-79 mm], poderemos concluir que na nossa amostra poderíamos colocar em média 6 com um mínimo de 3 e um máximo de 10 implantes dentários.

Os protocolos mais utilizados actualmente na reabilitação implantossuportada dos desdentados totais mandibulares com prótese total fixa do tipo híbrida, variam entre 4 a 6 implantes. Estes protocolos são baseados mais nos protocolos protéticos do que na individualidade anatómica de cada um. Será a análise mais correcta? Será que um maior número de implantes dentários colocados melhoraria a biomecânica das próteses implantossuportadas a longo prazo? (49)

In vivo, os meios de obter medições relativas à localização do foramen mentoneano podem ser os meios radiográficos, sendo os mais usuais a ortopantomografia e a tomografia axial computadorizada (TAC), e pode ser através da medição peroperatória. Bou Serhal, efectuou um estudo em que comparou a ortopantomografia e a TAC em relação às medições peroperatórias da distância entre o foramen mentoneano e a crista óssea alveolar e verificou que a ortopantomografia apresentou erros em média de + 0,6 mm [(-)2,62 - (+)1,86 mm] e a TAC de -0,3 mm [(-)0,11 - (+)0,10 mm]. (58)

As distorções nas ortopantomografias relacionam-se mais com o mau posicionamento dos doentes na realização dos exames (59, 60, 61), do que no exame propriamente dito cuja distorção é de apenas 3% segundo Güller. (19, 59, 60, 61)

A TAC permite-nos identificar melhor as estruturas anatómicas como o canal mandibular e o foramen mentoneano que podem ser mais difíceis de encontrar em ortopantomografias, pois nem sempre se encontram corticalizados. A ansa anterior do nervo alveolar inferior tende a ser

subestimado nas ortopantomografias devido à sobreposição de outras estruturas radiopacas. (24, 26, 62, 63, 64, 65)

A ortopantomografia é uma técnica de radiografia tomográfica num plano curvo e que permite a análise da maxila, de cerca de metade das fossas sinusais e nasais e da mandíbula. A ortopantomografia é provavelmente o método de diagnóstico mais utilizado na análise na cirurgia oral e implantologia especialmente no planeamento da colocação de implantes dentários na região entre os forâmens mentoneanos. Esta permite-nos retirar bastantes informações clínicas importantes e suficientes para uma grande parte dos procedimentos cirúrgicos na região, no entanto, quando existirem dúvidas anatómicas (ex. canal mandibular, foramen mentoneano e ansa anterior do nervo alveolar inferior) é aconselhável o uso de mais meios de radiodiagnóstico como a tomografia axial computadorizada ou mesmo recorrer a técnicas de cirurgia guiada por computador, a ferramentas de software e até mesmo a confecção de guias cirúrgicas por CAD-CAM de modo a minimizar os erros e otimizar os nossos resultados permitindo trabalhar mais perto dos limites anatómicos sem causar lesões neurológicas. (20, 58, 66, 67, 68, 69)

6. Conclusão

As conclusões deste estudo são:

1. A distância interforaminal obtida foi de $51,9 \pm 8,8\text{mm}$ [32-79mm] e é variável de indivíduo para indivíduo independentemente do género e da idade.
2. O foramen mentoneano situa-se relativamente:
 - a) ao bordo inferior da mandíbula, a $13,7 \pm 2,8\text{mm}$ [7-20mm] no 4º Quadrante e a $14,3 \pm 3,6\text{mm}$ [5-26] no 3º Quadrante;
 - b) à crista óssea alveolar, a $17,6 \pm 4,2\text{mm}$ [5-30mm] no 4º Quadrante e a $17,9 \pm 4,0\text{mm}$ [2-28];
 - c) ao bordo posterior da mandíbula, a $72,3 \pm 7,1\text{mm}$ [57-88mm] no 4º Quadrante e a $70,2 \pm 7,3$ [56-87].
3. A distância intercondilar correlaciona-se positivamente com todos os parâmetros deste estudo: DI, DBa4, DBa3, DBi4, DBi3, DBf4 e DBf3.
4. A distância do foramen mentoneano ao bordo posterior da mandíbula é maior no 4º quadrante.
5. A distância do foramen mentoneano à crista óssea alveolar correlaciona-se negativamente com idade e o número de dentes.

7. Bibliografia

- 1 Sperber G. *Craniofacial development*. BC Decker Inc, London 2001
- 2 Captier G, Lethuillier J, Oussaid M, Canovas F, Bonnel F. Neural symmetry and functional asymmetry of the mandible. *Surg Radiol Anat*. 2006 Aug;28(4):379-386. Epub 2006 Mar 28.
- 3 Pierrakou E. Asymmetry of the mandible. Study of 386 mandibles in vitro. *Hell Period Stomat Gnathopathoprosopike* 1990; 5: 13-16
- 4 Türp J, Art K, Vach W, Harbich K. Mandibular condyles and rami are asymmetric structures. *J Craniomandib Pract* 1998; 16: 51-56
- 5 Melnik AK. A cephalometric study of mandibular asymmetry in a longitudinally followed sample of growing children. *Am J Orthod Dentofacial Orthop* 1992; 101: 355-366
- 6 Williamson EH. Mandibular asymmetry measuring technique. *Facial Orthop Temporomandibular Arthrol* 1985; 2: 10-13
- 7 Ferrario VF, Sforza C, Tartaglia GM, Fugazzola P, Serrao G. Harmonic analysis of mandibular form and symmetry with computerized tomographic views. *Oral Surg Oral Med Oral Pathol Oral Radiol Endod*. 2000 Jan;89(1):112-7.
- 8 Apinhasmit W, Methathrathip D, Chompoopong S, Sangvichien S. Mental foramen in Thais: an anatomical variation related to gender and side. *Surg Radiol Anat*. 2006 Apr 27
- 9 Neiva RF, Gapski R, Wang HL. Morphometric analysis of implant-related anatomy in Caucasian skulls. *J Periodontol*. 2004 Aug;75(8):1061-7.
- 10 Green RM, Darvell BW. Tooth wear and the position of the mental foramen. *Am J Phys Anthropol*, 1988;77:69-75
- 11 Lysell L. Qualitative and quantitative determination of attrition and the ensuing tooth migration. *Acta Odont Scand* 1958;16:262-292
- 12 Phillips JL, Wellwe RN, Kuliild JC. The mental foramen: 1. size, orientation, and positional relationship to the mandibular second premolar. *J Endod*. 1990;16:221-223
- 13 Santini A, Land M. A Comparison of the position of the mental foramen in Chinese and British mandibles. *Acta Anat (Basel)*. 1990;137:208-212
- 14 Tebo HG, Telford IR. An analysis of the variations in position of the mental foramen. *Anat Rec*. 1950 107:61-66
- 15 Wang TM, Shih C, Liu JC, Kuo KJ. A clinical and anatomical study of the location of the mental foramen in adult Chinese mandibles. *Acta Anat (Basel)*. 1986;126:29-33
- 16 Sawyer RD, Kiely LM, Pyle AM. The frequency of accessory mental foramina in four ethnic groups. *Arch Oral Biol* 1998; 43: 417-420
- 17 de Freitas V, Madeira MC, Toledo Filho JL, Chagas CF. Absence of the mental foramen in dry human mandibles. *Acta Anat* 1979; 104: 353-355
- 18 Kjaer I, Kocsis G, Nodal M, Christensen LR. Etiological aspects of mandibular tooth agenesis: focusing on the role of nerve, oral mucosa and supporting tissues. *Eur J Orthod* 1994; 16:371-375
- 19 Guler AU, Sumer M, Sumer P, Bicer I. The evaluation of vertical heights of maxillary and mandibular bones and the location of anatomic landmarks in panoramic radiographs of edentulous patients for implant

- dentistry. *J Oral Rehabil.* 2005 Oct;32(10):741-6.
- 20 Jacobs R, Mraiwa N, Van Steenberghe D, Sanderink G, Quirynen M. Appearance of the mandibular incisive canal on panoramic radiographs. *Surg Radiol Anat.* 2004 Aug;26(4):329-33. Epub 2004 Jun 10.
 - 21 McDonell D, Reza Nouri M, Todd ME. The mandibular lingual foramen: a consistent arterial foramen in the middle of the mandible. *J Anat* 1994; 184: 363-369
 - 22 Tepper G, Hofschneider UB, Gahleitner A, Ulm C. Computed tomographic diagnosis and localisation of bone canals in the mandibular region for prevention of bleeding complications during implant surgery. *Int J Oral Maxillofac Implants* 2001; 16: 68-72
 - 23 Serman NJ. The mandibular incisive foramen. *J Anat* 1989; 167: 195-198
 - 24 Arzouman MJ, Ötis L, Kipnis V, Levine D. Observations of the anterior loop of the inferior alveolar canal. *Int J Oral Maxillofac Implants* 1993; 8: 295-300
 - 25 Kieser J, Kuzmanovic D, Payne A, Dennison J, Herbison P. Patterns of emergence of the human mental nerve. *Arch Oral Biol* 2002; 47: 743-747
 - 26 Mardinger O, Chaushu G, Aresburg B, Taicher S, Kaffe I. Anterior loop of the mental canal: an anatomical-radiologic study. *Implant Dent* 2000; 9:120-125
 - 27 Misch CE, Crawford EA. Predictable mandibular nerve location. A clinical zone of safety. *Int J Oral Implantol* 1990; 7:37-40
 - 28 Kjaer I. Formation and early prenatal location of the human mental foramen. *Scan J Dent Res.*1989;97:1-7
 - 29 Radlanski RJ, Helms JA. Prenatal morphogenesis of the human mental foramen. *Eur J Oral Sci* 2002;110:452-459
 - 30 Bee J, Thorogood P. The role of tissue interactions in the skeletogenic differentiation of avian neural crest cells. *Dev Biol* 1980;78:47-66
 - 31 Bae SC, Lee KS, Zhang YW, Ito Y. Intimate relationship between TGF-beta/BMP signalling and runt domain transcription factor, PEBP2/CBF. *J Bone Joint Surg Am* 2001;83-A:48-55
 - 32 Linkhart TA, Mohan S, Baylink DJ. Growth factors for bone growth and repair: IGF, TGF beta and BMP. *Bone* 1996;19:1-12
 - 33 Ito Y, Bringas P Jr, Mogharei A, Zhao J, Deng C, Chai Y. Receptor-regulated and inhibitory smads are critical in regulating transforming growth factor beta mediated meckel's cartilage development. *Dev Dynam* 2002;224:69-78
 - 34 Francis-West P, Ladher R, Barlow A., Graveson A. Signaling interactions during facial development. *Mech Dev* 1998;75:3-28
 - 35 Ashique AM, FU K, Richman JM. Signalling via type IA and type IB bone morphogenetic receptors (BMPR) regulates intramembranous bone formation, chondrogenesis and feather formation in the chicken embryo. *Int J Dev Biol* 2002; 46: 243-253
 - 36 Radlanski RJ, Renz H, Lajvardi S, Schneider RA. Bone remodeling during prenatal morphogenesis of the human mental foramen. *Eur J Oral Sci.* 2004 Aug;112(4):301-10
 - 37 Ramaesh T, Bard JBL. The growth and morphogenesis of early mouse mandible: a quantitative analysis. *J Anat* 2003; 203: 213-222

- 38 Chavez-Lomeli ME, Mansilla Lory J, Pompa JA, Kjaer I. The human mandibular canal arises from three separate canals innervating different tooth groups. *J. Dent Res* 1996; 75: 1540-1544
- 39 Kjaer I. Neuro-osteology. *Crit Rev Oral Biol Med* 1998; 9: 224-244
- 40 Moss M, Salentijn L. The primary role of functional matrices en facial growth. *Am J Orthod.* 1969; 55: 566-577
- 41 Mulick J. An investigation of craniofacial asymmetry using the serial twin-study method. *Am J Orthod* 1965; 51:112-129
- 42 Machida N, Yamada K, Takata Y, Yamada Y. Relationships between facial asymmetry and masseter reflex activity. *J Oral Maxillofac Surg* 2003; 61:298-303
- 43 Ngeow WC, Yuzawati Y. The location of the mental Foramen in selected Malay population. *J. Oral Sci.* 2003;45:171-175
- 44 Moiseiwitsch JR. Position of the mental foramen in a north american white population. *Oral Surg Oral Med Oral Pathol Oral Radiol Endod* 1998;85:457-460
- 45 Al Jasser NM, Nwoku AL (1998) Radiographic study of the mental foramen in a selected Saudi population. *Dentomax illofac Radiol*, 1998;27:341-343
- 46 Hirai T, Ishijima T, Hashikaway, Yajima T. Osteoporosis and reduction of residual ridge in edentulous patients. *J Prosthet Dent* 1993; 69: 49-56
- 47 Karaagacioglu, Ozkan P. Changes in Mandibular ridge height in relation to aging and length of edentulismo perod. *Int J Prosthodont* 1994; 7: 368-371
- 48 Xie Q, Wolf J, Soikkonen K, Ainamo A. Height of Mandibular basal bone in dentate and edentulous subjects. *Acta Odontol Scand* 1996; 379-383
- 49 Misch CE, *Comtemporary Implant Dentistry*. 2th edn. St louis, Mosby; 1997
- 50 Monson ML. Diagnóstico and surgical guides for placement of dental implants. *J Maxillofac Surg.* 1994; 52: 642
- 51 Stoelinga PJ , Blijdorp PA, Ross RR, de Koomen HA, Huybers TJ. Augmentation of the atrophic mandible with interponed bone grafos and particulate hydroxylapatite. *J Oral Maxillofac Surg* 1986; 44: 353-360
- 52 Montazem A, Valauri DV, St-Hilaire H, Buchbinder D. The Mandibular symphysis as a donor site in maxillofacial bone grafting: a quantitative anatomic study. *J Oral Maxillofac Surg* 2000; 58: 1368-1371
- 53 Gungormus M, Yilmaz AB, Ertas U, Akgul HM, Yavuz MS, Hororli A. Evaluation of the mandible as an alternative autogenous bone source for oral and maxillofacial reconstruction. *J Int Med Res* 2002; 30: 260-264
- 54 Moore KL, Dalley AF II. *Clinically oriented anatomy*, 4^aed. Williams & Wilkins, Philadelphia, 1999, p 861
- 55 Givol N, Taicher S, Halamish-shani T, Chaushu G. Risk management aspects of implant dentistry. *Int J Oral Maxillofac Implants* 2002;17: 258-262
- 56 Chaushu G, Taicher S, Halamish-Shani T, Givol N. Medicolegal aspects of altered sensation following implant placement in the mandible. *Int J Oral Maxillofac Implants* 2002; 17: 413-415
- 57 Obradovic O, Todorovic L, Vitanovic V. Anatomical considerations relevant to implant procedures in the mandible. *Bull Group Int Rech Sci*

Stomatol Odontol 1995; 38: 39-44

- 58 Bou Serhal C, Jacobs R, Flygare L, Quirynen M, van Steenberghe D. Perioperative validation of localisation of the mental foramen. *Dentomaxillofac Radiol.* 2002 Jan;31(1):39-43.
- 59 Laster WS, Ludlow JB, Bailey LJ, Hershey HG. Accuracy of measurements of mandibular anatomy and prediction of asymmetry in panoramic radiographic images. *Dentomaxillofac Radiol.* 2005 Nov; 34(6):343-9.
- 60 Larhein TA, Svanaes DB. Reproducibility of rotational panoramic radiography: Mandibular linear dimensions and angles. *Am J Orthod Dentofac Orthop.* 1986; 90: 45
- 61 Xie Q, Soikkonen K, Wolf J, Mattila K, Gong M, Ainamo A. Effect of head positioning in panoramic radiography on vertical measurements: an in-vitro study. *Dentomaxillofac Radiol.* 1996; 25: 61-66
- 62 Rosenquist B. Is there an anterior loop of the inferior alveolar nerve? *Int Periodont Rest Dent* 1996; 16: 41-45
- 63 Gowgiel JM. The position and course of the mandibular canal. *J Oral Impl* 1992; 18: 383-385
- 64 Lindh C, Peterson A, Klinge B. Visualisation of mandibular canal by different radiographic techniques. *Clin Oral Implants Res* 1992; 3: 90-97
- 65 Obradovic O, Todorovic L, Pesic V, PejkoVIC B, Vitanovic V. Morphometric analysis of mandibular canal: Clinical aspects. *Bull Group Int Rech Sci Stomatol Odontol* 1993; 36: 109-113
- 66 Scandrett FR, Tebo HG, Miller JT, Quigley MB. Radiographic examination of the edentulous patient. I. Review of the literature and preliminary report comparing three methods. *Oral Surg Oral Med Oral Pathol.* 1973; 35:266
- 67 Dove SB, McDavid WD. Digital panoramic and extra oral imaging. *Dent Clin North Am.* 1993; 537-541
- 68 Petrikowski CG, Pharoah MJ, Shmitt A. Presurgical graphic assessment for implants. *J Phrosth Dent* 1989; 61: 59-64
- 69 Bou Serhal C, Van Steenberghe D, Quirven M, Jacobs R. Localization of the Mandibular canal using convencional spiral tomography: a human cadaver study. *Clin Oral Impl Res* 2001; 12: 230-236

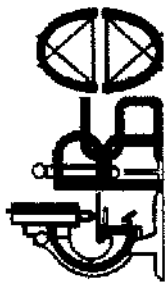8. Anexos

Anexo 1 – Tabela com os valores da amostra deste estudo em que: sx = gênero, idd = idade, $D4$ e $D3$ = dentes presentes no 4° e 3° quadrantes respectivamente, DT = totalidade de dentes presentes ($D4 + D3$), DI = distância entre os forâmens mentoneanos, DIC = distância entre a porção mais superior de ambos os côndilos, $DBi4$ e $DBi3$ = distância do bordo inferior da mandíbula ao bordo inferior do foramen mentoneano no 4° e 3° quadrantes respectivamente, $DBa4$ e $DBa3$ = distância do bordo alveolar da mandíbula ao bordo superior do foramen mentoneano no 4° e 3° quadrantes respectivamente, $DBf4$ e $DBf3$ = distância entre o bordo posterior do ramo ascendente da mandíbula e o bordo posterior do foramen mentoneano no 4° e 3° quadrantes respectivamente.

n	Sx	idd	D4	D3	DT	DI	DIC	DBi4	DBi3	DBa4	DBa3	DBF4	DBF3
1	0	27	6	6	12	50	188	8	8	16	18	65	64
2	1	64	6	7	13	45	173	20	19	14	16	68	62
3	1	35	7	7	14	56	179	11	11	18	18	65	64
4	0	33	6	7	13	50	165	13	11	14	14	64	63
5	1	23	7	7	14	41	197	9	6	24	28	73	73
6	1	60	4	6	10	41	163	14	15	12	14	61	65
7	0	31	7	7	14	48	172	17	18	14	13	65	62
8	0	63	6	6	12	47	162	13	11	10	11	66	70
9	0	25	6	7	13	47	173	11	8	21	23	68	69
10	0	52	7	7	14	38	195	8	11	24	23	71	58
11	1	35	7	6	13	48	198	11	12	23	22	68	62
12	1	37	7	6	13	39	204	14	18	21	20	65	66
13	1	32	7	7	14	44	159	10	13	13	11	60	58
14	1	29	7	7	14	32	150	11	16	17	14	65	58
15	1	19	7	7	14	60	189	9	5	16	17	62	67
16	0	53	5	5	10	71	184	13	12	14	14	57	60
17	1	24	6	6	12	57	193	9	9	22	19	74	71
18	0	19	6	6	12	59	197	14	11	13	14	68	59
19	0	45	6	6	12	61	177	11	12	15	18	58	57
20	0	41	7	7	14	53	176	12	12	20	20	62	59
21	0	39	5	7	12	48	163	12	11	17	20	65	59
22	0	23	7	7	14	42	194	14	14	21	19	78	81
23	0	25	7	7	14	52	180	14	15	30	26	76	79
24	0	52	7	6	13	36	197	13	10	20	22	73	66
25	0	57	4	5	9	50	212	16	17	13	15	79	72
26	0	32	5	4	9	52	203	7	9	23	20	73	67
27	0	39	0	0	0	50	201	12	14	17	15	76	76
28	1	49	7	7	14	55	194	20	17	19	15	74	70
29	1	26	7	7	14	47	213	16	20	22	20	84	80
30	0	35	6	7	13	45	192	13	13	22	22	75	70
31	1	49	2	2	4	54	212	16	15	18	17	86	84
32	0	24	7	5	12	44	200	16	16	18	20	75	83
33	0	75	3	5	8	46	192	12	11	17	18	76	72
34	0	46	6	6	12	42	197	10	12	19	19	71	70
35	0	18	7	7	14	53	210	10	9	24	23	81	69
36	1	53	5	5	10	55	192	15	14	18	20	76	72
37	0	38	6	5	11	50	197	14	13	17	17	85	76

38	1	29	6	7	13	50	200	17	21	23	21	85	76
39	1	32	7	6	13	76	210	14	15	22	21	74	80
40	0	47	6	7	13	50	184	19	15	14	20	66	70
41	1	18	7	7	14	40	198	15	14	17	19	73	73
42	1	65	7	7	14	60	200	17	16	15	16	77	67
43	0	37	2	0	2	64	219	14	14	17	16	76	83
44	0	53	6	7	13	55	205	14	14	15	19	73	71
45	0	50	4	4	8	53	219	15	15	23	19	87	81
46	1	50	6	5	11	63	184	15	14	14	21	79	72
47	1	49	6	2	8	52	215	17	17	15	15	79	87
48	0	25	7	7	14	49	180	12	15	20	17	65	70
49	1	25	6	7	13	57	215	16	17	21	23	77	74
50	0	68	0	0	0	35	191	14	14	9	9	76	69
51	1	22	7	7	14	59	199	12	11	26	28	77	74
52	0	55	4	7	11	43	219	14	15	22	22	88	74
53	1	31	7	7	14	51	213	14	13	19	20	69	73
54	0	36	6	6	12	37	198	14	14	15	16	66	67
55	0	33	7	7	14	44	209	11	21	13	20	78	79
56	1	36	7	7	14	58	214	15	26	15	23	83	81
57	1	33	7	7	14	60	219	17	23	17	23	83	80
58	0	18	7	7	14	60	223	19	17	18	19	75	75
59	1	28	7	7	14	59	215	17	19	16	17	80	79
60	0	19	7	7	14	63	219	19	17	15	19	76	75
61	0	27	6	6	12	54	197	15	18	15	17	76	75
62	0	40	7	6	13	50	192	19	25	19	21	80	82
63	0	24	7	6	13	63	193	13	19	13	13	73	67
64	1	19	7	7	14	53	192	11	12	15	16	73	73
65	0	58	5	6	11	46	222	14	21	12	19	86	81
66	0	59	6	7	13	64	210	13	14	22	20	66	69
67	0	70	3	4	7	58	186	13	13	8	9	66	75
68	0	20	7	7	14	61	211	16	18	20	18	78	75
69	0	18	7	7	14	55	204	11	13	19	18	79	75
70	0	18	7	7	14	60	208	10	13	27	23	73	72
71	0	22	7	7	14	55	187	13	14	22	22	67	73
72	0	46	6	5	11	57	201	18	16	19	20	74	71
73	0	29	7	5	12	53	193	12	11	23	23	70	76
74	0	38	6	7	13	37	191	16	16	14	15	79	73
75	0	30	7	7	14	59	209	15	15	19	17	74	72
76	1	30	7	6	13	55	221	14	16	23	22	79	78
77	1	57	6	6	12	51	210	14	14	27	24	75	72
78	1	22	7	7	14	63	222	13	14	23	20	77	70
79	1	45	6	6	12	42	193	16	19	23	20	73	69
80	0	59	2	4	6	45	185	15	16	11	13	66	69
81	0	18	7	7	14	55	221	12	12	20	20	71	66
82	1	36	6	6	12	59	179	14	14	16	18	63	64
83	0	22	6	6	12	48	175	11	14	14	11	59	58
84	1	23	6	4	10	53	200	17	14	15	14	72	68
85	1	31	7	7	14	50	198	14	15	20	20	75	73
86	1	34	4	7	11	42	184	12	11	14	17	64	57
87	0	21	6	7	13	32	146	8	9	19	17	67	59
88	0	19	7	7	14	52	154	10	11	17	15	61	57
89	0	28	6	7	13	62	181	14	14	15	15	67	64
90	0	39	6	4	10	63	191	10	12	16	11	59	62

91	1	54	4	4	8	43	159	14	13	15	15	63	56
92	1	25	7	7	14	51	175	11	7	17	17	65	57
93	1	41	3	4	7	50	159	13	13	14	16	66	61
94	0	18	7	6	13	49	172	14	12	15	15	71	65
95	1	73	6	5	11	71	190	10	11	12	14	62	62
96	1	33	4	2	6	49	193	19	17	15	16	81	78
97	1	36	4	5	9	56	188	20	20	19	19	78	79
98	0	73	0	0	0	45	197	14	15	14	15	77	70
99	0	53	4	3	7	57	205	12	15	19	13	68	63
100	0	26	6	7	13	58	191	14	16	22	17	76	68
101	0	38	5	5	10	45	185	18	16	18	21	76	72
102	0	72	1	0	1	49	183	14	15	17	18	77	73
103	0	27	5	5	10	44	180	14	15	18	17	73	77
104	0	19	6	6	12	71	208	14	14	20	20	71	73
105	0	51	6	4	10	48	210	12	13	16	14	68	67
106	0	55	5	5	10	52	205	14	14	17	17	67	71
107	0	75	0	0	0	79	233	15	15	5	2	78	79
108	1	44	7	7	14	50	212	18	16	15	17	74	77



2007

Groupement International pour la Recherche Scientifique en Stomatologie et Odontologie

51^{ème} CONGRÈS
PORTIMÃO, les 26, 27 et 28 AVRIL 2007

ATTESTATION

Je soussigné, Prof. Docteur *Filomena da Glória Alves Salazar*, Présidente du Comité Organisateur du 51^{ème} Congrès du GIRSO, certifie

que *Cardoso RP*, a présenté une **Communication** Affiché intitulé:

"Analyse morphométrique du trou mentonnier dans une population Portugaise de la région de Porto (Cardoso RP, Reis C – Portugal),

l'occasion du Congrès qui a eu lieu à Portimão, de 26 à 28 de Avril de 2007.

Portimão, 28 Avril de 2007

Présidente du Comité Organisateur